This is a digital copy of a book that was preserved for generations on library shelves before it was carefully scanned by Google as part of a project to make the world's books discoverable online.

It has survived long enough for the copyright to expire and the book to enter the public domain. A public domain book is one that was never subject to copyright or whose legal copyright term has expired. Whether a book is in the public domain may vary country to country. Public domain books are our gateways to the past, representing a wealth of history, culture and knowledge that's often difficult to discover.

Marks, notations and other marginalia present in the original volume will appear in this file - a reminder of this book's long journey from the publisher to a library and finally to you.

Usage guidelines

Google is proud to partner with libraries to digitize public domain materials and make them widely accessible. Public domain books belong to the public and we are merely their custodians. Nevertheless, this work is expensive, so in order to keep providing this resource, we have taken steps to prevent abuse by commercial parties, including placing technical restrictions on automated querying.

We also ask that you:

+ *Make non-commercial use of the files* We designed Google Book Search for use by individuals, and we request that you use these files for personal, non-commercial purposes.
+ *Refrain from automated querying* Do not send automated queries of any sort to Google's system: If you are conducting research on machine translation, optical character recognition or other areas where access to a large amount of text is helpful, please contact us. We encourage the use of public domain materials for these purposes and may be able to help.
+ *Maintain attribution* The Google "watermark" you see on each file is essential for informing people about this project and helping them find additional materials through Google Book Search. Please do not remove it.
+ *Keep it legal* Whatever your use, remember that you are responsible for ensuring that what you are doing is legal. Do not assume that just because we believe a book is in the public domain for users in the United States, that the work is also in the public domain for users in other countries. Whether a book is still in copyright varies from country to country, and we can't offer guidance on whether any specific use of any specific book is allowed. Please do not assume that a book's appearance in Google Book Search means it can be used in any manner anywhere in the world. Copyright infringement liability can be quite severe.

About Google Book Search

Google's mission is to organize the world's information and to make it universally accessible and useful. Google Book Search helps readers discover the world's books while helping authors and publishers reach new audiences. You can search through the full text of this book on the web at `http://books.google.com/`

A 414105

Digitized by Google



Digitized by Google

RECUEIL

THALMOLOGIE

Digitized by Google

Digitized by Google

RECUEIL

D'OPHTHALMOLOGIE

Digitized by Google

Digitized by Google

RECUEIL

D'OPHTHALMOLOGIE

PARAISSANT QUATRE FOIS PAR AN

SOUS LA DIRECTION DE

M. XAVIER GALEZOWSKI
Professeur libre d'ophthalmologie à Paris.

AVEC LE CONCOURS DE MM.

H. RICHET
Professeur de clinique chirurgicale de la Faculté de Paris.

CUIGNET
Médecin-principal à l'hôpital de Lille.

LOURENÇO
Professeur libre d'ophthalmologie à Rio-Janeiro

2e SÉRIE. — ANNÉE 1872.

PARIS
P. ASSELIN, SUCCESSEUR DE BÉCHET JEUNE ET LABÉ,
ÉDITEUR DES ARCHIVES GÉNÉRALES DE MÉDECINE
Place de l'École-de-Médecine

1873

Digitized by Google

Digitized by Google

Medical
Gottschalk
6-8-39
38169
5 vol.

AVANT-PROPOS.

Le *Recueil d'ophthalmologie,* que nous avions fondé en 1871, avait pour but de réunir en une feuille périodique les mémoires et les observations pouvant servir à la vulgarisation de l'étude de l'oculistique. Pour atteindre plus facilement ce but, nous croyons utile, en reprenant cette publication, de lui donner une extension plus grande que celle qu'elle avait à son début. C'est pourquoi nous nous sommes assuré le bienveillant concours de notre illustre maître, le professeur Richet; du Dr Cuignet (de Lille), dont les travaux ophthalmologiques ont acquis, dans ces dernières années, une importance justement méritée, ainsi que que celui du Dr Lourenço (de Rio-Janeiro, connu par ses recherches ophthalmologiques en Amérique.

Avec l'aide des ophthalmologistes français et étrangers qui ont bien voulu jusqu'à présent nous honorer de leur confiance et avec l'habile collaboration du Dr Daguenet (de Paris), nous espérons pouvoir rendre cette feuille utile à plus d'un titre et ouvrir ainsi une tribune nouvelle où pourront se produire toutes les intelligences.

Nous venons donc faire un chaleureux appel à tous les jeunes praticiens et aux internes des hôpitaux, en les priant de nous

Digitized by Google

communiquer les faits les plus intéressants concernant l'oculistique qui se présenteront à eux. Nous nous considérerons toujours très-heureux d'ouvrir nos colonnes à leurs savantes recherches.

Avec le numéro d'octobre 1873, commencera la seconde série de ce Recueil, qui paraîtra tous les trois mois.

Dr GALEZOWSKI.

Paris, le 1er octobre 1873.

Digitized by Google

RECUEIL
D'OPHTHALMOLOGIE

AUTOPLASTIE

PRATIQUÉE DANS LA RÉGION PALPÉBRO-TEMPORALE

Leçon par M. le professeur Richet,

Rédigée par MM. Hutinel et Remy, internes du service.

Messieurs,

J'appelle aujourd'hui votre attention sur un malade qui présente une affection curieuse de la région palpébro-temporale.

Il s'agit d'une affection cutanée développée dans des conditions assez bizarres sur un homme couché au n° 26 de la salle Sainte-Marthe. Cet homme est âgé de 41 ans; c'est un ancien soldat. Il raconte qu'en Crimée, un obus vint éclater à côté de lui et lui projeta à la figure une quantité considérable de terre et de gravier. Porté à l'ambulance, sa plaie fut nettoyée et pansée, et, peu de jours après, il était guéri. Il rentra en France où il fut attaché à la Compagnie de l'Est. Il resta quinze ans sans rien éprouver au niveau de son ancienne blessure. Puis, à cette époque, il eut dans cette région, en dehors du petit angle de l'œil gauche, un bouton très-douloureux, dit-il (et le fait a son importance), qu'il montra au médecin de la Compagnie. Ce bouton s'ulcéra, et le médecin, en sondant la solution de continuité, en fit sortir un petit gravier. L'expulsion de ce corps étranger ne fut pas suivie de la cicatrisation de la plaie. Au contraire, d'autres boutons se développèrent à côté du premier,

Digitized by Google

et, au bout d'un certain temps, on fut obligé de procéder à une opération en règle. Dans cette opération, qui dura vingt minutes, dit le malade, on enleva une assez large portion du tégument. Cependant la guérison ne fut pas obtenue ; le mal reparut et, pendant la guerre, abandonné à lui-même, il continua à envahir les parties voisines.

Maintenant la région palpébro-temporale du côté gauche est occupée par une série de tubercules agminés, formant par leur réunion une sorte de demi-cercle ou de croissant dont une des cornes atteint la partie externe du sourcil, sur lequel elle se prolonge, tandis que la corne inférieure vient se placer au-dessous du bord externe de la paupière inférieure qu'elle n'intéresse pas.

Cette forme demi-circulaire est importante à noter en passant. Chacun des tubercules est dur, résistant. On pourrait les comparer à des pustules d'acné indurées, transparentes et descendant profondément sous la peau. Les jeunes tubercules seuls, c'est-à-dire ceux dont le développement est récent, ont cette apparence de pustules d'acné que ne conservent pas les plus anciens. Ceux-ci, en effet, sont ulcérés, et, par l'ulcération que vous voyez située à la partie supérieure de la courbe, on pénètre dans une sorte de cratère circonscrit par des bourgeons charnus, rougeâtres, saignant facilement sous la pression. Si, après avoir écarté ces bourgeons de façon à mettre à nu le fond du cratère, on presse sur les bords de la solution de continuité, on fait sortir une matière blanchâtre, grumeleuse, caractéristique et qui, à elle seule, peut presque nous permettre d'établir le diagnostic, qui pourrait rester obscur, si elle faisait défaut. Les parties malades ont contracté des adhérences avec les tissus sous-jacents. Ces adhérences s'étendent jusqu'au périoste et à l'os ; elles semblent intimes au niveau du bord externe du sourcil. Le bord palpébral lui-même semble près d'être atteint, cependant il est encore intact en ce moment, grave question au point de vue du procédé opératoire, car, s'il était atteint, il faudrait nécessairement détruire la commissure externe des paupières.

Le malade maintenant ne ressent pas beaucoup de douleur au niveau du mal ; son tempérament ne semble pas s'être altéré,

Digitized by Google

malgré l'époque déjà éloignée du début de son affection ; vous le voyez frais et jouissant en apparence de tous les attributs de la santé. Les ganglions parotidiens ne sont nullement engorgés.

Qu'est-ce donc que cette affection ?

Il y a des syphilides dont l'éruption prend une forme circinée ; ces syphilides s'ulcèrent et prennent ainsi une apparence qui n'est pas sans analogie avec celle que nous observons. Fréquentes dans cette région, elles constituent la *corona veneris*. Malgré le siége de notre tumeur, qui est celui des tubercules syphilitiques de cette *corona veneris*, l'idée d'une syphilide peut être écartée, car les tubercules syphilitiques sont moins gros, moins saillants sur la peau sous laquelle ils rampent en quelque sorte ; ils ne saignent pas comme ceux-ci au moindre contact, et surtout quand on les presse, on ne fait pas sortir cette matière grumeleuse que je vous ai signalée.

D'ailleurs toute autre manifestation fait défaut, et une syphilide de cette date serait accompagnée d'autres accidents siégeant sur différents points du corps. Je ne parle pas des antécédents syphilitiques qui sont niés par le malade, car nous avons appris à ne pas tenir grand compte des dénégations de ce genre. Un traitement antisyphilitique lui a déjà été donné à S... et n'a servi à rien, puis à l'hôpital, depuis huit jours, le malade prend de l'iodure de potassium. Ce traitement aurait suffi pour diminuer la tumeur, si elle était de nature syphilitique.

Il est une autre affection de nature scrofuleuse, le *molluscum* (1), qui se développe à peu près dans la même région, au-dessous du sourcil, et a son siége dans les glandes sébacées ; mais, dans cette affection, le sourcil est projeté en avant d'une façon particulière, et les tubercules scrofuleux ont une apparence bien différente de ceux-ci. Rien d'ailleurs ne nous autorise à regarder notre malade comme un scrofuleux, aussi je n'ai fait que mentionner cette affection pour ne pas être accusé de l'avoir passée sous silence.

L'*impetigo rodens*, dont la description nous a été donnée par

---

(1) Molluscum contagiosum de Bateman. — Acné variolliforme de Bazin. — Acné molluscoïde de Caillaut.

Digitized by Google

un médecin de l'hôpital Saint-Louis, M. Devergie, siége aussi dans la région palpébrale. Il se manifeste sous forme d'ulcérations placées sur un fond plus ou moins induré et tendant à détruire les téguments en s'étendant graduellement, d'où son nom d'*impetigo rodens*. J'ai vu cet impétigo, et je ne suis pas complètement d'accord avec M. Devergie sur la description de ses caractères; mais jamais, dans cette affection, on n'observe de tubercules aussi saillants qu'ici, et surtout il n'y a pas de cette matière jaunâtre et grumeleuse. Le doute ne peut donc exister sur ce point.

Il se développe parfois sur les cicatrices des tubercules désignés sous le nom de *chéloïdes*, dont les caractères ne sont pas très-bien déterminés et qui sont parfois très-douloureux. Ici nous devons noter qu'il n'y a plus de douleurs. D'ailleurs cette chéloïde, qui se développe comme un cancroïde, présente à peu près la même constitution anatomique que cette dernière variété de tumeurs, quoiqu'elle en diffère par un point capital pour nous, la marche clinique. Cette chéloïde peut exister, cela n'a rien d'impossible, en certains points de notre tumeur, mais il y a certainement autre chose, car la chéloïde se déchire et ne s'ulcère pas; elle n'envahit pas les tissus, elle ne présente pas de matière grumeleuse. Tous ces caractères appartiennent au cancroïde.

C'est donc un cancroïde que nous avons sous les yeux, et nous en trouvons tous les caractères à la partie la plus ancienne de la tumeur. En effet, à la queue du sourcil, nous trouvons une élévation assez marquée, creusée d'une ulcération taillée à pic et fortement adhérente par son fond. Et, de plus, ce cancroïde s'est développé dans les glandes de la région; c'est un cancroïde glandulaire, car vous savez qu'il y a trois formes de cancroïdes : le cancroïde papillaire, le cancroïde dermique et le cancroïde glandulaire.

Que ce soit dans les glandes sébacées, dans un follicule de la peau ou dans une glande sudoripare, peu importe; tout ce qu'on peut dire, c'est qu'il y a ici une affection glandulaire. Et, en effet, au fond du cratère, on voit des points par lesquels sort cette matière jaunâtre que Cruveilhier a désignée sous le nom de *macrocyte*, nom conservé par Virchow.

Digitized by Google

Si cette affection était abandonnée à elle-même, toute la tumeur ne tarderait pas à présenter l'aspect qu'elle offre à sa partie supérieure.

Comment expliquer que cette affection, classée par les auteurs dans la catégorie des tumeurs cancéreuses ou de mauvaise nature et qui, pour nous, n'est qu'un pseudo-cancer, se soit développée à la suite d'un traumatisme? Nous pouvons admettre que le traumatisme a été pour quelque chose dans son développement ou tout au moins dans sa localisation. Mais, s'il n'y avait pas eu une autre cause que cette irritation chronique produite par le gravier resté dans la peau, il est probable qu'il n'y aurait pas eu de cancroïde.

Or, cette cause, nous la trouvons dans les antécédents héréditaires du malade, antécédents qui constituent, comme nous le savons, une prédisposition à ces sortes d'affections. Ses parents sont morts jeunes, nous dit-il; sa mère est morte épuisée, jaune et sèche comme du bois, selon sa propre expression; elle avait depuis longtemps des pertes sanguinolentes et fétides. Ces détails ne nous font-ils pas reconnaître un cancer ou un cancroïde de l'utérus? Ils nous montrent la part qu'a eue l'hérédité dans le développement de l'affection.

Les cas de ce genre ne sont pas rares. L'année dernière encore, j'opérais un cancroïde développé autour d'un cautère chez un individu prédisposé comme celui-ci à cette affection. J'en ai opéré un autre sur un prêtre d'Orléans. La tumeur s'était développée également autour d'un cautère, et l'on voyait encore le pois au milieu des bourgeons de mauvaise nature. Il fallut, pour enlever la tumeur, racler l'humérus dans une assez grande étendue. Maintenant, le malade meurt de la généralisation de son cancroïde dans les ganglions de l'aisselle. Il est fréquent de voir des cancroïdes développés par des ulcères, des vieilles plaies des jambes. Chez tous ces malades, la prédisposition est le point essentiel; l'irritation locale ne fait qu'appeler les manifestations et déterminer la localisation.

Traitement. — Allons-nous faire ici un traitement médical? Cela ne servirait absolument à rien. Il n'y a qu'un traitement chirurgical qui puisse réussir. J'ai songé aux caustiques, car ce

Digitized by Google

moyen est excellent dans ces affections qui intéressent les surfaces; mais nous sommes près de l'œil, auquel nous devons conserver ses tutamina, les paupières, sans lesquelles il se détruirait. Il n'y a que l'instrument tranchant qui puisse nous donner un résultat satisfaisant.

Il faut donc faire l'ablation complète de la tumeur et faire cette ablation largement. Un seul point, celui qui touche à la partie supérieure de la tumeur, devra être ménagé. Là, on rasera en quelque sorte le mal; si plus tard il se renouvelle, on sera obligé d'enlever en ce point le bord palpébral. Partout ailleurs on pourra enlever largement et même ruginer, si c'est nécessaire.

Après l'ablation, il faudra faire la réparation, car nous sommes dans une région où on ne doit pas abandonner le travail de la cicatrisation à lui-même. Pour rétablir la continuité des téguments au niveau des paupières, qui sont le point important, il faut faire une autoplastie ou mieux une blépharoplastie. Voici ce que je compte faire : mon cancroïde enlevé, je taillerai un lambeau quadrilatère en haut, j'en ferai autant en bas et je disséquerai ces deux lambeaux. Lorsque je les aurai rendus flottants, je les ferai pivoter et je les ramènerai sur la perte de substance. Je préviendrai ainsi l'ectropion et l'entropion, car les deux lambeaux seront antagonistes l'un de l'autre, en sorte que l'angle de l'œil ne sera tiré ni en haut ni en bas, ce qui serait arrivé si je n'avais taillé qu'un seul lambeau, soit supérieur, soit inférieur.

Il y a avantage à faire ces opérations par autoplastie. On a remarqué autrefois que les opérations d'autoplastie empêchaient la reproduction des cancroïdes. Martinet, de la Creuse, qui a développé cette idée, est cependant allé trop loin en prétendant qu'elles mettaient à l'abri des récidives. J'ai présenté à la Société de chirurgie un malade opéré d'un cancroïde depuis sept ans. M. Cruveilhier a rapporté cette observation dans sa thèse d'agrégation; maintenant, il y a onze ans que l'opération a été faite, et le malade vit encore. Ce n'est pas à dire pour cela que d'autres opérations faites par la même méthode n'aient pas été suivies de récidive. Blandin insistait beaucoup sur les avantages qu'elle présente, et il les attribuait aux changements apportés

Digitized by Google

dans les conditions de nutrition des tissus. Je ne tiens pas aux explications et explicasseries, comme disait Lefranc, mais je tenais à faire ressortir le fait clinique.

Observation. — L'opération fut faite telle qu'elle avait été indiquée le 4 janvier 1873. Il n'y a rien de particulier à noter, si ce n'est les soins minutieux que M. Richet apporte à faire les sutures, lorsqu'il s'agit de réunir des tissus, et en particulier des lambeaux dans les autoplasties. D'abord il a renoncé aux aiguilles à suture ordinaires; il ne se sert que d'aiguilles extrêmement fines faites sur ses indications, avec de fines aiguilles à coudre, et on peut juger par là du peu de dégâts qu'elles doivent produire dans les tissus; les fils, très-fins également, sont en soie. C'est généralement le lendemain même de l'opération que M. Richet enlève une partie ou la totalité des fils. De cette façon, ils ne produisent pas longue irritation, et c'est un temps suffisant pour une réunion par première intention, lorsqu'elle doit se faire.

Cette fois, ce ne fut que le surlendemain 6 janvier qu'il commença à enlever les sutures, pour enlever les autres le 7 janvier; les lambeaux paraissaient accolés.

9 janvier. Le malade est en proie à tous les phénomènes prodromiques d'un érysipèle de la face qui paraît d'abord à l'œil droit, puis passe à gauche. Le 11 janvier, les lambeaux étaient envahis par l'érysipèle. On voit alors que la réunion n'a pas lieu partout. Trois points seulement situés aux angles des lambeaux semblent tenir, et une suppuration assez abondante existe au-dessous des lambeaux. Néanmoins, les jours suivants, la réunion persiste aux trois points indiqués et semble défier l'érysipèle qui disparaît. Finalement la cicatrisation se fait, la guérison a lieu; le malade demande à sortir. Avant son départ, on a eu soin de le photographier. On n'a pas oublié aussi d'essayer avec une épingle la sensibilité cutanée au lieu opéré; mais, contrairement à ce que l'on croyait, le malade a rapporté à peu près exactement la sensation de piqûre au point piqué, et non à l'endroit qu'occupait avant l'opération le lambeau cutané.

Au début, on voyait des poils assez nombreux sur les lambeaux; quand le malade a quitté l'hôpital, ces poils avaient disparu.

Depuis ce temps, le malade est revenu à la Clinique, uniquement parce qu'on l'en avait prié. Rien n'avait reparu.

Comme complément nous devons dire que l'examen histologique de la tumeur fait par M. Liouville, chef du laboratoire de l'Hôtel-Dieu, a justifié le diagnostic et a démontré qu'on avait affaire à un épithélioma tubulé ou cancroïde glandulaire.

Digitized by Google

KÉRATOSCOPIE,

Par le Dr Cuignet, de Lille.

Par ce mot nous entendons la manière d'examiner la cornée ainsi que les signes matériels et fonctionnels que fournit cet examen.

1° Examen direct. Il consiste à inspecter la cornée avec le regard seul, en face d'une bonne lumière. On peut ainsi reconnaître les corps étrangers, les états vasculaires, les phlyctènes ou les abcès, les ulcérations, les taches nuageuses, albuginées ou leucomateuses; les épanchements plastiques interstitiels. Le secours d'une loupe rend cet examen encore plus facile et plus complet.

2° Examen réfléchi. Quand on tient l'œil en présence d'une fenêtre à ciel ouvert, on voit celle-ci se réfléchir sur la cornée et se modifier selon les déplacements et selon les altérations de surface.

A. *Selon les déplacements.*— Lorsque l'œil de l'observé regarde directement la fenêtre et que l'observateur regarde directement la cornée, l'image très-diminuée de la fenêtre se peint très-nettement sur le centre kératique avec les dimensions proportionnelles exactes. Ainsi une fenêtre carrée est réfléchie et aperçue carrée au centre de cette cornée supposée saine. Mais, si, sans changer de position par rapport à l'observé, on le fait regarder à droite ou à gauche, on voit l'image se déformer, s'allonger transversalement et devenir plus large à mesure qu'elle s'approche des confins kératiques. Si l'on fait regarder en haut ou en bas, cette même image s'allonge dans le sens vertical et s'élargit de plus en plus par le point le plus rapproché de la circonférence de la cornée. Une fenêtre carrée a alors la forme d'une fenêtre longue, plus large vers l'extrémité correspondante au pourtour, plus étroite vers l'extrémité correspondante au centre cornéen.

Cette inspection de la cornée, à l'aide de l'image réfléchie d'une fenêtre, nous permet de constater que la cornée offre une

Digitized by Google

courbure plus prononcée au centre qu'à son limbe et à son limbe qu'à sa périphérie. On peut donc, d'après la grandeur de l'image réfléchie, évaluer le degré de courbure de cette membrane, reconnaître un kératocone commençant ou les différences entre les méridiens. La comparaison entre les deux yeux d'un même sujet fait également reconnaître des différences plus ou moins prononcées, des états s'écartant de l'état normal.

La cornée plus conique de certains myopes réfléchit une image plus petite au centre, se déformant plus sensiblement vers la périphérie.

La cornée plus aplatie de l'hypermétrope donne une image réfléchie plus grande au centre et se déformant moins vers les contours kératiques.

La cornée de l'emmétrope offre une image à dimensions et à variations moyennes.

B. *Selon les altérations de surface.* Il y a des ulcérations très-menues, des facettes très-petites, des élevures très-peu prononcées qui ne peuvent se reconnaître à l'œil nu que par le procédé de l'image d'une fenêtre. Non-seulement elle éclaire beaucoup la surface kératique, mais encore elle se teinte d'ombre ou de reflets et elle s'altère dans ses lignes principales et secondaires lorsque la surface cornéenne est, en effet, altérée dans sa pureté normale par les accidents que nous venons de citer. Quant à des lésions plus accentuées, elles sont trahies par les changements de coloration et de forme de l'image à un point qui ne permet plus de s'y méprendre. Les facettes et les fossettes agrandissent l'image; les bosselures partielles la rapetissent.

3° Eclairage latéral. Tout le monde sait qu'en portant obliquement sur la cornée, à l'aide d'une forte lentille convergente, un faisceau de lumière emprunté à une lampe, on éclaire vivement cette membrane et qu'on rend très-perceptibles les taches qui peuvent en troubler la transparence. Je n'ai pas besoin d'insister sur ce moyen qui est très-connu, très-employé, mais qui ne sert absolument qu'à constater les défauts de transparence, les érosions et ulcérations, les états vasculaires, mais qui n'indique rien quant aux courbures ni aux différences d'épaisseur.

Digitized by Google

4° Eclairage direct. Il se fait au moyen du miroir seul projetant la lumière directement sur la cornée.

On n'a pas encore indiqué tout ce que l'on pouvait tirer d'avantages de ce mode d'observer. Nous allons tâcher de combler cette lacune.

Lorsqu'on examine un œil avec le miroir seul, dans une chambre obscure et la pupille étant suffisamment agrandie, soit par l'obscurité seule, soit par une instillation d'atropine, on éclaire vivement le fond de l'œil; celui-ci est aperçu rouge, ou d'un rose éclatant par l'orifice pupillaire. C'est, dans la position habituelle pour l'examen ophthalmoscopique, au réflecteur seul qu'il faut mettre l'observé et se mettre soi-même pour bien distinguer tout ce que nous allons indiquer.

Dans cette situation réciproque, étant donné un œil normal, si on l'examine très-attentivement, on voit que le disque pupillaire rouge offre deux teintes un peu différentes l'une de l'autre. A son centre il est nuancé en sombre et à son pourtour il a un reflet annulaire d'une coloration rose vive. Cette ombre centrale a son maximum au pôle de la cornée; de là, elle se dégrade peu à peu jusqu'à l'anneau plus clair qui la limite circulairement.

Si l'on examine un œil affecté de staphylôme pellucide central de la cornée ou de myopie avec conicité accentuée de cette membrane, on voit que l'ombre n'est plus au centre, ni le reflet clair au pourtour du disque pupillaire; mais, qu'au contraire, le reflet rose vif est au centre et que l'ombre occupe le pourtour, se dégradant pour se perdre peu à peu dans le reflet éclatant du centre.

Si l'on examine de la même manière un œil hypermétrope, ou plutôt une cornée plus aplatie que dans l'état normal, on reconnaît que l'ombre centrale est bien moins prononcée qu'elle ne l'est pour l'œil emmétrope.

Telles sont les dispositions différentes qu'offrent l'ombre et la partie éclatante dans les trois principales variétés de cornées, quand on n'imprime aucun mouvement au miroir projetant la lumière à peu près directement sur la membrane transparente.

Ces dispositions varient notablement lorsqu'on donne au réflecteur, par conséquent à la lumière envoyée par lui sur la

Digitized by Google

cornée, un mouvement de circumduction qui se communique à cette ombre.

Sur la cornée normale l'ombre se dispose en un cône tronqué, embrassant le pôle de la cornée par sa pointe et le pourtour pupillaire par sa base et tournant régulièrement dans le même sens que la lumière projetée.

Sur la cornée plus ou moins conique l'ombre se dispose en un croissant périphérique qui tourne de la même façon et elle est d'autant plus noire et plus épaisse en dimension que le cône kératique est plus prononcé.

Sur la cornée sensiblement aplatie de certains hypermétropes elle a les mêmes caractères, mais amoindris en dimension et en teinte, que sur la cornée normale.

On peut donc, d'après les proportions de l'image d'une croisée reçue sur la cornée et d'après les caractères de l'ombre aperçue dans la région correspondante à l'ouverture pupillaire, acquérir de fortes présomptions et même des certitudes sur les degrés différents de courbure générale de la cornée. Ce n'est là qu'un premier fait d'observation.

Il en est un second qui a rapport aux différences de courbure dans les méridiens d'une même cornée. On comprend que si le méridien vertical est myope et le méridien transversal normal ou hypermétrope, on apercevra forcément des variations dans l'ombre immobile et dans l'ombre tournante. C'est ce qui s'observe, en effet ; car au lieu d'apercevoir une ombre centrale ou une ombre en croissant, ainsi que nous l'avons noté, on en voit une de forme composée qu'il est assez difficile d'analyser par des mots, mais dont on pressent rationnellement la forme. Elle est plus insaisissable pendant les mouvements de circumduction de l'éclairage par le miroir. Mais s'il est très-difficile de la décomposer et d'en fixer les caractères avec une précision absolue, du moins peut-on présumer qu'elle signale un état d'irrégularité ou d'astigmatisme de la cornée, non-seulement par sa physionomie propre, mais encore par la comparaison de son aspect avec celui des cornées régulièrement emmétropes, myopes ou hypermétropes, et en outre, avec l'aspect des cornées affectées des altérations dont nous allons maintenant nous occuper.

Digitized by Google

Il y a un troisième fait d'observation qui s'obtient par l'éclairage direct ; c'est celui auquel nous venons de faire allusion. Il est relatif à certaines altérations de la cornée qu'on ne peut guère reconnaître autrement. Je crois que cette partie de mon étude de kératoscopie est tout à fait inédite ; elle me paraît spécialement intéressante.

Quand on examine certaines cornées par le trou du réflecteur seul, avec une projection lumineuse tantôt immobile, tantôt mobile, on n'aperçoit plus les ombres assez régulières que nous venons de décrire, mais un mélange d'ombres et de reflets d'une irrégularité qui échappe à la description. Dans l'examen immobile ces ombres et ces reflets occupent des positions fixes ; mais dès qu'on met l'éclairage en mouvement, dès que la cornée se déplace, ces ombres et ces reflets changent de teinte et de place et exécutent entre eux un jeu analogue à celui d'un kaléidoscope. Dans ce cas, on n'hésite pas à admettre des irrégularités de la cornée, et comme l'éclairage direct n'en donne pas complètement l'explication, on s'aide des autres moyens déjà indiqués, c'est-à-dire de l'examen par la vue et la loupe, par l'image d'une fenêtre ou d'une flamme de bougie, par l'éclairage latéral, pour reconnaître la nature des altérations qui donnent lieu à ce jeu bizarre d'ombres plus ou moins intenses et de reflets plus ou moins vifs.

Cependant je crois pouvoir établir en principe que les facettes qui représentent des surfaces concaves, donnent une ombre épaisse au centre et un rebord annulaire brillant, limité lui-même par un halo sombre qui tournoie avec le miroir ; tandis que les renflements partiels donnent une ombre circonférencielle avec un reflet éclatant au centre, si le renflement est transparent, absolument comme on l'observe sur la cornée conique pellucide.

On s'assure donc, par les moyens ci-dessus, que la surface antérieure de la cornée est altérée dans sa transparence par des taches plus ou moins accentuées, dans sa convexité par des facettes, par des épaississements localisés ; que cette membrane l'est encore dans ses parties plus profondes par des dépôts interstitiels, par la présence de vaisseaux, etc.

Digitized by Google

Mais il y a des cas où l'on ne trouve aucune de ces altérations de surface et de texture; du moins, les moyens employés ne les révèlent pas, et cependant on retrouve par l'éclairage direct ce jeu d'ombre et de reflets qui ne peut s'expliquer que par des modifications dans l'une ou l'autre face de la membrane. J'ai eu notamment à examiner, dans un conseil de révision, deux hommes qui réclamaient l'exemption pour faiblesse de vue de l'œil droit. L'éclairage direct indiquait dans la région centrale des cornées examinées quelque chose que l'on peut comparer à ce qu'on appelle un bouillon dans les vitres. On sait que les objets regardés à travers ces défectuosités d'un verre sont vus très-déformés et qu'un rayon lumineux qui la traverse imprime à cet endroit un jeu de reflets et d'ombres particulier. On peut encore comparer ce que j'apercevais à l'effet produit par une gouttelette d'eau sur un verre de lunette. Je m'empressai de visiter toute la surface des cornées au moyen de l'éclairage latéral; je n'y aperçus absolument rien d'anormal. Je compris alors qu'une altération de la surface postérieure de la cornée, en un point limité, pouvait seule rendre compte de ce que je venais de découvrir par l'éclairage direct et de l'affaiblissement de vision accusé par les intéressés.

Une fois sur cette route je l'explorai avec une grande attention chez quelques autres individus se déclarant également faibles de la vue à un degré inexplicable par les suppositions et les vérifications ordinaires. En étudiant leur cornée par l'éclairage direct je vis se produire un jeu très-irrégulier d'ombres, de reflets, de taches sombres, de taches éclatantes, qui était dû à des altérations de la face postérieure de la membrane vitreuse.

Mais de quelle nature étaient ces altérations? Les unes s'offraient comme des taches un peu nuageuses, les autres comme des facettes. On ne s'étonnera pas que l'on puisse diagnostiquer ainsi des nébulosités de la face postérieure de la cornée, mais on se demande comment on peut diagnostiquer des facettes transparentes? Rien de plus simple. Toute facette de la cornée y constitue un verre concave d'une plus ou moins grande étendue. Or, je dirai presque que, si petit qu'il soit, et à plus forte raison

Digitized by Google

s'il est de dimension notable, ce verre concave permet d'apercevoir le fond de l'œil par l'endroit qui est au point. En effet, on voit, sous l'éclairage direct, apparaître en des points correspondant à ces facettes, des tronçons de vaisseaux rétiniens en général déformés, mais très-reconnaissables. On voit de plus le reflet blanc de la papille apparaître en ces points avec une vivacité inusitée et s'entourer de reflets rouges qui sont des images accentuées de portions de la choroïde.

Les facettes postérieures donnent encore un autre signe, qui leur est commun, du reste, avec les antérieures, mais qui est rapportable aux premières quand les autres n'existent pas. Si l'on examine le fond de l'œil à l'image droite, surtout à l'image renversée, on est très-étonné de constater des variations singulières des parties qui le constituent.

Ces variations consistent en ce que les vaisseaux et la papille sont déformés, se déplacent et même se dédoublent.

Ces parties se déforment de plusieurs manières. Tantôt elles sont, ici plus minces et plus courtes, là plus grosses et plus longues; tantôt elles apparaissent sinueuses, ou amplifiées seulement dans un sens; quelquefois elles sont coupées, interrompues plus ou moins régulièrement.

Nous disons que ces parties se déplacent. En effet, un léger mouvement de l'œil ou de la lentille de l'observateur fait voir des déplacements brusques des vaisseaux ou de la papille : les distances premières entre chacun de ces éléments changent tout à coup. On comprend qu'il doit en être ainsi du moment qu'on regarde le spectacle si composé du fond de l'œil à travers une courbe irrégulière, à facettes constituées, en définitive, par des adossements de pyramides, de prismes qui reportent vers la base les objets vus à travers.

Enfin ces parties se dédoublent. J'ai aperçu, à travers certaines cornées, la papille, non plus allongée dans un sens, mais tout à fait dédoublée; il y en avait deux au lieu d'une seule au fond de l'œil. Ce phénomène s'explique également par des différences voisines d'épaisseur de la cornée au niveau des facettes, des creux ou des renflements.

Ainsi donc l'examen de la cornée par l'éclairage direct, dans

Digitized by Google

sa portion centrale afférente à la pupille et lorsque celle-ci est suffisamment dilatée par l'obscurité de la chambre, ou mieux encore par l'atropine, cet examen nous procure des renseignements très-intéressants, souvent très-précieux et très-utiles, sur les degrès de courbure de la cornée, sur les différences de courbure des méridiens, sur les taches qui en troublent la transparence, sur les altérations des surfaces antérieure et postérieure.

L'examen par ce procédé est bien plus fructueux que celui par l'eclairage latéral et nous engageons beaucoup nos confrères à le pratiquer et à contrôler, par leurs propres recherches, ou à augmenter les quelques bons résultats que nous en avons déjà obtenus.

Rien de ce qui est exact ne saurait être inutile. Si petit que soit un phénomène bien observé, il porte toujours avec lui un enseignement profitable. Parmi ceux que nous venons de signaler, il en est un, relatif aux facettes postérieures et à la manière de les reconnaître, qui explique certains troubles de vision que l'on prend surtout pour de l'astigmatisme irrégulier. Un autre renseignement très-utile se rattache à la détermination des ombres régulières de la face antérieure, lesquelles servent à reconnaître qu'une cornée est plus ou moins conique, plus ou moins convexe ou peu courbe; circonstances qui permettent de rapporter à l'état de la cornée elle-même les modes différents de vision chez certains myopes, hypermétropes et astigmatiques.

On discute encore pour savoir si la cornée est l'agent ou un des agents de l'hypermétropie, ou si c'est le cristallin seul qui la produit par son insuffisance, ou si cette anomalie de vision est due à la brièveté de l'axe antéro-postérieur de l'œil. Nous n'avons que peu de moyens d'apprécier l'état de chacun de ces éléments de la question en litige. Je crois qu'on pourra se servir des ombres que j'indique pour la solution de ce débat.

A ces altérations de la cornée répondent certains symptômes fonctionnels. Je ne ferai que citer ceux qui sont compris sous les noms de myopie, d'hypermétropie et d'astigmatisme qui sont liés aux conicités, aux aplatissements et aux inégalités de cour-

Digitized by Google

bures de la membrane vitreuse ; mais qui peuvent avoir pour correctifs des dispositions spéciales du cristallin, des différences de longueur de l'axe antéro-postérieur de l'œil. Ce que l'on rencontre le plus souvent, à la suite des maladies longues de la cornée, c'est de la myopie, avec ou sans astigmatisme. Lorsque cette membrane a été aplatie par une synéchie antérieure, par une perte de substance, par une longue compression, on trouve de l'hypermétropie avec ou sans astigmatisme. Inutile de citer, en outre, le trouble nuageux qui résulte de la présence de taches, la photophobie, le strabisme convergent, l'aspect rayonné et irisé des lumières, la prompte fatigue de l'exercice de la vision. Mais ce que je dois signaler comme assez fréquent, c'est de la diplopie monoculaire lorsque des altérations de l'épaisseur de la cornée se trouvent sur le chemin des rayons qui vont à la macula. Il se forme, sur ces inégalités d'épaisseur, des brisures, des déviations des rayons qui font percevoir deux images, quelquefois même trois du même objet, toutes trois le plus souvent inégales en teinte, en dimension et en position de profondeur.

5° Enfin l'examen de la cornée se fait encore par un moyen qui indique avec une assez grande précision les amincissements prononcés de cette membrane. Je veux parler de l'attouchement à l'aide d'un instrument mousse, tel que la sonde n° 6 de Bowmann.

Lorsqu'on touche la cornée et qu'on appuie sur sa surface avec cet instrument, on constate qu'elle résiste et qu'il faut une certaine force pour la déprimer en godet. Plus elle est épaisse et plus ce godet se forme tardivement ; en outre il est très-évasé et peu profond. Plus elle est mince et plus ce godet se forme vite, est profond et peu évasé, avec une sensation de résistance bien moindre.

Par cet attouchement spécial et par les caractères de résistance et de dépression plus ou moins accentués, on pourrait, comme avec le doigt, mesurer le degré de fermeté du globe oculaire dans les attaques de glaucome. Mais ce n'est pas pour cette maladie que ce procédé de diagnostic est spécialement utile ; c'est surtout pour les cas d'amincissement considérable de la cornée.

Digitized by Google

Et parmi ces cas, ce n'est pas le kératocèle limité que j'ai en vue; ce sont ceux où la membrane est tellement amincie dans une grande étendue qu'on ne saurait la ponctionner, pour créer une pupille artificielle, sans courir le risque d'un défaut de réunion des lèvres de la ponction.

J'ai été trompé une fois par un état de ce genre. Une cornée était partout leucomateuse excepté en un point assez limité qui s'offrait pour faire une pupille artificielle. J'y fis la ponction et allai accrocher de l'iris. Mais j'avais reconnu trop tard que cette portion transparente était mince comme une pelure d'oignon, sans tenue aucune, s'affaissant complètement et, par suite, médiocrement disposée à une réunion. En effet, celle-ci ne se fit pas régulièrement, la plaie suppura et un leucome couvrit la perte de substance de l'iris.

Ainsi averti, j'ai d'abord eu soin de tâter la cornée lorsque certains signes me faisaient supposer qu'elle était diminuée d'épaisseur; puis, une fois l'amincissement constaté, j'ai opéré de manière à éviter l'accident ci-dessus relaté; c'est-à-dire que j'ai ponctionné dans le biseau sclérotical lorsque j'avais à ouvrir une fenêtre à l'iris derrière une de ces portions ténues de cornée. Chose extraordinaire et qui a fait croire que l'épaisseur normale s'était rétablie, ces espaces amincis sont parfois très-transparents.

Je le répète, il n'y a qu'à explorer ces endroits douteux avec le bout mousse d'une sonde, pour s'assurer qu'ils ont peu de résistance et qu'il est nécessaire de s'en éloigner, de se porter jusqu'à la marge kérato-sclérale, même jusque dans la circonférence scléroticale, pour avoir des plaies capables de cicatrisation.

Tels sont les indices particuliers que j'ai obtenus par les procédés d'examen de la cornée, ou de kératoscopie à l'aide de l'image d'une fenêtre, de l'éclairage direct et de l'exploration par une tige mousse.

Je crois que ces indices ont été exactement relevés; mais ces recherches sont très-laborieuses, très-délicates et je pense que d'autres observations pourront, soit corriger quelques-uns des résultats, soit en procurer de plus complets.

Digitized by Google

CARACTÈRES ET SYMPTOMES GÉNÉRAUX

DES PARALYSIES MUSCULAIRES DE L'ŒIL,

Par le Dr Cuignet de (Lille).

Les descriptions des symptômes généraux des paralysies oculaires, laissent beaucoup à désirer dans les auteurs, tant sous le rapport du nombre que de la signification de ces symptômes. C'est une lacune que nous allons tâcher de combler.

1° *Trouble visuel.* — Le premier symptôme dont se plaint le malade est un trouble visuel, qu'il définit en disant que les objets lui paraissent déformés, changés de place, flottant ou ondulant devant lui et à ses pieds. Si on l'engage à préciser, il déclare que les rangées de maisons fuient devant lui d'une manière insolite, qu'elles lui paraissent plus hautes, comme des montagnes, ou plus basses comme si elles étaient dans des grands creux; que les voitures sont situées en l'air, ou roulent dans les enfoncements; que les escaliers sont onduleux.

2° *Trouble de déambulation.* — A cet aspect modifié du sol, des escaliers et des objets correspond une *hésitation* dans la marche qui n'est plus guidée par la vision correcte de l'extérieur. Le sujet n'ose placer son pied sur une portion du sol, sur un escalier qui n'ont plus leur position habituelle.

En outre de cette hésitation il y a dans la marche une *direction fausse* qui est imprimée par le déplacement des objets. Aussi ces personnes vont-elle heurter involontairement contre les maisons ou manquent du pied sur le bord des trottoirs.

En troisième lieu l'hésitation est accrue par le vertige.

3° *Vertige oculaire.* — Il se compose de plusieurs impressions qui sont : un tournoiement de tête, une oscillation irrégulière de la marche, un état nauséeux, une tendance aux chutes et aux syncopes. Il est dû exclusivement à l'exercice de la vision avec les deux yeux, ou avec l'œil affecté seul de paralysie et il n'existe plus ni quand on ferme les yeux, ni quand on est dans l'obscurité. Il s'accroît dans les lieux éclairés, au sein d'objets mouvementés, dans les endroits étendus. C'est bien probable-

Digitized by Google

ment ce vertige qui contribue pour le plus à ce que l'on a appelé l'agoraphobie. Il ne dépend ni de la diplopie, car on l'éprouve en regardant avec un seul œil, ni du déplacement des objets, car il n'est point en rapport avec ce déplacement; mais d'un mode d'impression faite sur le cerveau par un trouble visuel qui ne se rattache pas seulement aux paralysies oculaires, mais encore au regard à travers des verres presbytes ou myopes trop forts, à travers des verres colorés. Le vertige oculaire peut être et a été souvent confondu avec des maladies cérébrales. Il a pour caractère essentiel de n'exister que le jour, ou aux lumières, de cesser à l'obscurité.

4° *Troubles d'attitude.* — Les malades se présentent avec une attitude dont les caractères les plus ordinaires sont d'avoir la tête abaissée, la face tournée vers le côté droit ou le côté gauche, ou un œil clignant ou obstinément fermé, soit spontanément, soit par un bandeau. Cette modification dans le port normal est due à l'obligation, pour le paralytique, d'échapper au vertige, au déplacement des objets, à la diplopie, à l'hésitation et aux erreurs de direction, ainsi qu'au trouble cérébral qui en résulte. Les attitudes sont pathognomoniques de telle ou telle paralysie partielle des muscles moteurs de l'œil.

5° *Mode de vision.* — La vision ne change que dans un seul cas de paralysie, dans celle des nerfs qui animent le sphincter de l'iris et le muscle accommodateur, paralysie ordinairement dépendante de celle de la 3e paire et quelquefois de la 6e ou de celle du petit oblique seul. Il y a alors, non-seulement éblouissement par l'excès de lumière reçue, mais encore hypermétropie par perte de l'accommodation.

6° *Strabisme.* — Quand un ou plusieurs des muscles de l'œil sont paralysés, le globe est entraîné par les antagonistes dans une direction opposée à celle du muscle impuissant. Cette déviation se nomme strabisme paralytique. Il est convergent, divergent, supérieur ou inférieur, plus ou moins accentué. Il est dit primitif quand il n'affecte encore que l'œil paralysé, et secondaire quand il affecte l'autre œil.

A. *Strabisme primitif.* — Il existe exclusivement dans les premières semaines du début de la paralysie et dans l'œil atteint de

Digitized by Google

cette paralysie. Il est caractérisé, non-seulement par la déviation permanente dans un sens anormal, mais encore par l'impuissance, de la part de l'œil, de se rendre dans le sens opposé. Il persiste à cet état tant que l'œil affecté refuse de servir ou tant qu'il ne commence pas à se guérir.

B. *Strabisme secondaire.* — C'est celui qui affecte l'œil sain, alternativement avec l'œil malade. Il commence à se montrer dès que l'œil paralytique cherche à fixer et fixe réellement; dans ce moment même l'autre œil prend la place déviée du premier. Cette déviation a toujours le même mode que la déviation primitive. Elle s'en distingue en ce qu'elle est moins habituelle qu'à l'autre œil et en ce que l'excursion n'est plus limitée par une impuissance d'un côté.

C. L'apparition du strabisme secondaire donne lieu au *strabisme alternant* ou *alternatif,* dans lequel un œil fixe et l'autre louche. Quand l'œil droit regarde à droite ou en face, c'est le gauche qui dévie; quand le gauche opère à son tour, c'est le droit qui est en strabisme. Cette alternance est en rapport avec le besoin que nous avons de regarder tantôt avec l'un, tantôt avec l'autre œil. Quant à la déviation qui, de la part de l'autre œil, se montre dès que son congenère fixe, elle est due à ce que l'incitation nerveuse, nécessaire pour mettre un muscle en action, se partage et va, d'un côté au muscle qui détermine la fixation, de l'autre au muscle qui opère la déviation, plus forte dans ce dernier que dans le premier.

7° *Insuffisance.* — On nomme ainsi l'impuissance à laquelle est réduit le muscle affaibli ou paralysé pour amener l'œil de son côté. Elle est plus ou moins prononcée selon le degré d'affaiblissement du muscle.

8° *Excursion.* — L'étendue normale du mouvement de haut en bas ou de droite à gauche qu'accomplit volontairement ou instinctivement l'œil se trouve, par le fait de la paralysie, limitée dans une proportion en rapport avec l'affaiblissement du muscle. Cette diminution de l'excursion normale est un des signes à l'aide desquels on reconnaît la nature paralytique du strabisme. On comprend qu'elle est aussi en rapport avec la puissance primitive du muscle.

Digitized by Google

9° *Spasmes.* — Lorsque la volonté fait effort pour porter l'œil dans le sens de la paralysie si le muscle a encore quelques restes de contractilité, ou s'il commence à la récupérer, on reconnaît que cet effort a un résultat, c'est-à-dire qu'il amène l'œil jusqu'à un certain point en sens opposé au strabisme; mais que bientôt, le muscle se relâchant, l'œil est ramené plus ou moins en déviation; puis, grâce à un nouvel effort, reporté à l'opposite; ce qui constitue une suite de mouvements spasmodiques qui ont été, par quelques auteurs, considérés à tort comme provenant de contractions de l'antagoniste. S'il en était ainsi il faudrait admettre, non plus une paralysie de tel ou tel muscle, mais une contracture spasmodique du muscle opposé. Or les symptômes positifs de la paralysie dans tel ou tel muscle, quelquefois dans un ensemble de muscles comme ceux qui sont animés par la 3e paire, l'examen du mouvement qui se passe en deux temps, un premier brusque et véritablement actif qui porte l'œil vers la paralysie, un second plus lent qui l'en éloigne et qui est un véritable relâchement; la nature de la diplopie et tous les autres signes d'un affaiblissement musculaire démontrent bien qu'il n'y a point de spasme dans l'antagoniste, mais dans le muscle paralysé lui-même.

10° *Protrusion.* — Dans toutes les paralysies oculaires il y a un degré de protrusion du bulbe qui est proportionné au degré normal d'action contentive du muscle sur le globe et au nombre de muscles atteints. On comprend que cette saillie doit être bien plus accentuée dans la paralysie de tous les muscles que dans celle de la 3e paire seule, plus aussi dans cette dernière que dans celle de l'un des obliques.

11° *Diplopie.* — C'est le phénomène par lequel un objet simple est vu double avec les deux yeux. Il est constant au début des paralysies oculaires, à moins d'amblyopie prononcée ou d'amaurose d'un œil. Il est dû à la déviation de l'axe de l'œil paralysé, au strabisme qui oblige cet œil à voir un objet avec un point non identique à celui par lequel l'autre œil aperçoit ce même objet. Il y a donc perception de deux images du même objet. L'une est dite vraie parce qu'elle est due à l'œil sain;

Digitized by Google

celle-là est naturelle en teinte, en dimension, en position, en profondeur. L'autre est dite fausse, parce qu'elle est due à l'œil déplacé; elle est surnaturelle, c'est-à-dire déplacée et changée de teinte, de dimension et de profondeur. Les deux images affectent par rapport aux yeux deux positions différentes ; tantôt l'image vue à l'œil droit, par exemple, est en face de cet œil et celle vue à l'œil gauche également en face, ou du même côté que l'œil gauche. Dans ce cas les images sont dites homonymes et elles répondent, rationnellement et expérimentalement, au strasbisme convergent. D'autres fois l'image vue à l'œil droit est à gauche et celle de l'œil gauche est à droite. Dans ce cas elles sont dites croisées et répondent à un strabisme divergent. Cette appréciation de la position relative des images est quelquefois le seul signe important et décisif pour fixer le diagnostic quand les signes locaux de paralysie ne sont pas bien accentués. La présence de la diplopie et la position relative des deux images révèlent alors, non-seulement un affaiblissement musculaire, mais désignent en outre celui des muscles qui est affaibli.

Les images sont écartées l'une de l'autre à un degré qui est en rapport : 1° avec l'intensité de la paralysie et de la déviation ; 2° avec la place occupée par l'objet fixé ; s'il est dans le sens qui correspond à l'impuissance musculaire les images sont très-écartées; elles le sont moins si l'on ramène l'objet en sens contraire; elles se fusionnent si l'objet est porté jusqu'au point où les axes oculaires ne sont plus influencés par la paralysie.

Il y a donc un écartement entre les images. Cet écartement peut revêtir trois formes; tantôt il est latéral absolument; tantôt il est vertical; d'autres fois il est diagonal, c'est-à-dire, dans ces trois cas, en rapport direct avec le genre de déviation qui peut être latéral, vertical ou diagonal.

La diplopie est un phénomène qui appartient principalement aux débuts de la paralysie. Elle s'atténue et s'efface bientôt par l'effet de la neutralisation, que nous étudierons tout à l'heure. Quelquefois elle reparaît plus tard, lorsque la guérison du strabisme s'opère rapidement par elle-même ou par une opération. A ce moment les différents points perceptifs de la rétine sont de nouveau déplacés avec brusquerie et la macula de l'œil redressé

Digitized by Google

n'est plus, momentanément, point identique avec celle de l'œil resté sain. Cette diplopie de retour est presque toujours en opposition avec le sens de la déviation : c'est-à-dire que si cette déviation était convergente, à diplopie homonyme de prime abord, la diplopie secondaire est croisée et désignerait un strabisme divergent.

12° *Déplacement des objets.* — Au déplacement de l'axe oculaire correspond un déplacement des objets, en sens contraire de la déviation bulbaire. Ainsi l'œil strabique en dedans reporte en dehors l'image de l'objet perçu; l'œil strabique en dehors reporte cette image et finalement l'objet en dedans. De sorte que le malade ne peut plus, avec son œil paralysé, se rendre un compte exact de la place qu'occupent les objets, qu'il ne peut plus les saisir avec adresse et précision, ni suivre exactement les lignes et les surfaces linéaires, tels que les trottoirs peu larges, parce que ces lignes sont déplacées soit en dehors, soit en dedans, selon que le strabisme est divergent ou convergent. Il suit donc une fausse direction, mais pas d'une manière indéfinie, car, au bout de quelques pas et surtout en regardant à ses pieds, il s'aperçoit de l'erreur et il la rectifie en se reportant en sens contraire; puis, s'abandonnant de nouveau à l'illusion, il dévie, ce qui amène une nouvelle rectification. Il s'ensuit que la marche du paralytique est flottante, oscillante assez régulièrement. Si la déviation de l'œil est verticale ou diagonale, celle de l'image est en superposition; d'où suit que le pied ne sait plus bien à quelle hauteur exacte se trouvent le sol, les marches d'escalier et qu'il y a, à chaque instant, des faux pas en hauteur, au lieu de faux pas de côté.

Ces quelques observations à propos du déplacement des objets complètent ce que nous avons dit précédemment, au titre 2°, sur les troubles de déambulation.

13° *Inclinaison.* — Les objets ne sont pas seulement vus en double et l'image fournie par l'œil devié n'est pas seulement écartée et déplacée ; elle est dans certains cas inclinée, penchée sur un côté. Ce phénomène singulier correspond à une inclinaison opposée du méridien vertical de l'œil malade. En effet, lorsqu'un des muscles qui opèrent la rotation des globes ocu-

Digitized by Google

laires est paralysé, l'œil subit une rotation en sens contraire sur son axe et les méridiens changent de position, s'inclinent sur leur normale. Un objet allongé, vu dans ces conditions, a son image inclinée en sens opposé à l'inclinaison des méridiens. Aussi, lorsque l'on étudie la diplopie paralytique, arrive-t-il, dans certains cas déterminés, que la personne dit que la fausse image n'est point droite, mais qu'elle penche vers la vraie, qui reste droite, ou en sens opposé.

14° *Neutralisation.* — C'est l'opération artificielle ou naturelle par laquelle la fausse image s'atténue et disparaît. On comprend que le sujet a le plus grand intérêt à se débarrasser de cette seconde image qui le rend incertain et le gêne, de ce déplacement, de cette inclinaison, du vertige, en un mot de la confusion insupportable, tant visuelle que cérébrale, qui résulte de la déviation d'un œil. Pour cela il a plusieurs moyens, les uns volontaires, les autres involontaires.

Parmi les volontaires nous devrons citer le bandeau, le clignement, l'adaptation d'un prisme, la direction du regard, l'attitude de la tête, tous moyens à l'aide desquels il supprime la fausse image, celle qui fait diplopie, qui est écartée, déviée, inclinée.

En outre le malade éprouve involontairement la suppression de la fausse image par des moyens naturels qui sont au nombre de trois, l'abstraction, l'hémiopie et l'incongruence. Nous allons donner une courte explication de ces phénomènes singuliers.

a. *Abstraction.* C'est la suppression de l'image par une sorte d'habitude de ne plus la regarder. C'est une abstraction psychique qui se fait et se complète peu à peu. Avant qu'elle soit arrivée à ce degré on peut rappeler la fausse image par l'attention volontaire, par l'apposition d'un verre de Bœhm qui la colore différemment et la rend distincte de l'autre. A un point extrême, on ne peut plus en obtenir la réapparition simultanée avec la vraie. L'œil dévié la perçoit quand il fixe seul; mais, dès que l'autre œil se met en exercice, l'image fausse est immédiatement abstraite. On comprend que cette suppression est plus facile pour l'image très-écartée; mais elle est moins complète

Digitized by Google

que quand elle était voisine de l'autre et qu'elle a été abolie par un travail psychique d'une grande intensité.

b. *Hémiopie.* C'est une abolition de la fonction rétinienne dans sa région centrale, la plus perceptive. Elle est plus ou moins complète et elle agit, concomitamment avec la neutralisation, pour satisfaire au besoin pressant d'effacer la diplopie. Elle se distingue de l'abstraction simple en ce que la vision a réellement perdu de son acuité et de sa portée, et que même elle est supprimée dans la région qui procurait la fausse image. Cette hémiopie est tout à fait analogue à celle que l'on observe dans le strabisme convergent par taches de la cornée et par hypermétropie, autrement dit par photophobie, et elle résulte du même besoin de soustraire l'œil à une impression déplaisante. Cette hémiopie est donc centrale ; elle est, avons-nous dit, plus ou moins complète ; en outre elle est plus ou moins large et tantôt de forme ronde, tantôt ovale, plus ou moins allongée.

c. *Incongruence.* Enfin la fausse image peut disparaître en se noyant dans la vraie, en fusionnant parfaitement avec elle, quoique l'œil reste dévié et que la discordance des points identiques se maintienne. De tous les procédés de neutralisation, celui-ci est le plus curieux et le plus intéressant. On a rarement occasion de l'analyser ; mais peut-être est-ce bien parce qu'on ne cherche pas dans la direction nécessaire. En voici un exemple très-écourté dans ses détails principaux.

Un homme se présente avec un strabisme convergent gauche, paralytique, déjà assez ancien, fixe et exempt de diplopie. Je constate que l'œil affecté voit aussi distinctement que l'autre. Alors j'appose un verre rouge de Bœhm devant le bon ; pas de diplopie. Successivement je prive chaque œil de vision en plaçant une carte devant et en indiquant de toujours regarder la flamme d'une bougie placée à 2 mètres de distance. Le malade voit la flamme de chaque œil, toujours à la même place. Celle vue par l'œil droit est rouge et située un peu au-devant d'un gros point noir marqué sur un écran que je fais tenir immobile en arrière et très-près de la bougie. Celle vue par l'œil gauche est blanche et placée également au-devant du même point noir de l'écran ; et cependant le strabisme est très-accentué en ce

Digitized by Google

moment-là et les images devraient être très-écartées à cette distance de 2 mètres. Elles se superposent donc; donc, il s'est fait une seconde macula, ou plutôt un second point identique.

On a des exemples de cette incongruence; mais voici qui est plus curieux encore, c'est qu'il peut se former une série de points identiques, constituant une ligne plus ou moins allongée, de telle façon que la fusion des images persiste quoique l'œil convergent accomplisse, pendant la fixation, un mouvement de rectification, tendant à lui faire regagner sa position normale. Ainsi, chez le malade ci-dessus, j'ai constaté que les deux images restaient fusionnées alors que l'œil gauche, tout d'abord placé en strabisme très-prononcé, portait très-sensiblement son pôle antérieur en dehors et perdait ainsi une bonne moitié de sa convergence.

15° *Alternance.* — Les phénomènes de l'alternance dérivent du strabisme secondaire, mais doivent être décrits à part. L'alternance est constituée par ce fait que l'œil sain se met à loucher à son tour, non en même temps que l'œil malade, mais quand celui-ci fixe ou fait effort pour fixer. Elle ne se montre en général qu'après une semaine ou deux de l'existence de la paralysie et elle a pour condition essentielle une mise en action de l'œil paralysé, mise en action réelle ou simplement intentionnelle; elle survient encore quand la paralysie commence à diminuer, mais surtout quand elle a été incomplète dès le début.

Elle indique donc que l'œil malade s'exerce, ou fait effort pour s'exercer et lutte contre l'impuissance qu'il éprouve à se rendre dans le sens du muscle paralysé.

Elle rappelle d'abord la diplopie qui avait pu être abolie par l'inaction de l'œil malade; puis elle oblige l'œil sain à neutraliser à son tour.

L'alternance fait que les images diplopiques sont tour à tour vraies et fausses. Au début l'image de l'œil malade était toujours la fausse; maintenant cet œil regarde et a une image vraie pendant que l'autre se dévie et a une image fausse.

Il s'ensuit que grâce à l'alternance on peut attribuer à un œil une paralysie qui affecte réellement l'autre, ou croire que

Digitized by Google

les deux yeux ont le même affaiblissement paralytique. C'est une erreur qui est souvent commise.

C'est surtout pour le diagnostic précis de l'inclinaison de l'image que l'alternance est une cause de trouble et fait varier les appréciations résultant de la recherche la plus méthodique. La confusion devient telle, alors, que l'on renonce souvent à poursuivre l'étude des images inclinées. Tantôt une seule penche, soit l'une, soit l'autre ; tantôt les deux s'inclinent. Quelquefois une seule est neutralisée dans son inclinaison, ou bien elles le sont toutes les deux ensemble ; d'autres fois l'inclinaison est neutralisée, abstraite dans une seule des positions du regard ; mais ces positions, malheureusement, varient au point que l'esprit le plus délié, le plus habitué à ces transformations, est bientôt tout aussi fatigué de les rechercher que de les expliquer.

De même l'alternance s'établit dans les attitudes, de telle sorte que celle qui désignait tout d'abord une paralysie de la sixième paire droite, par exemple, se changera un instant après en une exprimant une paralysie de la sixième gauche. C'est encore un motif de confusion.

16° *Non guérison.* — Lorsque la paralysie ne guérit pas, on constate :

a. Que le strabisme persiste ;

b. Que l'impuissance de l'excursion vers le muscle reste la même ;

c. Que l'excursion totale est amoindrie.

La paralysie peut persister avec une abolition de la vision de l'œil paralysé : alors le strabisme est fixé de ce côté ; il n'y a ni diplopie, ni vertige, ni attitude pathognomonique, ni alternance.

Ou bien la vision est conservée : alors l'alternance s'établit ; mais le strabisme primitif reste le plus habituel, à cause de la limitation de l'excursion de ce côté. La diplopie peut aussi persister ; sinon il y a abstraction alternante.

17° *Guérison.* — Lorsque la guérison se fait on reconnaît :

a. Que l'effort amène, de plus en plus, l'œil vers le côté qu'il était auparavant impuissant à occuper ;

b. Que l'excursion totale augmente ;

Digitized by Google

c. Que le strabisme devient moins apparent;

d. Que l'alternance passe plus fréquemment d'un œil à un autre;

e. Que, parfois, la diplopie reparaît et qu'elle concourt, par son importunité, aux efforts de plus en plus heureux de redressement de l'œil et de fusion;

f. Que l'attitude se modifie de plus en plus et reprend les caractères de l'état normal.

Tels nous paraissent être, dans leur variété numérique et dans leurs expressions, les signes généraux des paralysies oculaires. L'étude particulière de chacun d'eux serait susceptible de développements bien plus étendus; mais nous sortirions par trop du cadre restreint dans lequel ce travail doit se renfermer.

Nous croyons inutile de rappeler ici que ces signes généraux dépassent de beaucoup en nombre ceux qui ont été indiqués par les auteurs.

NÉVRALGIE CILIAIRE

ET

PERVERSIONS VISUELLES HYSTÉRIQUES,

Par le Dr Cuignet (de Lille).

Mlle D..., âgé de 16 ans, habitant la ville de T..., se présente le 13 avril à ma consultation.

C'est une personne de bonne apparence, bien réglée, de taille un peu au-dessous de la moyenne, d'un embonpoint et d'une carnation ordinaires, d'un tempérament mixte.

Elle se plaint de sa vue. Je la trouve dans les conditions suivantes pour l'un ou pour l'autre œil :

Œil droit : Il y a deux mois la vision a commencé à s'affaiblir de ce côté; huit jours après il y est survenu des douleurs en accès, occupant le globe oculaire et la cinquième paire, avec larmes assez abondantes, peu de rougeur, irisation des lumières qui se présentaient avec de grands rayons étoilés et le plus

Digitized by Google

souvent verts. La vue diminuant de plus en plus, elle consulta un médecin spécialiste qui conseilla et pratiqua une iridectomie à la partie supérieure, déclarant que cette maladie n'était autre qu'un glaucome simple. On laissa de l'iris dans la plaie qui s'est cicatrisée en englobant des parcelles de la membrane. La vision revint aussitôt après et persista pendant quinze jours; mais au bout de ce temps les douleurs reparurent et la vision s'abolit de nouveau.

Actuellement elle est nulle au dire de la malade qui déclare ne voir même pas la flamme d'une lampe à 50 centimètres d'elle et n'en sentir que la chaleur. Je la soumets de suite à quelques épreuves qui confirment son assertion.

Extérieurement l'œil paraît normal ; la pupille est accrue par le coloboma opératoire supérieur. Les milieux sont tout à fait transparents et le fond n'offre rien de plus particulier qu'une excavation ordinaire de la papille, avec une marge étroite circonférentielle d'atrophie ou de retrait congénital de la choroïde.

Œil gauche : D'après la malade la vision s'affaiblirait de ce côté depuis un mois, avec sensation d'un brouillard terne ; sans irisation des lumières, sans injection, sans douleurs. Elle lit le n° 13 de Jæger à distance de 30 centimètres et le n° 20 à cinq ou six pas. De même que de l'autre côté, il n'y a ni tension du bulbe, ni altération superficielle ou profonde, ni battement spontané de l'artère centrale, ni décoloration de l'iris, rien d'anormal en un mot.

Seulement, pour cet œil, le champ visuel paraît être un peu restreint en haut, peut-être aussi en bas, mais dans des proportions médiocres et avec des réponses si hésitantes de la part de la malade, qu'il me reste un doute sur la réalité de ce symptôme.

Cet examen ne me permet pas de me ranger à l'opinion du confrère qui a diagnostiqué un glaucome et opéré en conséquence, ni surtout à l'invitation qui a été faite à la malade, et qui aurait été rendue plus pressante par l'opinion d'un autre médecin spécialiste, de subir une seconde opération à l'œil droit et, de suite aussi, une iridectomie à l'œil gauche. Je suis

Digitized by Google

plus porté à admettre, pour le moment, une hyperesthésie rétinienne double, plus prononcée et avec accès de névralgie ciliaire à l'œil droit et avec un degré sensible d'hypermétropie. Ce sentiment s'appuierait tout d'abord sur les symptômes locaux observés, puis sur des antécédents qui nous montrent une personne impressionnable, nerveuse, ayant eu peu auparavant une gastralgie violente à la suite de laquelle s'est déclarée l'affection oculaire, par une sorte de déplacement qu'on observe souvent. Enfin, elle vient d'éprouver une violente commotion nerveuse par le fait d'un accident traumatique grave arrivé à sa mère.

D'un autre côté l'examen avec le réflecteur seul me permet d'apercevoir le fond oculaire assez distinctement; les vaisseaux rétiniens sont vus avec des contours assez nets, avec leur canalicule central et, enfin, avec un volume assez prononcé, ce qui répond à une hypermétropie médiocre, à laquelle peut se joindre, pour le moment, un relâchement notable de l'accommodation.

Mais une hyperesthésie rétinienne, une névralgie ciliaire et une hypermétropie à ce degré ne doivent pas modifier à ce point la vision de l'œil droit, encore moins celle de l'œil gauche qui n'a accusé aucune souffrance. D'où viennent donc ces troubles de vision?

Il y a de la photophobie. A cause de ce signe j'essaie à la malade des verres teintés en fumée. A peine ces verres sont-ils devant ses yeux qu'elle voit bien mieux, et que, même, elle aperçoit de l'œil droit; tout de suite elle me lit le n° 2 de Jæger à la distance de 30 centimètres avec l'un et avec l'autre œil. Je suis fort étonné de ce résultat. J'essaie d'autres verres, des conserves non colorées et je trouve qu'avec du + 30 elle peut lire une enseigne à 150 mètres et le n° 9 à distance ordinaire de l'œil gauche et de l'œil droit. Il y aurait donc de la presbyopie pour les deux yeux et, de plus, une altération fonctionnelle pour l'œil droit qui serait neutralisée par de simples verres de teinte fumée. Les épreuves auxquelles je soumets la personne séance tenante ne me laissent aucun doute à cet égard. Je la

Digitized by Google

conduis dans une chambre un peu obscure ; elle y voit des deux yeux comme si elle n'était pas malade.

Je prescris donc des verres de teinte fumée prononcée et une provision de pilules de valérianate de quinine.

Le 17 avril, cette personne revient me voir. Elle me dit que les douleurs se sont reproduites le 14 et le 15 à 4 heures d'abord, puis à 7 heures du soir ; qu'elles ont manqué le 16 par l'effet de deux doses des pilules ci-dessus.

En outre la vue s'est conservée bonne tant qu'elle a gardé les lunettes. Quand elle les quitte, il lui arrive tantôt de voir, tantôt de ne pas voir avec son œil droit. Je la soumets à l'épreuve de la lecture d'un texte ordinaire, en interposant le doigt. A un moment elle lit couramment, sans interruption ; à un autre moment la lecture est interrompue par mon doigt en des points qui m'indiquent que la malade neutralise par instants l'œil droit, dans d'autres instants l'œil gauche. Et dans ces mêmes instants, je saisis des mouvements de convergence soit de l'un, soit de l'autre œil alternativement, et dans un rapport exact avec les périodes de neutralisation successive. Quand la lecture est courante, ces déviations convergentes ne s'observent pas. Il y a donc par moments un strabisme léger.

La vue continue à être bonne dans la chambre peu éclairée.

J'essaie les verres de Bœhm ; ils n'indiquent aucune diplopie pour une flamme tenue à 1 mètre de distance. Mais quand je ferme et rouvre successivement l'un, puis l'autre œil de la personne, elle me dit que, pour chacun d'eux, l'image occupe une place différente. Elle neutralise donc toujours un œil et les axes ne fusionnent pas.

Je reprends l'usage de verres convexes et je constate qu'elle lit le n° 1 de Jæger avec le n° + 72 pour l'œil gauche et le n° + 60 pour l'œil droit ; que la présence de ces verres écarte tout trouble, toute diffusion et éteint complètement les rayons irisés qu'elle voit autour des flammes sans verre. Je conclus à un état de la réfringence ou de l'accommodation sous forme d'hypermétropie un peu plus prononcée à l'œil droit.

Ainsi donc nous avons déjà constaté :

Digitized by Google

Diminution de vision et accès douloureux qui font croire à un glaucome.

Abolition de la vision de l'œil droit.

Récupération de la vision par des verres de teinte sombre.

Récupération plus précise par des convexes faibles.

Etat particulier de la réfraction.

25 avril. La personne continue à porter les conserves 60 et 72, sans lesquelles elle ne voit pas distinctement. Le matin elle a la vue plus brouillée, et, de plus, elle voit double jusque vers dix heures, en images homonymes. Peu à peu l'accommodation se régularise, le spasme d'un des droits ou des deux droits internes se calme et la vue s'améliore, en même temps que la diplopie disparaît. Quand elle quitte les lunettes, elle est éblouie, et si elle va alors à la vive lumière, l'œil droit dévie en dedans et se neutralise. Si elle y reste, cet œil rougit, est pris de picotements et de douleurs qui ressemblent à la sensation exprimée par le mot de partie endormie; en même temps des larmes coulent et une sorte d'accès se prononce. C'est pire encore si la malade va au soleil. Dans cette situation la vue de son œil droit disparaît si on le prive du verre. J'ai fait l'épreuve en approchant une lampe vivement éclairée; au bout d'un instant elle ne la voit que très-faiblement jusqu'à 50 centimètres; au delà, l'impression cesse complétement; la flamme ne reparaît un peu que si j'ajuste un verre fumée, tout à fait si je surajoute le convexe n° 60.

C'est à croire que la malade se joue de moi avec des affirmations si extraordinaires. Mais je la soumets chaque fois à des épreuves confirmatives et je ne doute nullement de sa sincérité, ni de la réalité de ses impressions.

Je prescris un vésicatoire à la région épigastrique et des granules d'acide arsénieux, en raison des douleurs d'estomac qui ont reparu et des accès ciliaires.

10 juin. Plus de douleurs. La malade voit bien de loin avec les deux yeux; de près elle ne voit plus bien avec le convexe n° 60: il lui faut un + 14 pour lire le n° 1 à distance ordinaire. L'œil droit fait encore volontiers de la convergence et alors il neutralise.

Digitized by Google

11 juillet. Depuis trois jours la névralgie ciliaire est revenue tous les jours, de midi à trois heures, ainsi que l'obnubilation complète de l'œil droit pendant les accès et entre les intervalles. Elle ne distingue plus, avec cet œil, autre chose qu'une atmosphère tantôt rouge, tantôt verte. Pendant l'accès l'œil gauche lui-même, quoique ne souffrant pas, voit tout en rouge assez vif. Elle me dit qu'elle attend sa douleur (il est une heure et demie). J'essaie des verres, elle revoit avec un convexe n° 20 doublé d'un verre ordinaire de teinte très-sombre, mais pas si bien qu'ordinairement. L'accès arrive bientôt. Il n'offre, comme caractères spéciaux, qu'une injection assez vive, sans tuméfaction de la muqueuse palpébro-bulbaire, un clignement énergique, de la photophobie, de la sensibilité vive par les attouchements, un éclat parfait de la cornée, la transparence normale des milieux et l'état ordinaire du fond de l'œil. Une injection sous-cutanée de morphine exaspère les douleurs.

La malade ajoute aux renseignements qu'elles m'a donnés sur une douleur épigastrique et une gastralgie vive dont elle a souffert à plusieurs reprises depuis quelque temps, qu'elle a eu autrefois une douleur analogue, périodique, quotidienne au bras gauche et qu'un vésicatoire en a triomphé.

Prescription. Conserve de teinte fumée foncée; atropine en instillations; pilules de valérianate de quinine; vésicatoire morphiné à l'épigastre.

15 juillet. Les accès ont persisté avec les mêmes caractères. Cette fois la vision n'est plus rendue à l'œil droit avec le convexe n° 20 et un verre sombre; il faut que je descende jusqu'au + 7 assisté d'un verre fumée pour que l'œil revoie à lire le n° 8 de Jæger et aperçoive les objets au loin. Je ne trouve encore aucune altération ni à la surface, ni dans la profondeur de l'œil, aucun trouble de la tension du bulbe. En raison de l'état hypermétropique j'essaie, non plus l'atropine, mais la calabarine; je recommande, en outre, la potion de chloral, un vésicatoire morphiné à la tempe et du citrate de magnésie le matin, à cause de l'état saburral des voies digestives.

Le 20. La calabarine a bien agi sur l'œil droit pendant deux

Digitized by Google

jours; c'est-à-dire qu'elle a rendu un bon degré de vision; et ensuite la vue s'est perdue de nouveau, en ne gardant plus, comme perception, que celle d'une auréole rouge et verte du diamètre de 75 centim. au grand jour. J'essaie des verres. Cette fois les convexes n'agissent plus; c'est un concave n° 16 joint à un verre sombre qui permet de voir au loin, de lire et de répondre positivement aux épreuves faites pour constater le retour de la vision.

10 septembre. Sous l'influence de la calabarine les accès avaient disparu quoique la vision de l'œil droit restât éteinte. Mais les voilà revenus depuis quelques jours malgré la continuation des instillations; l'obnubilation persiste. J'en débarrasse la malade avec un fort convexe, un + 5, grâce auquel elle distingue tout au dehors.

Elle fait acquisition de ce verre et s'en sert.

22 mars. Cette personne revient à ma consultation une dernière fois le 25 mars 1873. Elle me raconte que, depuis sa dernière visite, elle a joui de la vision de son œil droit grâce au convexe approprié; mais qu'à la lumière vive du soleil, à celle des lampes, au froid du dehors ou au chaud des appartements elle voyait beaucoup moins bien, et même perdait momentanément la vue de cet œil. Cette amélioration a coïncidé avec un retour de douleurs du côté de l'estomac et de troubles digestifs.

Mais au 20 mars, deux jours avant cette visite, elle a été reprise d'accès de névralgie ciliaire à 4 heures du soir le premier jour, à 8 heures le second et, en même temps, d'obnubilation complète avec vision rouge, traversée de temps à autre par des ombres noires. Le point névralgique sous-orbitaire est très-vif, ainsi qu'un point temporal; la couronne ciliaire est sensible au toucher.

J'éprouve des verres. Cette fois c'est un + 2 1/2 qui lui rend la vue et lui permet de voir les détails de la maison placée à 20 mètres environ. Un verre fumée n'aide plus en rien; les convexes ne rendent aucune perception. Pour lire elle approche le livre de très-près, et pourtant, avec ce verre, elle voit aussi bien au loin qu'avec l'autre œil.

Je n'ai plus revu cette personne depuis cette visite du 22

Digitized by Google

mars. Mais j'en ai eu des nouvelles à plusieurs reprises, et tout dernièrement encore par son père.

Il m'a dit que, désespérée de son état, sa fille avait désiré prendre des consultations auprès de quelques médecins en renom de Paris. A cet effet elle était d'abord entrée à l'hôpital de Lar... dans le service de M. le Dr P..., qu'on lui avait signalé comme très-capable de lui donner les meilleurs conseils. Ce chirurgien avait déclaré que les accès de douleurs dans la cinquième paire et les nerfs ciliaires du côté droit provenaient des bribes d'iris enfermées dans la cicatrice d'iridectomie. Conséquent avec son opinion, il s'était attachée, par deux fois, à les arracher. La malade, rebutée par les souffrances que lui causaient ces opérations laborieuses, fut conduite chez un autre médecin, le Dr D..., exerçant depuis longtemps la spécialité de l'oculistique avec succès. Dans sa consultation il la déclare atteinte d'une affection cérébrale et d'un commencement d'atrophie du nerf optique droit et il recommande une partie des traitements qui avaient été déjà mis en usage à Lille sans aucun avantage persistant.

Mon avis fut que sa fille n'était atteinte ni de glaucôme, ni de douleurs consécutives à l'emprisonnement de fibres iriennes, ni de tumeur cérébrale et d'atrophie du nerf optique, mais d'une affection hystérique actuellement localisée dans l'œil.

J'engageai cet homme à conduire sa fille chez mon excellent ami le Dr G... et chez M. W... Je viens de recevoir une réponse du premier, qui me dit que mon opinion lui paraît exacte et que, même, elle est appuyée du sentiment de M. le Dr Gueneau de Mussy, qui regarde cette jeune fille comme affectée d'accidents hystériques.

Je persiste à croire que cette opinion est bien celle que l'on doit se faire de la maladie de Mlle D..., tant à la lecture des symptômes particuliers qu'elle à offerts, que d'après l'observation et l'examen directs de la malade.

De glaucome, pas l'ombre; impossible de s'arrêter sérieusement à ce diagnostic, pas plus au début que dans la suite de la maladie; la malade avait 16 ans; elle n'offrait ni tension oculaire, ni trouble des humeurs, ni altération des membranes, ni

Digitized by Google

excavation du nerf optique, ni pulsation spontanée, ni auréole irisée. Une préoccupation trop vive des théories allemandes pouvait seule engager à faire cette supposition, mais non à la maintenir. En effet il y avait des accès douloureux, du trouble visuel; mais ces accès, dont j'ai vu le développement chez moi à deux reprises, amenaient une simple rougeur et des larmes et non le trouble de la surface oculaire, l'injection spéciale, la tension et le gonflement par gêne circulatoire; il y avait des troubles de vision; mais c'était une perte presque absolue de la vue, survivant dans les intervalles; et puis la vue était de suite rendue par l'emploi d'un verre sombre, encore par celui d'un convexe approprié. Pour le moins devait-on hésiter et, au lieu d'une iridectomie, se contenter d'une ponction d'essai, d'un simple débridement scléral par le procédé de Saemich, déjà connu à cette époque.

Et depuis, les mêmes symptômes ont reparu, mais plus un chirurgien ne s'y est mépris et n'a accusé sérieusement un glaucome.

M. Le Dr P... a cru que les parcelles d'iris incluses dans la cicatrice de cette iridectomie qui avait été entravée, je le sais, par l'indocilité de l'opérée au milieu de l'opération, que ces parcelles, disons-nous, étaient la cause du mal dont souffre Mlle D... ou de la perpétration de ce mal.

A l'époque où j'ai vu cette cicatrice elle n'était ni rouge, ni bouffante; mais j'ai bien vu que, peu à peu, elle se faisait de plus en plus saillante à la surface du bulbe, dans la ligne kérato-sclérale supérieure; elle devenait cystoïde et, probablement, propre à une filtration. La maladie avait une invasion antérieure à l'opération, antérieure à la dilatation de la cicatrice; elle se continuait sous la même forme qu'avant, sans paraître avoir aucune attache directe avec cette cicatrice. Nous ne partageons donc pas l'appréciation de notre savant confrère de Paris sur la situation de Mlle D... et nous pensons que ces curages douloureux de la plaie étaient dangereux.

Nous ne nous arrêterons au sentiment de M. le Dr D..., que pour dire que nous n'avons jamais reconnu chez notre malade aucun symptôme de maladie cérébrale organique, ni d'atrophie

Digitized by Google

du nerf optique ; mais nous savons que les hystéries ont parfois certaines manifestations qui, prises isolément, simulent celles d'une véritable altération cérébrale.

Mlle D... serait donc en proie à une maladie nerveuse de l'œil droit de nature hystérique. Son âge, les antécédents de névralgies vives dans un bras d'abord, puis à l'estomac, la circonstance d'une grande frayeur, les déplacements des douleurs, les accès de névralgie ciliaire et de la cinquième paire à droite, leur alternance avec des névralgies en d'autres lieux déjà affectés auparavant, leurs irrégularités de récidives, leur disparition par l'emploi de certaines médications et leur retour avec résistance à ces mêmes médications, la nécessité de les varier qui nous a fait essayer, tour à tour, le quinquina, l'arsenic, le fer, la quinine, le bromure, l'opium, la morphine, l'atropine, la calabarine, les injections sous-cutanés, les vésicatoires, les purgatifs, le chloral, etc., etc. ; enfin les troubles si extraordinaires de la vision et la marche générale de la maladie, tout jusqu'à la vive préoccupation de Mlle D... et son désespoir, nous indique une affection hystérique à manifestations changeantes et dont la plus pénible, jusqu'à ce jour, s'est localisée dans l'œil droit, sous forme de douleurs et de troubles visuels particuliers.

Nous croyons devoir insister sur la nature si variée de ces troubles qui constituent pour nous de véritables perversions visuelles, ou plutôt rétiniennes, pour nous rapprocher plus de la vérité.

Nous constatons dès le premier examen une amaurose complète de l'œil droit qui offre le caractère anormal de ne se rattacher à aucune altération matérielle apparente de l'organe. Ceci est déjà assez singulier.

Mais voilà que cette amaurose disparaît tout à coup par l'usage d'un simple verre de teinte fumée assez prononcée ; ou d'un verre convexe n° 20, en rapport, il est vrai, avec le degré d'hypermétropie mesurable par l'examen ophthalmoscopique, mais non avec l'amaurose.

Et puis, ce n'est plus le n° 20 qui convient le mieux pour voir distinctement de près et de loin, c'est un + 60 pour l'œil droit et un + 72 pour l'œil gauche.

Digitized by Google

Cela va bien ainsi pendant un temps, au bout duquel la vision se perd de nouveau et ne se récupère que grâce à un verre convexe 5.

A une autre visite, la vue s'est de nouveau supprimée dans l'œil droit et ne revient plus avec un convexe n° 5, ni même avec un convexe n° 5 aidé d'un verre de teinte fumée; elle réclame un n° 16 concave, non pas seulement pour se faire normale, mais pour renaître d'une extinction qui était totale auparavant.

On se rappelle qu'à une autre visite la vision n'est revenue que grâce à un verre 21/2 qui permettait de voir au loin comme avec l'autre œil et de voir de près, à lire le journal, en rapprochant le texte, comme si la malade l'avait lu à la loupe.

On ne saurait expliquer par l'action de l'atropine, ni par celle du sulfate de calabarine, ces effets alternants de verres convexes faibles, puis forts, de concaves et, en dernier lieu, d'un convexe très-fort, car la nature des verres n'a pas toujours été en relation avec celle du mydriatique ou du myosique employé; et puis on sait bien que l'atropine et la calabarine ne rendent pas la vue à ceux qui l'ont perdue, mais l'améliorent simplement quand elle est mal accommodée.

Dans aucun de mes examens ophthalmoscopiques je n'ai trouvé l'œil droit altéré, ni dans ses milieux, ni dans ses membranes. Je ne l'ai point trouvé variable dans sa réfraction ophthalmoscopique. Toujours j'ai aperçu assez nettement le fond de l'œil, la papille et les vaisseaux rétiniens, ainsi que la choroïde, avec le réflecteur seul, de près et dans les proportions de dimension qui sont les témoignages d'une hypermétropie sensible.

D'un autre côté j'ai toujours vérifié, par des épreuves péremptoires, soit la cécité, soit l'amélioration de la vue, soit le retour aux perceptions normales. De sorte que je n'ai pu être trompé par la malade. Du reste, des simulations de sa part n'auraient été que des preuves d'hystérie.

C'est donc une suite de manifestations hystériques qui constituent des perversions visuelles extraordinaires et inexplicables par nos théories physiques.

Digitized by Google

DES APOPLEXIES SPONTANÉES DU CORPS VITRÉ
LEUR DIAGNOSTIC,

Par le Dr Daguenet.

Sous ce nom, il faut entendre les épanchements de sang, assez considérables pour remplir une grande quantité du corps vitré et entraîner la perte complète de la vision. On les distingue ainsi de ces épanchements sanguins partiels, très-peu abondants qui, selon de Graefe, sont la source la plus fréquente des flocons du corps vitré. Enfin la qualification de spontanées, différencie ces hémorrhagies de celles qui sont le résultat du traumatisme et qui arrivent quelquefois à la suite des opérations que l'on pratique sur l'œil; lorsqu'il y a, par exemple, sortie du corps vitré et diminution brusque et considérable de la pression intra-oculaire. Ces sortes d'hémorrhagies ne sont qu'une complication d'une autre affection; celles qui arrivent spontanément constituent au contraire à elles seules toute la maladie. Ce sont celles-ci que nous décrivons dans ce chapitre.

Autant sont fréquents, surtout dans les yeux myopes, les épanchements partiels de sang, donnant lieu à la production de mouches pathologiques, autant sont rares les apoplexies générales du corps vitré. Sur les 1000 derniers malades, venus à la clinique de M. Galezowski, il n'y en a eu que six cas, chiffre qui indique bien la rareté de l'affection.

Anatomie pathologique. — On sait qu'après la naissance, le corps vitré ne renferme aucun vaisseau; on sait également que sa membrane d'enveloppe (la membrane hyaloïdienne) en est complètement dépourvue. Tout épanchement sanguin dans l'intérieur de l'humeur vitrée, devra donc nécessairement être fourni par les membranes vasculaires voisines, à savoir la rétine et la choroïde.

Cette double origine est loin d'avoir la même fréquence. C'est la choroïde qui fournit le sang dans l'immense majorité des cas; c'est par exception au contraire qu'il vient de la rétine et ceci nous est parfaitement expliqué par l'anatomie. Les vaisseaux

Digitized by Google

rétiniens sont en effet d'un calibre bien plus petit que les vaisseaux de la choroïde; ils sont surtout beaucoup inférieurs en nombre. Ajoutez à cela, que lorsqu'un vaisseau rétinien est rompu, il faut pour que le sang s'épanche dans le corps vitré, qu'il se fraie un passage à travers la membrane limitante rompue et à travers la membrane hyaloïdienne.

Or, l'observation démontre que la résistance de ces membranes est ordinairement suffisante pour s'opposer au passage du sang, de sorte que lorsque celui-ci est extravasé, il a plus de tendance à s'infiltrer dans l'épaisseur des couches rétiniennes ou entre la choroïde et la rétine, dont il provoque le décollement.

Du côté de la choroïde les conditions anatomiques sont toutes différentes. On sait que cette membrane est tellement riche en vaisseaux, qu'elle constitue la véritable membrane vasculaire de l'œil. Elle en est surtout pourvue sur ses parties antérieures : aussi ce sont ceux-ci qui se rompent le plus souvent, et comme à ce niveau la rétine et l'hyaloïde ne forment plus qu'une seule membrane excessivement mince, celle-ci cède facilement à la pression exercée par le sang épanché, qui se répand alors dans le corps vitré en plus ou moins grande abondance.

Ces raisons donnent une explication facile de l'extrême rareté des hémorrhagies du corps vitré, par rupture des vaisseaux rétiniens. Certains auteurs ont même nié qu'un épanchement abondant pût être fourni par ces vaisseaux.

Ceci est trop absolu pour être exact, et nous avons vu un cas d'apoplexie du corps vitré, dans lequel, après résorption incomplète du sang, on pouvait voir facilement, avec l'ophthalmoscope, une sorte de caillot floconneux adhérer encore à la paroi d'une artère rétinienne rompue et flotter, par son côté libre, dans l'humeur vitrée ramollie; ce caillot floconneux indiquait la place où s'était faite l'hémorrhagie et ne pouvait laisser aucun doute à cet égard.

Quelle que soit son origine, qu'il vienne de la rétine ou de la choroïde, le sang qui s'épanche dans le corps vitré s'y accumule jusqu'à ce que la pression qu'il exerce mette un terme à l'écoulement en oblitérant les bouches vasculaires béantes. Il ne se [illegible]e pas complètement à l'humeur vitrée, comme il le ferait

Digitized by Google

dans un liquide, car alors le reflet qu'il donne paraîtrait toujours avoir la même profondeur, ce qui n'est pas. Mais dans la couche qu'il occupe, il tient certainement emprisonnées et mélangées à lui certaines parties du corps vitré, avec lesquelles il constitue une sorte de foyer hémorrhagique, d'une épaisseur plus ou moins grande.

Une fois épanché, le sang tend de suite à être repris par l'absorption et voici ce qui se passe. Les parties du corps vitré, voisines de l'épanchement, se liquéfient, imbibent le caillot, le ramollissent, le dessèchent, le préparent à la résorption. Cette résorption n'arrive qu'à la longue, après des mois ou des années, si encore elle n'est pas retardée par la production d'une nouvelle hémorrhagie. Lorsque aucun accident ne vient l'entraver, on voit le corps vitré se remplir de flocons membraneux ou noirâtres, facilement perceptibles à l'ophthalmoscope; les flocons, d'abord très-abondants, diminuent de nombre : les plus petits disparaissent, les plus gros sont réfractaires; ils persistent même indéfiniment. On les voit alors nager dans les couches ramollies de l'humeur vitrée et produire des troubles visuels particuliers sur lesquels nous insisterons plus loin.

Lorsque cette résorption est à peu près accomplie, lorsque le corps vitré a recouvré une transparence suffisante, peut-on toujours trouver la trace de la rupture vasculaire et découvrir la source de l'hémorrhagie?

On le peut toutes les fois que la rupture s'est effectuée sur un point accessible à l'examen ophthalmoscopique, ce qui n'arrive pas toujours. On voit alors la cicatrice rétinienne sous la forme d'une tache pigmentée, facile à reconnaître.

Étiologie. L'étiologie ne présente qu'un petit nombre de données positives.

Les causes de l'affection doivent d'abord être recherchées dans un trouble circulatoire général, produit par une maladie du cœur ou des vaisseaux. On examinera ensuite s'il n'existe pas quelques altérations du sang : albuminurie, scorbut, chlorose (1).

(1) L'état du sang ne suffirait sans doute pas complètement à rendre compte de

Digitized by Google

Chez les femmes on prêtera une grande attention à la manière dont se fait l'écoulement menstruel. L'irrégularité ou la cessation des règles, peuvent chez elles amener diverses hémorrhagies supplémentaires, dont une des variétés, très-rare, il est vrai, est l'apoplexie du corps vitré.

Enfin on a noté l'influence d'un refroidissement brusque et d'efforts violents sur la production de cette maladie.

Il n'y a rien là qui doive nous étonner, et une formule générale peut servir à grouper tout un ordre de causes, à savoir celles qui favorisent l'afflux du sang artériel dans la tête et dans l'œil, ou qui gênent le retour du sang veineux de ces organes.

Parmi les causes que nous venons d'énumérer rapidement, les plus importantes, sans contredit, sont les affections vasculaires. En quoi consistent-elles ? Elles sont dues probablement le plus souvent à la dégénérescence athéromateuse des vaisseaux, à la production des petites poches anévrysmales excessivement ténues, analogues à celles que Liouville a découvertes dans le cerveau et que Pagenstecher a constatées dans la rétine.

Ces altérations vasculaires sont fréquentes dans les cas de glaucômes, ainsi que certains travaux récents nous l'ont appris.

A. *Symptômes fonctionnels.*—Ils sont peu nombreux, mais très-importants. Le plus frappant de tous est sans contredit la perte immédiate de la vision dans l'œil atteint. Quelques malades voient d'abord de cet œil, et pour quelques instants, tous les objets colorés en rouge, mais la vue s'éteint bientôt et il ne reste plus que la perception quantitative de la lumière, qui se conserve dans toute l'étendue du champ visuel. Cette abolition de la vision a lieu sans prodromes, sans douleur: elle n'atteint qu'un seul œil, car l'affection est heureusement toujours monoculaire.

Sous l'influence de l'hémorrhagie, on pourrait supposer que la pression intra-oculaire est augmentée ; il n'en est point ainsi. La chambre antérieure conserve son volume normal et

la rupture hémorrhagique ; mais il faut admettre en outre que la même maladie qui a si profondément altéré le sang, a pu agir sur les vaisseaux dont elle a entravé la nutrition et préparé la déchirure.

Digitized by Google

le globe de l'œil, son élasticité ordinaire, car en même temps que l'épanchement de sang a lieu, il y a probablement une résorption équivalente et compensatrice de l'humeur vitrée. S'il existait de la dureté de l'œil, ce fait serait exceptionnel et devrait éveiller l'attention du médecin. On voit, en effet, certains cas rares de glaucômes hémorrhagiques débuter par des épanchements de sang, soit dans la chambre antérieure, soit dans le corps vitré et masquer ainsi la maladie, dont ils ne sont qu'un épiphénomène.

3° Si la vision centrale et périphérique est abolie, dans l'affection qui nous occupe, cela tient uniquement à ce que le sang épanché intercepte toute lumière et l'empêche d'arriver sur la rétine, comme le ferait un écran. Mais cette membrane nerveuse reste saine : ce qui le prouve, c'est que tous les phosphènes sont conservés. Cette conservation des phosphènes a une importance capitale, car dans certains cas douteux, elle permet d'assurer le diagnostic.

4° Du côté de l'iris, on a noté un changement de coloration qui est assez fréquent. Sous l'influence probable d'une gêne circulatoire, cette membrane est le siége d'une sorte de congestion passive. Sa coloration devient plus foncée et contraste ainsi avec celle du côté opposé. On constate en même temps une certaine paresse dans les mouvements de la pupille.

Cette congestion de la membrane irienne ne se transforme jamais en véritable iritis : ainsi on ne rencontre point ici ces synéchies postérieures que l'on trouve si souvent à la suite des décollements anciens de la rétine.

B. *Ophthalmoscopiques.* — Dans l'apoplexie générale du corps vitré, il est complètement impossible d'éclairer le fond de l'œil. La lumière projetée par le miroir est interceptée par le sang épanché, et l'observateur ne voit plus à travers la pupille qu'un reflet noirâtre. Quelquefois cependant, il est possible d'éclairer un peu les parties périphériques, la partie supérieure principalement, lorsque l'épanchement a gagné les couches inférieures du corps vitré.

Il y a aussi des cas dans lesquels avec le miroir seul, ou mieux encore, avec l'éclairage latéral, on peut voir la coloration

Digitized by Google

rouge d'une partie du sang épanché. Cela arrive lorsque l'épanchement a lieu dans les couches antérieures de l'humeur vitrée, voisines du cristallin, et lorsque les globules du sang se sont précipités et accumulés dans les parties déclives. Ceci est toutefois exceptionnel, de sorte qu'en résumé les résultats de l'examen ophthalmoscopique sont purement négatifs. Tout ce qu'on constate en effet avec l'ophthalmoscope, c'est l'impossibilité de voir le fond de l'œil, mais cela n'en constitue pas moins un précieux renseignement, qui permet de faire le diagnostic par exclusion, comme nous le verrons plus loin.

Cette symptomatologie que nous venons de décrire appartient à la période de début et à la période d'état de maladie : tout un nouvel ordre de symptômes apparaît, lorsque la résolution commence à s'effectuer. A mesure en effet que le sang se résorbe, la vision revient par degrés insensibles, mais d'une façon continue et progressive : en même temps le corps vitré s'éclaircit et reprend sa transparence. Ce résultat est annoncé tout d'abord par la pâleur du reflet noirâtre que renvoyait le fond de l'œil. Ce reflet paraît également moins étendu : les bords en deviennent plus clairs. On voit ensuite des flocons d'apparence membraneuse remplir le fond de l'œil : on peut assister à leur diminution, à leur résorption. Celle-ci n'est jamais absolument complète et l'on peut toujours voir avec l'ophthalmoscope des flocons nager avec une facilité plus ou moins grande, dans le corps vitré qui reste liquéfié.

Pendant ce temps-là, la vision revient, comme nous le disions plus haut. Si le malade veut se servir de l'œil atteint, il peut bientôt distinguer quelques lettres, quelques mots, mais il ne peut encore lire parce qu'à chaque instant les flocons qui remplissent son corps vitré, viennent intercepter la lumière. Instinctivement il lève alors les yeux, à chaque instant, pour déplacer ces flacons et procurer ainsi au champ visuel quelques éclaircies de courte durée ; puis ce trouble diminue et finit par disparaître presque complètement dans les cas heureux.

Diagnostic. — La perte immédiate de la vision, dans l'œil atteint, l'impossibilité complète d'éclairer le fond de l'œil avec l'ophthalmoscope, et la conservation des phosphènes forment les

Digitized by Google

éléments du diagnostic. Chacun de ces deux premiers symptômes pris séparément a déjà une valeur considérable; tous deux réunis et surtout associés au troisième ne peuvent permettre aucune méprise.

Elles sont peu nombreuses, en effet, les affections oculaires dans lesquelles la vision d'un œil se trouve subitement abolie. Il n'y a que le décollement très-étendu de la rétine, l'embolie de l'artère centrale et l'apoplexie du corps vitré qui puissent produire un pareil résultat. La question est donc nettement circonscrite; c'est à l'ophthalmoscope qu'appartiént le dernier mot.

A supposer donc que l'on ait affaire à une des affections précédentes, l'une d'elles est de suite éliminée, avec le secours du miroir ophthalmoscopique: c'est l'embolie de l'artère centrale dans laquelle l'éclairage du fond de l'œil reste parfait. Pas de difficulté à cet égard.

Restent en cause le décollement très-étendu de la rétine et l'apoplexie du corps vitré. Dans le décollement, on constate avec l'ophthalmoscope les plis que forme la rétine et les mouvements d'ondulation manifestes qu'elle exécute lorsque l'œil malade se meut; on voit les vaisseaux rétiniens former des coudes ou des crochets, au niveau de la partie décollée, disparaître par places, pour apparaître dans une autre direction; on les voit changer de couleur et prendre une coloration noirâtre, sur la partie décollée, etc.

Tout autre est l'aspect du fond de l'œil, dans l'apoplexie du corps vitré. Ici ce fond de l'œil, éclairé avec le miroir, renvoie à l'observateur un reflet gris noirâtre uniforme, reflet profond, fourni par la masse du sang épanché. Le diagnostic entre ces deux affections est donc facile, grâce à l'ophthalmoscope. Si dans des cas exceptionnels et compliqués il pouvait présenter quelques difficultés, il nous resterait un dernier symptôme à interroger; je veux parler des phosphènes. On sait que ceux-ci sont conservés dans le cas d'épanchement sanguin, et qu'ils sont complètement perdus au niveau de la partie décollée de la rétine. Pas d'ambiguïté dans ce fait, pas de nuances de détails difficiles à saisir. Les phosphènes existent dans un cas: ils n'existent pas

Digitized by Google

dans l'autre : tout est dit : le diagnostic est fait. Aussi n'avons-nous nul besoin de relever toute l'importance d'un pareil signe.

Dans cet examen méthodique qui procède par élimination, nous avons pris pour point de départ la perte réellement soudaine de la vision. Si les réponses d'un malade inintelligent ne nous apprenaient rien de précis à ce sujet ou nous laissaient dans le doute, nous pourrions tout aussi bien nous appuyer sur l'impossibilité d'éclairer le fond de l'œil avec l'ophthalmoscope et partir de ce fait, pour arriver au diagnostic, également par voie d'élimination. Il y a même d'une façon générale certains avantages à agir ainsi ; on n'est plus soumis aux appréciations erronées que donnent si souvent les malades et on prend pour base de son jugement un fait matériel, facile à constater et indéniable.

Or, quand par une pupille dilatée, l'éclairage direct du miroir ne permet pas d'éclairer le fond de l'œil, quand celui-ci renvoie à l'observateur un reflet noirâtre, on est en présence d'une des affections suivantes : cataracte noire, tumeur du fond de l'œil, décollement très-étendu de la rétine, apoplexie du corps vitré (1). Les deux premières affections sont remarquablement lentes à se produire et contrastent ainsi avec la soudaineté des deux premières ; mais sans nous arrêter à ce mode de début, que d'autres différences ! La cataracte noire est une des variétés rares des cataractes dures et séniles. Eclairée avec le miroir, elle renvoie bien à l'observateur un reflet noirâtre, mais ce reflet paraît manifestement superficiel et non profond. A l'éclairage oblique, on peut souvent constater sur la lentille la présence de stries étroites et serrées; enfin en dilatant fortement la pupille on pourra toujours distinguer les limites du cristallin opaque et constater que ses parties périphériques fournissent un reflet d'un noir moins foncé que les parties centrales.

Tous ces signes sont bien suffisants pour empêcher de faire fausse route. Quant aux tumeurs du globe de l'œil, il faut se rappeler qu'elles sont généralement accompagnées de symptômes inflammatoires, de phénomènes de compression intra-

(1) Nous ne mentionons pas ici le glaucôme, car l'impossibilité d'éclairer le fond de l'œil n'arrive ici que dans les cas aigus, après les attaques et d'une façon tout à fait passagère.

Digitized by Google

oculaire. Elles peuvent aussi se compliquer de décollement de la rétine, de glaucôme. Quand on examine les gliomes de la rétine, dans leur période latente, on obtient à l'éclairage oblique et même à l'œil nu un reflet gris jaunâtre, manifestement concave, profondement situé. La période silencieuse dure plus ou moins de temps, puis arrivent les complications inflammatoires dont nous venons d'esquisser le tableau.

Comme on le voit, il est facile de circonscrire la question et de resserrer les termes du problème qu'il s'agit de résoudre. Ces deux premiers genres d'affections étant éliminés, il ne reste plus en effet que le décollement général de la rétine et l'apoplexie du corps vitré. Guidé par les signes que nous avons exposés plus haut, on fera toujours leur diagnostic différentiel, avec la plus grande facilité.

Lorsque le diagnostic de l'apoplexie du corps vitré a été ainsi établi, il reste encore à savoir où est le siége de l'hémorrhagie. A-t-elle lieu dans les parties antérieures ou postérieures du corps vitré? Provient-elle des vaisseaux de la rétine ou de la choroïde? Quelle est son origine? Quelle est sa cause? Toutes questions très-intéressantes à connaître, mais d'une difficulté souvent très-considérable à résoudre.

Et d'abord, quel est le siége de l'épanchement? Il est possible de l'affirmer d'une façon certaine lorsque, au moyen de l'éclairage oblique, on peut apercevoir derrière le cristallin la coloration rouge du sang épanché. Il arrive, en effet, dans certains cas, que les globules du sang se précipitent, gagnent les parties inférieures de l'épanchement, et tranchent aussi, par leur coloration caractéristique, sur la coloration noirâtre du reste de l'épanchement.

Or pour qu'ils soient facilement visibles à l'éclairage oblique, pour que la coloration rouge du sang soit manifeste, il faut nécessairement que le sang épanché se trouve immédiatement derrière le cristallin. On peut alors affirmer que l'épanchement a eu lieu dans les parties les plus antérieures du corps vitré et provient des vaisseaux de la choroïde.

Lorsque ce phénomène n'a pas lieu, lorsque l'apoplexie fournit simplement un reflet noirâtre uniforme, on n'a plus que

Digitized by Google

ÉTUDE
SUR LES AFFECTIONS DES VOIES LACRYMALES
ET SUR LEUR TRAITEMENT,

Par le Dr Xavier Galezowski.

Les maladies des voies lacrymales présentent tant de variétés, la marche et l'évolution de chacune d'elles diffèrent tellement selon l'âge et les individus, que toutes les recherches et les découvertes qui ont été faites jusqu'à présent, n'ont pu aboutir qu'à des résultats insuffisants au point de vue du traitement. Rechercher quelles sont les causes de ces insuccès, et quels sont les moyens les plus efficaces pour combattre cette affection, tel est le but que je me suis proposé d'atteindre en publiant ce travail.

Mais en dehors des affections lacrymales bien développées et dont l'histoire est bien connue, il y a encore une série des phénomènes morbides qui reconnaissent pour cause un défaut plus ou moins complet d'absorption des larmes, et qui cependant sont peu connus, justement à cause de l'absence de larmoiement. Nous chercherons, dans ce mémoire, à décrire aussi tous les symptômes propres à cette affection, et à indiquer les points importants pour établir le diagnostic différentiel.

Physiologie. — La physiologie de la glande lacrymale a été l'objet de recherches expérimentales les plus variées; il s'agissait de définir quel est l'effet que peuvent produire la section et l'irritation des nerfs de la cinquième paire. Les résultats sont aujourd'hui bien connus; mais, ce qui est moins démontré, c'est le rôle physiologique des larmes.

Jusqu'à présent tout le monde admet que la glande lacrymale est un organe de lubréfaction de l'œil. Pourtant si on examine avec attention certaines conditions pathologiques, dans lesquelles la glande lacrymale est altérée ou détruite, on arrive à cette conviction, que la lubréfaction de l'œil peut se faire sans le concours des larmes. Le liquide des glandes de Meibomius et de toutes les glandes des conjonctives est particulièrement destiné à amener la lubréfaction de l'œil. D'une consistance un peu

Digitized by Google

dense, un peu huileuse, il se répand sur toute la surface de l'œil, la cornée et la conjonctive. C'est ce liquide qui recouvre immédiatement la surface épithéliale. Les larmes glissent sur la surface lubréfiée en entraînant tous les corpuscules solides qui s'introduisent entre les paupières, et qui pourraient irriter l'œil s'ils n'étaient pas entraînés au dehors.

Le rôle des larmes est donc secondaire, et leur sécrétion est subordonnée à plusieurs circonstances qui varient selon les individus, l'état de l'œil et les conditions atmosphériques.

Il y a des personnes, en effet, chez lesquelles toutes les sécrétions, ainsi que celles des larmes se font avec une extrême abondance; d'autres ont l'organe de la vue trop sensible et facilement irritable sous l'influence de la lumière, de l'air vif et froid, etc. Il suffit alors que le canal des larmes soit oblitéré ou rétréci pour que le larmoiement ait lieu.

La composition des larmes ou du liquide meibomien est aussi pour quelque chose dans l'apparition des symptômes inflammatoires qui suivent le larmoiement chez certains individus. Ainsi, tel individu est sujet au larmoiement pendant des années, sans que pour cela il éprouve la moindre irritation, tel autre au contraire ne cesse de souffrir de conjonctivite, de blépharite ou même de kératite, tant que ses voies lacrymales n'ont pas été débouchées.

Abordons maintenant un autre point de la physiologie des organes excréteurs des larmes et voyons quelles sont les lois physiologiques ou physiques qui président à l'accomplissement de l'acte d'absorption des larmes.

Plusieurs théories ont été mises en avant et développées avec beaucoup de talent par Sédillot, Richet et autres pathologistes; chacune d'elles a sa raison d'être, mais il me semble que les explications qui ont été données jusqu'à présent dans les *Traités des maladies des yeux* sont tout à fait insuffisantes.

Trois lois concourent à l'absorption des larmes qui se trouvent répandues à la surface de l'œil : *a*, fonction aspiratrice comme d'une ventouse accomplie par le sac lacrymal; *b*, descente de ce liquide dans le canal nasal par le moyen de capillarité de ce canal; *c*, écoulement des larmes dans les fosses nasales, ap-

Digitized by Google

pelées dans cette cavité par l'aspiration de l'air par les narines au moment de l'inspiration.

Que le sac lacrymal fonctionne à l'instar d'une ventouse le fait ne paraît plus douteux, les deux parois du sac en s'écartant par la contraction des muscles lacrymaux antérieur et postérieur, forment un vide dans la cavité du sac, qui appelle naturellement les larmes du sac lacrymal par les points lacrymaux. Certains faits pathologiques semblent confirmer cette hypothèse; nous voyons en effet le sac lacrymal se remplir facilement d'air dans le cas de distention morbide du sac pendant que le canal nasal est complètement obstrué. Souvent dans ces cas en comprimant fortement avec le doigt le sac distendu par les larmes ou un liquide altéré, nous entendons un bruit de clapotement produit par de l'air qui s'échappe au dehors avec un certain bruit; dès que l'on a cessé de presser, le sac se distend, et à la nouvelle compression on entend de nouveau le même bruit se produire et ainsi de suite. J'ai pu même apercevoir chez quelques malades des bulles d'air sortir à ce moment par les points lacrymaux distendus. C'est donc de l'air qui a été aspiré par le sac lacrymal, justement à cause de la déviation des points lacrymaux qui ne baignent pas dans le lac lacrymal.

Une seconde loi qui préside à la transmission du liquide lacrymal du sac dans les fosses nasales, est la loi de capillarité du canal nasal. Il est incontestable que les larmes accomplissent ce trajet à l'aide de la capillarité. Les faits pathologiques nous le démontrent d'une manière frappante.

Dans les affections chroniques, catarrhales du sac, le larmoiement est permanent, et il persiste souvent après qu'on aura incisé le point lacrymal et fait le cathétérisme; mais il suffit alors d'introduire la sonde à travers l'incision extérieure du sac, et de la laisser à demeure pour que le larmoiement cesse complètement. Ce fait est presque constant, nous l'avons observé bien souvent. Que se passe-t-il dans ces cas, et pourquoi le larmoiement disparaît-il pendant que le canal nasal est bouché avec une sonde, tandis qu'il persiste malgré la perméabilité du canal nasal, et quoique le cathétérisme soit fait avec la plus grande facilité au moyen des sondes de Bowman?

Digitized by Google

Voici la raison la plus probable de ce phénomène :

Lorsqu'on fait le cathétérisme du canal nasal, on écarte les plis et les boursouflures formés par la muqueuse du canal, mais aussitôt que la sonde est retirée, les plis en se relevant rebouchent le calibre du canal, et constituent un obstacle pour l'écoulement ou l'aspiration des larmes. Les choses ne se passent pas de la même façon dans les cas où la sonde se trouve dans le canal, elle efface les plis et sert elle-même de conducteur pour le passage des larmes, qui coulent le long de la sonde par la loi de capillarité.

Il y a encore *une troisième* loi qui se trouve appropriée à l'appareil lacrymal, c'est celle qui a été admise et développée par M. Sédillot. La colonne atmosphérique en se raréfiant dans les narines pendant la respiration, tend à produire le vide dans la partie inférieure du canal nasal et y appelle les liquides accumulés dans le sac lacrymal.

Telles sont les considérations physiologiques qui me paraissent expliquer jusqu'à un certain point le larmoiement et tous les autres phénomènes d'affections des voies lacrymales :

En général on doit distinguer les cinq conditions pathologiques suivantes dans le développement des ces maladies :

I. Les voies lacrymales peuvent être rétrécies ou oblitérées, sans qu'il y ait larmoiement ou tout autre phénomène morbide.

II. L'oblitération des voies excrétoires des larmes entraîne un larmoiement constant ou périodique, sans qu'il y ait une inflammation de l'œil.

III. L'oblitération du canal nasal est suivie à la longue d'une inflammation aiguë ou chronique du sac lacrymal (phlegmon et catarrhe du sac).

IV. Le rétrécissement amène des altérations du côté de la conjonctive, du bord libre des paupières ou de la cornée.

V. Les altérations des voies lacrymales amènent des troubles visuels qui dans certains cas prennent des proportions d'*amblyopie grave*.

Digitized by Google

I. — LES VOIES LACRYMALES PEUVENT ÊTRE RÉTRÉCIES OU OBLITÉRÉES SANS QU'IL EN RÉSULTE UN LARMOIEMENT.

Nous avons dit, en commençant, que les larmes ne sont pas toujours sécrétées en très-grande quantité, et qu'il existe au contraire un certain nombre d'individus qui ont les voies lacrymales presque bouchées; les points lacrymaux chez quelques-uns sont tellement petits qu'ils ne peuvent plus absorber de liquides. Dans certains cas, ils sont fermés par une sorte de pellicule épidermique empêchant tout passage pour un liquide quelconque et par conséquent pour les larmes. Et cependant si on questionne ces individus, on se persuade facilement qu'ils n'éprouvent jamais de larmoiement, et que cette oblitération n'est nullement embarrassante pour eux. Évidemment il y a là très-peu de sécrétion lacrymale dans l'état habituel et les yeux ne pleurent pas parce qu'ils ne reçoivent pas beaucoup de larmes.

Mais il arrive que ces mêmes personnes, qui ont toujours été bien portantes, commencent, à un certain moment de la vie, vers l'âge de 60 ans, à se plaindre d'une conjonctivite, leurs yeux se fatiguent, deviennent rouges et le siége d'une irritation que rien ne peut faire disparaître. En examinant attentivement les symptômes qu'ils éprouvent, on est facilement convaincu que la cause d'irritabilité est dans les voies lacrymales, et que les larmes commencent à irriter les yeux parce qu'elles ont changé de composition et qu'elles sont devenues alcalines, ou que par suite de la formation des petits kystes sébacés sur les bords des paupières, ou de l'oblitération d'un certain nombre de glandes de Meibomius, la sécrétion huileuse manquant. L'œil subissant le frottement des nombreux kystes, s'irrite, se congestionne et cette irritation provoque une plus grande sécrétion de larmes.

Cette irritation se traduit par des symptômes morbides presque insignifiants au commencement; il y a une fatigue et une gêne pour le travail; le soir les malades ne peuvent pas lire, leurs yeux se brouillent, deviennent rouges, la lumière un peu vive les gêne et ils sont incapables de rien faire. Le matin en se réveillant ils ont une difficulté extrême à ouvrir leurs yeux; et ce

Digitized by Google

n'est qu'après s'être lavé les paupières que ces troubles disparaissent, mais en laissant une certaine gêne insignifiante qui, sans empêcher le travail, constitue une cause d'irritation permanente.

Tous ces symptômes de fatigue, de gêne pendant le travail, entraînent à la longue une telle irritation dans l'organe de la vue, que la vision elle-même s'en ressent, et il en résulte des troubles visuels tout particuliers, qui sont souvent méconnus, et que nous décrirons dans un prochain article.

La difficulté de diagnostic réside surtout dans des symptômes très-peu marqués, souvent vagues et indécis, et qui, en apparence, n'ont rien qui indique une affection lacrymale; le malade ne se plaint point de larmoiement, à aucun moment de la journée et dans aucune condition.

Souvent dans ces cas on est disposé à admettre l'existence d'une congestion des membranes internes de l'œil, quelquefois c'est une conjonctivite catarrhale ou granuleuse qu'on veut trouver là où il n'y a en réalité qu'une simple hyperémie des conjonctives, quelquefois une conjonctivite lacrymale.

Pour éviter les erreurs de diagnostic, je propose les moyens suivants :

1° Faire une injection des voies lacrymales avec de l'eau tiède, au moyen de la seringue d'Anel, chez tous les individus qui présentent les symptômes ci-dessus décrits, et chez lesquels on ne trouve aucune raison pour les expliquer.

2° S'assurer si après une ou deux injections exploratrices ils n'ont pas amené une amélioration et un amendement marqué dans les phénomènes morbides éprouvés par le malade;

3° Rechercher activement tout ce qui se rapporte aux antécédents de la maladie, afin de s'assurer si la maladie est ancienne ou récente. Il est de règle que cette affection se déclare lentement et dure habituellement des mois et des années.

Une fois ces questions éclaircies et la supposition de l'affection des points lacrymaux confirmée, il y a nécessité de faire l'incision du canalicule lacrymal, d'après le procédé ordinaire de Bowman. Ordinairement l'amélioration est obtenue d'une manière très-rapide, et au bout de 10 à 15 jours, lorsque les deux

Digitized by Google

bords du canalicule incisé sont cicatrisés, tous les symptômes s'amendent et le malade se trouve soulagé.

Quant à la guérison, elle demande un peu plus de temps, et il y a nécessité de dilater progressivement l'embouchure du canalicule lacrymal dans le sac. L'expérience m'a démontré que c'est là que réside le plus souvent le rétrécissement tout aussi marqué que celui qui existait dans les points lacrymaux.

Il ne serait pas difficile d'énumérer les nombreux malades qui ont été guéris de cette affection, et qui ont vainement suivi toute sorte de traitement avant de s'adresser à moi; qu'il me suffise de dire que c'est une affection qui se rencontre très-fréquemment vers l'âge de 60 ans.

L'observation suivante donnera une idée exacte de cette forme d'affection, ainsi que le résultat du traitement :

Observation I. — M. C....., âgé de 65 ans, demeurant à Paris, me fut adressé par M. le Dr Barthez en 1869, pour consulter sur ses yeux. C'est un homme fort et bien constitué, ayant toujours joui d'une bonne vue. Depuis cinq ou six ans il se plaint d'une lassitude excessive dans les yeux surtout le soir, quand il devait lire ou écrire; dès qu'il commence à travailler, les paupières deviennent lourdes, pesantes, se remplissent comme avec du sable, et il y avait nécessité de se reposer pendant quelque temps ou bien pour tout le reste de la soirée. Le matin il avait constamment les yeux chassieux, et sensibles pour la lumière du jour; les paupières étaient rouges sur le bord, et se recouvraient constamment de petites pellicules, pareilles à celles que l'on rencontre dans le pityriasis du bord libre. Les paupières démangent par moment, et quelquefois une sensation de brûlure s'ajoutait aux symptômes qu'il éprouvait. A l'examen, j'avais constaté que les paupières inférieures étaient flasques et que le bord libre était légèrement dévié et arrondi, surtout près du point lacrymal. Ce dernier était tellement petit que ce n'est qu'avec une loupe forte que je pouvais le découvrir. N'ayant pas trouvé de lésion dans les membranes internes de l'œil mais une légère injection des conjonctives, sans aucune trace de larmoiement, j'ai conclu qu'il s'agissait d'un rétrécissement des points lacrymaux. L'injection était difficile à faire à cause de l'étroitesse des points lacrymaux, mais le liquide injecté passait tout entier dans la narine ou la gorge. L'incision du canalicule lacrymal inférieur fut faite sur les deux yeux et déjà au bout de quinze jours on pouvait constater une amélioration manifeste. Tous les symptômes éprouvés par le malade s'étaient successivement amendés, mais la guérison définitive nécessita encore pendant quelque temps

Digitized by Google

l'emploi des injections dans l'intérieur des voies lacrymales, et la dilatation de canalicule lacrymal commun à son entrée dans le sac.

Aujourd'hui il est complètement guéri. Le malade n'éprouve plus ni fatigue pendant le travail, ni sensation de gravier entre les paupières, et il a pu reprendre ses occupations habituelles.

Nous avons pu remarquer chez ce malade, comme chez beaucoup d'autres, un fait très-instructif, c'est que avec le rétablissement du passage pour les larmes, l'affection du bord libre des paupières, caractérisée par une sorte de pityriasis du bord libre, avait complètement disparu, et l'état des paupières s'est amélioré au point que le malade se considère aujourd'hui lui-même guéri d'une infirmité qui le tourmentait depuis très-longtemps,

II. — L'OBLITÉRATION DES VOIES LACRYMALES EST SUIVIE DE LARMOIEMENT SANS AUCUN SIGNE D'INFLAMMATION DE L'ŒIL.

L'oblitération des voies lacrymales amène habituellement un degré plus ou moins prononcé de larmoiement. L'oblitération ne se produit pas d'une manière rapide, elle est la conséquence et le résultat de la rétraction de l'ouverture du canalicule lacrymal commun et de l'inflammation lente et chronique de la muqueuse qui tapisse ces organes. C'est pourquoi le passage des larmes n'est pas interrompu d'une manière subite, mais petit à petit il y a une gêne plus ou moins grande et à un certain moment surtout pendant le temps froid humide, lorsque l'œil est irrité d'une manière plus marquée et que la glande lacrymale sécrète une plus grande quantité de larmes, qui s'arrêtent dans leur passage, restent stationnaires pendant quelque temps et s'écoulent sur la joue. Lorsqu'on fait une injection par le point lacrymal, on constate que l'injection ne passe dans le canal que d'une manière incomplète, tandis qu'une certaine quantité ressort par le point lacrymal supérieur et se répand dans la cavité conjonctivale.

C'est au printemps et à l'automne que le larmoiement devient plus marqué, il dure un certain temps et cesse soit spontanément soit après des injections faites avec la seringue d'Anel

Digitized by Google

plusieurs fois successivement. Mais cette amélioration n'est jamais définitive, elle dure pendant la saison d'été et le mal revient ensuite avec une plus grande persistance: Le retrécissement augmente de plus en plus jusqu'au moment ou rien ne passe et où le larmoiement devient permanent:

Il n'est pas rare de rencontrer des individus qui portent cette infirmité pendant de longues années, sans qu'elle donne lieu à aucun genre d'inflammation ni de trouble de la vue. C'est pour eux de l'ennui et de la gêne d'avoir la nécessité de s'essuyer les yeux à chaque instant, mais ils n'en souffrent point et cela ne donne lieu à aucune inflammation ou irritation quelconque. Evidemment le manque d'irritation s'explique par la composition des larmes complètement neutres, qui peuvent stationner longtemps entre les paupières en contact avec la conjonctive et ne pas développer d'inflammation.

Pourtant si on examine ces malades avec soin et si on s'informe de ce qu'ils éprouvent, on découvre facilement qu'il existe une certaine gêne et des troubles visuels passagers, dus à l'accumulation des larmes aux bords des paupières.

Une espèce d'ombre recouvre par moment les objets, surtout lorsque la personne veut travailler, lire, écrire ou fixer des objets fins, distinguer les moindres détails dans les dessins, les gravures, etc. Elle voit alors tout comme à travers un brouillard, et comme elle le déclare souvent elle-même elle voit à travers une couche des larmes. Il suffit alors, qu'elle essuie ses yeux, pour que le trouble disparaisse. Ce n'est point un trouble visuel permanent, ni une amblyopie quelconque mais un symptôme passager, accidentel qui n'a aucune importance. C'est donc pour un larmoiement simple que ces individus viennent nous consulter et c'est justement ce phénomène morbide qu'il faudra combattre, par les moyens que nous allons développer à la fin de ce travail.

Digitized by Google

III. — L'OBLITÉRATION DU CANAL NASAL EST SUIVIE A LA LONGUE D'UNE INFLAMMATION AIGUE OU CHRONIQUE DU SAC LACRYMAL *(Phlegmon et catarrhe du sac)*.

Il serait superflu de faire une historique complète des maladies du sac lacrymal qui suivent le rétrécissement ou l'oblitération du canal nasal; tous les symptômes qui composent cette maladie sont suffisamment connus, pour que nous n'ayons pas besoin de nous appesantir sur ce sujet. La question de pathogénie de ces affections ne nous paraît pourtant pas être bien élucidée et il nous a semblé utile d'examiner leur mode de production.

On a pensé longtemps, et quelques auteurs soutiennent encore cette opinion, que l'inflammation du sac se déclare à la suite du catarrhe conjonctival transmis à la muqueuse de cet organe. Aujourd'hui il me semble qu'il serait difficile de la soutenir avec quelque raison ; les observations journalières nous démontrent que le catarrhe et l'inflammation aiguë du sac sont le résultat de retrécissement du canal. Ce retrécissement se produit de différentes manières; le plus souvent ce sont des contractions exagérées des muscles orbiculaires et surtout des fibres qui s'attachent au pourtour du canalicule lacrymal et à son embouchure dans le sac. Il s'ensuit une rétraction de cette ouverture, qui ne laisse qu'un passage incomplet pour les larmes. De là leur stagnation dans le sac.

Un séjour prolongé du liquide lacrymal dans le sac n'amène pas toujours les mêmes conséquences. Lorsque les larmes sont neutres, comme cela arrive assez souvent, elles pourront distendre le sac, et y séjourner indéfiniment sans provoquer beaucoup de désordres: En pressant sur le sac ainsi distendu, on en fait sortir une certaine quantité du liquide clair, quoique gluant et épaissi qui n'est autre que les larmes mélangeés avec la sécrétion des glandes spéciales du sac lacrymal. Quelquefois même on voit ce sac ainsi distendu s'enkyster, les deux ouvertures, l'inférieure à l'entrée dans le canal nasal et la supérieure au sortir dans le canalicule lacrymal, se fermer complètement; privé alors de toute communication au dehors, le sac forme une sorte de poche kystique, que nous appelons *mucocèle*.

Digitized by Google

Les choses ne se passent pas de la même façon lorsque le rétrécissement se déclare dans le canal nasal des individus, dont les larmes ont une composition fortement alcaline, ce dont on peut s'assurer au moyen de papier de tournesol, introduit dans le cul-de-sac conjonctival. Ce liquide irritant, en entrant dans la cavité du sac et y séjournant un certain temps, provoque une irritation plus ou moins marquée de la muqueuse ; l'épithélium s'altère, se détache et se mélange aux larmes pour constituer un liquide louche contenant des filaments de mucus.

A mesure que la quantité de ce liquide augmente, le sac se distend ses parois s'amincissent et s'irritent de plus en plus jusqu'au moment où elles sont prises d'une inflammation vive, intense dans toute leur étendue, ce qui se traduit par des phénomènes tout particuliers propres au *phlegmon* du sac ou *dacryocystite aiguë*.

On voit par ce qui précède que la dacryocystite aiguë n'est qu'une affection secondaire et elle est le résultat de l'oblitération des voies lacrymales. Lorsqu'on examine, en effet, les antécédents des malades atteints de tumeur lacrymale, on apprend habituellement que leurs yeux pleurent depuis plusieurs mois et même des années avant que l'inflammation aiguë se soit déclarée.

Une altération plus ou moins ancienne du sac peut donner lieu à des désordres assez sérieux du côté de la muqueuse ; c'est ainsi qu'on voit apparaître des hypertrophies de la muqueuse, sous forme de productions charnues, ou bien toute la paroi du sac subit une transformation particulière ; elle s'épaissit d'une manière générale, sa cavité augmente d'une façon démesurée, en s'étendant surtout en arrière du côté de la cavité orbitaire. Lorsqu'on ouvre la cavité ainsi distendue, on trouve du liquide gluant et épais, d'une odeur souvent très-forte comme tous les abcès voisins du sinus maxillaire.

Une fois j'ai fait sortir, en incisant largement le sac, une production polypeuse particulière. En voici quelques détails :

Observation II. — Femme L....., âgée de 32 ans, demeurant à Paris, faible et chétive, atteinte d'une ophthalmie catarrhale chronique, avec inflammation du bord libre (blépharite ciliaire), est venue me con-

Digitized by Google

sulter en mai 1870. J'ai constaté une déviation légère de deux bords libres, rétrécissement du canal lacrymal à droite et une tumeur lacrymale chronique de l'œil gauche avec une distention considérable du sac.

En faisant l'injection par le point lacrymal, je me suis convaincu que rien ne passait, le sac était mou, élastique au toucher. Cette affection durait déjà depuis cinq ou six ans. Sans préciser le genre d'altération, j'ai diagnostiqué d'avance que la paroi du sac était dégénérée au point que pour guérir, il y avait nécessité d'en enlever une portion. 25 mai. J'ai pratiqué une large incision sur la paroi antérieure, au-dessous du tendon orbiculaire, mais à peine le sang s'était-il arrêté, que j'ai aperçu dans le fond de la plaie une production charnue, tandis que quelques gouttes à peine de pus sortaient par la plaie. Après avoir saisi cette tumeur avec une pince à griffes, et agrandi la plaie, j'ai retiré une tumeur mollasse, grosse comme une noisette, bien arrondie, luisante, et qui examinée au microscope présentait tous les signes d'une tumeur polypeuse. J'ai incisé ensuite le point lacrymal, et j'ai soumis le malade au traitement par le cathétérisme.

L'altération de la muqueuse du sac et du canal nasal ne diffère pas beaucoup de celle qui s'observe dans d'autres muqueuses boursouflées par des inflammations chroniques plus ou moins intenses. On y voit des plis et des bourgeons charnus, des papilles et des glandes hypertrophiées; l'épithélium détaché sur plusieurs endroits, et on y trouve des vrais ulcères superficiels. On comprend très-bien qu'avec de pareilles lésions, le moindre contact d'une sonde avec la surface ainsi altérée doit donner lieu à une hémorrhagie plus ou moins abondante, ce qui a justement ieu dans le cathétérisme fait par le point lacrymal incisé. Nous verrons, plus tard, que ces altérations de la muqueuse des voies lacrymales sont les causes de la chronicité de la maladie et des difficultés qu'elle présente pour la guérison.

La tumeur lacrymale se complique très-rarement d'altérations osseuses; il faut en effet que la maladie dure longtemps pour que la suppuration du sac amène des désordres considérables dans les parties voisines ainsi que la carie et la nécrose. A leur tour les affections osseuses ne donnent lieu que d'une manière tout à fait exceptionnelle aux inflammations du sac. Selon l'avis de M. Stellway von Carion (1), il n'est pas

(1) Stellway von Carion, Lehrbuch der praktischen Augenheilhunde; Wien, 1870, p. 557.

Digitized by Google

rare de voir la dacryocystite se déclarer d'une manière secondaire par la propagation du processus inflammatoire de la muqueuse et du périoste des os du nez et de l'antre d'Highmore ou des caries osseuses environnantes. Pour ma part j'ai bien souvent vu le sac rester intact malgré l'altération osseuse très-grave des parties. Le larmoiement peut exister sans qu'il y ait une inflammation de la muqueuse, et ce larmoiement sera dû à une compression que subit le sac ainsi que le canal nasal, par les parties sous-jacentes œdématiées. Voici deux faits qui viennent à l'appui de mon assertion :

Observation III. — M...., âgé de 40 ans, demeurant à Chato-Saint-Mars, près Etampes, me fut présenté le 15 avril 1873, par le docteur Markuszewski, à mon passage par cette localité, pour que je pusse donner mon avis sur l'état de son œil gauche, dont il souffrait déjà depuis plusieurs mois (quinze à dix-huit). Après examen attentif, j'ai pu me convaincre immédiatement que l'œil était irrité par les larmes qui ne passaient plus dans le canal nasal. L'injection ne passait en effet par le point lacrymal, qu'après avoir fait une injection prolongée, mais il n'en ressortait point de pus. A un centimètre et demi au dessous du tendon orbiculaire, et un peu en dehors, on distinguait une ulcération profonde sur la peau qui était dans ce point adhérente à l'os maxillaire. Par cette fistule il s'écoulait une grande quantité de pus verdâtre, qui provenait évidemment de l'os maxillaire carié. En introduisant une sonde dans le trajet fistuleux, j'ai pu me convaincre que le trajet fistuleux communiquait avec le sinus maxillaire, qui était tout entier rempli de pus. Il fallait lui trouver une issue favorable. Nous avons extrait à cet effet séance tenante l'avant-dernière dent molaire, après quoi j'ai perforé l'alvéole et le pus épais s'est écoulé en grande quantité par cette ouverture. Dès le lendemain le malade éprouva un soulagement marqué, la fistule de la joue cessa de jeter du pus, et le larmoiement diminua.

Un autre fait non moins intéressant, démontre que le larmoiement peut se déclarer à la suite de périostite, sans que la cavité du sac soit altérée.

Observation IV. — Mme X...., Anglaise, âgée d'une trentaine d'années, me fut adressée le 25 mai 1873 par le Dr Good pour consulter sur son œil droit qui présentait une boursouflure à la région du sac, au-dessus du tendon orbiculaire et un œdème de la paupière supérieure.

Digitized by Google

Depuis deux mois la maladie dure, mais le larmoiement dont elle se plaint ne date que de deux semaines. L'injection passe difficilement, mais il n'y a pas trace de suppuration. Par la palpation je constate l'existence d'une périostose de l'os unguis au voisinage de la fossette lacrymale, ainsi que de l'os frontal; et il n'y a que le traitement interne ioduré qui pourra faire cesser la maladie.

IV.— LE RÉTRÉCISSEMENT OU L'OBLITÉRATION DES VOIES LACRYMALES AMÈNE DES CONJONCTIVITES, DES BLÉPHARITES, DES KÉRATITES ET DE L'ECTROPION.

La présence prolongée des larmes alcalines à la surface de la conjonctive et de la cornée est souvent très-préjudiciable à l'œil; ce liquide alcalin en se mélangeant à la sécrétion huileuse méibomienne, constitue une sorte de masse savonneuse qui entraîne toute la sécrétion huileuse et prive ces organes du liquide indispensable à la lubréfaction du globe oculaire. Les larmes forcément se mettent en contact immédiat avec la couche épithéliale, la détériorent et l'entraînent par places. La première conséquence de ces désordres est la photophobie, qui devient très-intense chez certains individus. Pourvu que cet état se prolonge, on aura des conjonctivites et des kératites.

1° *Conjonctivite lacrymale.* — Nous avons déjà donné ailleurs (1) la description détaillée de cette affection et nous ne voulons point y revenir, mais nous pensons qu'il est utile d'attirer l'attention sur des faits particuliers, que j'ai pu remarquer depuis sur un grand nombre de malades atteints de cette affection.

a. La conjonctivite lacrymale est le plus souvent une affection chronique, mais elle survient quelquefois à la suite d'une conjonctivite catarrhale. Cette dernière affection amène en effet un rétrécissement des voies lacrymales non encore altérées, ou bien celles-ci, étant déjà d'un calibre diminué, s'oblitèrent définitivement et laissent un larmoiement et une conjonctivite lacrymale. Si on ne prend donc en considération que les antécédents de la maladie, on est en droit de supposer l'existence d'une

(1) Gazette des hôpit., 1868, p. 830.

Digitized by Google

conjonctivite catarrhale, tandis qu'en réalité il s'agit d'une conjonctivite lacrymale.

b. La conjonctivite lacrymale survient quelquefois après l'usage prolongé de l'atropine.

Nous avons vu, en effet, assez souvent une conjonctivite intense et très-rebelle se déclarer soit dans les iritis chroniques, soit après les extractions de cataractes, lorsqu'on a été obligé d'employer le collyre d'atropine d'une manière assez prolongée, qui ne cédait que lorsqu'on en a interrompu l'usage. Que se passe-t-il dans ces cas, et quelle est la cause directe de cette affection?

Il me semble que les conditions physiologiques de cette conjonctivite se résument par l'action de l'atropine sur les fibres musculaires des glandes conjonctivales ainsi que sur les papilles conjonctivales. Les fibres musculaires de ces organes se relâchent chez certains individus sous l'influence de l'atropine et il en résulte une stase veineuse, un gonflement de tous ces organes, un épaississement de la conjonctive par boursouflure et une conjonctivite.

c. J'ai vu quelquefois la conjonctivite lacrymale et le larmoiement se déclarer à la suite d'une injection des voies lacrymales faite avec une seringue d'Anel, chez les individus qui avant l'injection n'avaient jamais souffert de larmoiement. Il est difficile de se rendre un compte exact de ce phénomène morbide; peut-être est-il le résultat d'une distention trop rapide du sac par le liquide injecté et qui est suivie d'une irritation de l'œil et d'une sécrétion exagérée des larmes.

2° *Kératite suppurative.* — En parlant de l'étiologie des kératites suppuratives (1), nous avons déclaré que parmi les causes locales qui provoquent ou entretiennent ces affections cornéennes, nous devons signaler les conjonctivites lacrymales. Depuis cette publication nous avons fait de nombreuses recherches à cet égard, et nous sommes arrivé à la conviction que l'irritation lacrymale entretient très-souvent l'inflammation déjà existante dans la cornée, telle que la kératite phlycténulaire ou

(1) Traité des maladies des yeux, Paris, 1872, p. 272.

Digitized by Google

suppurative. Dans d'autres cas, la maladie de la cornée reconnaît pour cause unique l'oblitération des voies lacrymales. Ce fait ne laisse pour moi aucun doute, et l'altération des voies lacrymales doit être soupçonnée toutes les fois que la maladie de la cornée est rebelle ou que les abcès se succèdent sur cette membrane sans aucune raison apparente.

Tous les jours je vois se présenter chez moi des malades atteints des affections de la cornée ou de la conjonctive, et chez lesquels les voies lacrymales sont très-sensiblement altérées on complètement oblitérées. La maladie résiste à tout traitement jusqu'au moment où je rétablis le passage des larmes par les injections astringentes ou par le cathétérisme. En voici un fait tout récent que j'ai pu observer chez un malade en ville avec le Dr Noël Gueneau de Mussy.

Observation V. — M. M...., âgé de 70 ans, demeurant à Paris, fut pris vers le commencement du mois d'avril d'une inflammation très-intense de l'œil gauche, que rien ne pouvait calmer, ni l'usage des collyres astringents, ni les émollients. L'atropine calmait beaucoup l'irritation, mais la conjonctivite persistait au même degré. Le malade était à sujet à des attaques rhumatismales et goutteuses, et chose digne de remarque, chaque fois qu'une douleur rhumatismale se portait du côté des muscles de la cuisse, de la poitrine ou du bras, il y avait immédiatement un apaisement des symptômes oculaires, comme cela avait été remarqué à plusieurs reprises par M. Gueneau de Mussy. Appelé en consultation par cet éminent praticien le 1er mai, j'ai pu constater que la kérato-conjonctivite, dont le malade était atteint, n'était que le résultat de l'oblitération complète des voies lacrymales, et que les érosions qui existaient en même temps sur la peau palpébrale près du bord libre, étaient dues à l'écoulement des larmes alcalines sur la joue. Le diagnostic s'est vérifié très-rapidement par le traitement, et aussitôt que les injections par le point lacrymal ont été faites pendant deux jours consécutifs, et que les érosions palbébrales ont été amendées par l'usage de la poudre de calomel porphyrisé, nous avons pu constater une amélioration des plus notables. A partir de ce moment, l'œil alla en s'améliorant de jour en jour et aujourd'hui il est presque complètement guéri, et les injections faites par le point lacrymal passent beaucoup mieux, l'œil ne pleure plus autant et les larmes ne séjournent pas si longtemps à la surface de l'œil.

Des faits de ce genre ne sont pas rares, je pourrais les compter tous les mois par centaines, et je crois rendre un vrai

Digitized by Google

service à la science en démontrant l'importance des relations qui existent entre les maladies de la conjonctive, de la cornée et des voies lacrymales. Rien ne doit être négligé pour retrouver cette relation, et une fois découverte, on doit combattre la maladie des voies lacrymales, conjointement avec les affections de la cornée et de la conjonctive. On peut être sûr que par ce traitement combiné on obtiendra des résultats bien plus favorables que si on ne se contentait que de moyens dirigés contre la maladie principale, conjonctivite ou kératite, pour lesquelles le malade vient nous consulter.

3° *Blépharite ciliaire pityriasique ou glandulaire.* — Cette affection se rencontre très-fréquemment dans les affections des voies lacrymales ; c'est même une des complications les plus constantes dans cette maladie. M. Desmarres père avait enseigné il y a longtemps que la blépharite ciliaire monoculaire était presque toujours le résultat d'une affection du sac lacrymal. Son observation était juste, mais il n'a vu le mal que dans les tumeurs lacrymales qui existent le plus souvent dans un seul œil. Mes propres recherches m'ont permis de constater que cette complication se rencontre non-seulement dans une tumeur lacrymale monoculaire, mais dans toutes les affections des voies lacrymales, qu'elles soient développées dans un seul œil ou dans les deux yeux.

On comprend l'importance de cette complication ; elle est souvent l'affection principale pour laquelle le malade vient réclamer nos soins, et si on n'examine pas l'état des voies lacrymales, on échoue dans le traitement de la blépharite pendant des mois et des années, laissant subsister la cause de la maladie. Il serait difficile d'énumérer tous les cas de blépharite ciliaire soignés sans résultat par des traitements de toute sorte, et que j'ai pu guérir au bout de deux ou trois mois en faisant rétablir le passage des larmes. Il suffira ici de citer un fait des plus remarquables de la guérison d'une blépharite qui datait de trente ans et n'a guéri que par l'incision des voies lacrymales.

Observation VI. — Mme C...., 37 ans, demeurant à Paris, vint à ma clinique pour la première fois au mois de mars 1870 pour consul-

Digitized by Google

ter sur l'état de ses paupières, dont elle souffrait, disait-elle, depuis l'âge de trois ou quatre ans. Il s'agissait d'une blépharite ciliaire glandulaire, avec boursouflure considérable du bord libre. Elle n'avait jamais cessé de se soigner, mais tous les moyens employés d'après les avis des médecins étaient restés sans résultats ; les pommades au précipité rouge, les collyres astringents et les cautérisations qu'on lui appliquait n'avaient pu arrêter la maladie. Une grande partie des cils sont tombés; le bord des paupières est renversé dans les deux yeux, boursouflé et recouvert de croûtes épaisses, au-dessous desquelles on découvre de très-profonds ulcères. L'examen des voies lacrymales me fit découvrir leur obstruction complète et une alcalinité très-marquée des larmes. L'incision des points lacrymaux est faite séance tenante dans les deux yeux ainsi que le cathétérisme. Cette dernière opération est renouvelée tous les deux ou trois jours pendant deux mois, les paupières à leurs bords sont cautérisées avec le nitrate d'argent, et saupoudrées avec la poudre de calomel. Sous l'influence de ce traitement la blépharite ciliaire est guérie, les ulcères cicatrisés, la déviation des paupières corrigée, le larmoiement a disparu.

Au mois de novembre 1870 cette femme revient à la clinique pour un abcès de la cornée gauche, les bords des paupières sont rouges; l'oblitération nouvelle du canal nasal était la cause de cet accident; je fais le cathétérisme, et je rétablis le passage des larmes. Au bout de quinze jours, l'abcès de la cornée est guéri, et l'irritation des paupières disparaît.

Au mois d'avril 1872, Mme C.... revient pour la troisième fois avec l'œil gauche larmoyant, et atteint d'un abcès de la cornée; le canal nasal après le cathétérisme est reconnu oblitéré. La malade est soumise au cathétérisme du canal nasal tous les deux ou trois jours, et à l'instillation d'atropine, et au bout de vingt jours l'œil est guéri. M. le Dr Guément qui a recueilli cette observation et l'a publiée dans sa thèse inaugurale (1), déclare avoir vu la malade à la fin de mai ; l'abcès était guéri. « J'ai revu cette femme, dit-il, à différentes reprises et la dernière fois que je la rencontrai, je pus constater qu'elle ne pleurait plus, et qu'elle ne conservait plus qu'une petite taie de la cornée, gênant assez peu la vision. »

On voit par cette observation, que non-seulement les blépharites ciliaires et les kératites peuvent être occasionnées par les affections des voies lacrymales, mais même qu'après le rétablissement du cours des larmes, l'amélioration ou la guérison ne dure que le temps que le canal nasal reste libre. Dès que le canal se rétrécit ou s'obli-

(1) Thèse de doctorat, Paris, 1872, p. 41.

Digitized by Google

tère, les mêmes accidents reviennent avec une intensité plus ou grande.

4° *Ectropion inférieur.*—Le larmoiement chronique, entraîne, dans un temps plus ou moins long, comme nous avons vu plus haut, une irritation de la conjonctive, de la cornée ou du bord libre ; cette irritation est suivie d'abord de la déviation du point lacrymal inférieur puis du bord libre tout entier : de là l'ectropion.

Quel est le mécanisme, quelle est la cause de cette déviation de la paupière ?

C'est la photophobie plus ou moins marquée et persistante qui amène des contractions dans les fibres de l'orbiculaire, dans celles surtout qui se trouvent à 4 ou 5 millimètres du bord libre. Ces contractions ne sont souvent que momentanées, passagères et se traduisent par une sorte de tremblement particulier que nous désignons sous le nom de *tic des paupières* et qu'on observe très-souvent chez les personnes atteintes des affections des voies lacrymales. Chez d'autres individus, ces contractions deviennent plus prononcées et elles se déclarent plus particulièrement dans quelques fibres, celles notamment qui se trouvent au-dessus des fibres ciliaires de l'orbiculaire. En se contractant pendant un certain temps d'une manière permanente, elles renversent le bord libre et donnent lieu à un *ectropion.*

On comprend très-bien qu'en rétablissant le passage pour les larmes, la photophobie et l'irritation devront disparaître, par conséquent toute cause de contraction des fibres musculaires aura cessé, et la paupière reprendra sa position normale.— C'est ainsi que j'ai obtenu chez beaucoup de malades la guérison de l'ectropion invétéré, et qui avait pris des proportions considérables. En faisant l'incision des points lacrymaux et en continuant pendant quelque temps le cathétérisme du canal nasal, j'ai obtenu la guérison de l'ectropion.

V.—LES ALTÉRATIONS DES VOIES LACRYMALES AMÈNENT DES TROUBLES VISUELS ET DES AMBLYOPIES.

L'irritation éprouvée par l'œil atteint des affections des voies

Digitized by Google

lacrymales est très-variée, elle se traduit par des symptômes morbides analogues à ceux qui se rencontrent dans les affections des membranes internes de l'œil, et il importe beaucoup de les étudier avec soin pour ne pas les rapporter à ces dernières, comme cela se faisait à tort jusqu'à présent.

Plusieurs de ces symptômes peuvent se rencontrer isolément et n'avoir qu'une signification secondaire. Mais lorsqu'ils se réunissent ensemble chez le même individu, ils constituent alors une vraie maladie amblyopique à part, que j'ai decrite sous les noms d'asthénopie et d'amblyopie lacrymales.

1. *Asthénopie lacrymale.* — Elle ne diffère pas beaucoup d'autres variétés d'asthénopie, et tous les signes qui la caractérisent sont les mêmes que ceux de l'asthénopie musculaire ou réflexe. C'est ainsi qu'on voit les malades se plaindre d'une lassitude et d'une fatigue se déclarant après un travail plus ou moins prolongé, surtout le soir et à la lumière artificielle. Dès qu'on lit ou écrit pendant quelque temps, immédiatement survient une lassitude dans les pourtours des orbites, et les petits objets, les lettres et les lignes paraissent doubles et se brouillent complètement. Cette asthénopie n'est pas due à autre chose qu'à une accumulation de larmes, au bord des paupières sous l'influence de l'excitation, un peu exagérée, de l'œil par la lumière artificielle. Cette fatigue diminue et disparaît même totalement avec la guérison des voies lacrymales ; il importe donc d'explorer les organes excréteurs des larmes toutes les fois que les malades se plaignent de fatigue, d'asthénopie.

2. *Amblyopie lacrymale.* — En 1868 j'avais démontré dans un article spécial (1) que le rétrécissement et l'oblitération des voies lacrymales peuvent amener des troubles visuels plus ou moins marqués, pouvant aller jusqu'à l'amblyopie. Depuis, le nombre des faits s'est multiplié et je puis donner, à l'appui, des cas très-nombreux d'amblyopies lacrymales caractéristiques, et qui ont été traités pendant longtemps pour des rétinites congestives ou des choroïdites, sans aucun résultat; la guérison

(1) Essai sur la conjonctivite lacrymale et son influence sur la vue. (Gazette des hôpitaux, 1848, p. 430.)

Digitized by Google

n'a pu être obtenue que lorsque l'oblitération des voies lacrymales a été reconnue et guérie.

Les troubles de la vue se présentent sous des formes très-diverses, tantôt c'est la conjonctivite ou la blépharite qui amènent des troubles par la présence d'une trop grande quantité de larmes au bord de la paupière inférieure, à la surface de la cornée. Cette perversion du sens visuel s'explique tout naturellement : la cornée restant toujours baignée par les larmes ne permet de voir les objets que dans un brouillard et d'une manière vague et incertaine. Les rayons lumineux sont dispersés et l'image sur la rétine paraît diffuse.

Souvent il arrive que les malades eux-mêmes nous disent qu'ils voient *trouble par les larmes;* dès qu'ils essuient bien leurs yeux, la vue devient claire, ils peuvent distinguer les objets les plus fins et lire les caractères du n° 1 ou 2 de l'échelle typographique.

Leur acuité visuelle n'est donc point diminuée et il n'y a qu'une gêne et une fatigue de la vue.

Examinons successivement les symptômes morbides qui caractérisent les amblyopies lacrymales. Le premier de ces phénomènes est :

a) Irisation ou cercles d'arc-en-ciel autour d'une flamme de bougie, ce qui est considéré comme un symptôme prodromique de glaucôme. Ce symptôme est aussi le résultat d'accumulation des larmes au bord des paupières, mais il peut exister tout aussi bien dans les conjonctivites lacrymales comme aussi dans des rétrécissements simples des voies, sans aucune irritation de l'œil.

La connaissance de ce symptôme est très-importante, et il peut arriver qu'on soit très-tenté d'admettre d'après ce symptôme l'existence d'un glaucôme, surtout si l'autre œil a été atteint préalablement d'une affection glaucomateuse.

Voici un fait de ce genre des plus remarquables, dans lequel l'oblitération des voies lacrymales avait donné lieu aux phénomènes de cercles d'arc-en-ciel autour d'une flamme, des troubles de la vue, quelques douleurs dans l'œil, chez une malade

Digitized by Google

que j'ai opérée préalablement d'un glaucôme; tous les symptômes qu'éprouvait cette malade cédèrent après l'incision du point lacrymal et le cathéterisme du canal nasal. Une chose non moins importante chez cette malade est la suivante : elle a été opérée et guérie de son retrécissement il y a quatre ans, mais depuis les mêmes symptômes reviennent assez souvent toutes les sept ou huit semaines, le canal nasal se rétrécit et aussitôt les mêmes symptômes morbides reviennent; la malade vient me consulter; je passe une ou deux fois la sonde dans le canal nasal, et le trouble de la vue disparaît.

Voici cette observation :

Observation VII. — Mme C..., âgée de 45 ans, demeurant à Belleville, fut prise, il y a quatre ans et demi, d'un glaucôme aigu de l'œil gauche avec trouble de la cornée simulant une kératite. Pendant trois mois elle se soignait chez un spécialiste qui, ayant méconnu la maladie, la traitait par les instillations de nitrate d'argent et de sulfate de zinc. La vue se perdit totalement, au moment où je l'ai vue pour la première fois en 1869; mais l'œil était très-enflammé et des névralgies ciliaires persistaient. J'ai fait l'excision de l'iris, et j'ai fait cesser les douleurs. Deux mois après l'opération la malade commença à éprouver des troubles de la vue dans l'œil droit; la portée de la vue diminua; elle ne pouvait plus voir loin ni travailler à l'aiguille; à chaque travail d'application elle éprouvait des douleurs périorbitaires, l'œil devenait larmoyant et sensible à la lumière. Elle voyait des cercles d'arcs-en-ciel autour de flamme de bougie, ou d'une lampe. Ce dernier phénomène la tourmentait d'autant plus qu'elle avait ressenti les mêmes phénomènes lors de l'attaque glaucomateuse de l'œil gauche.

N'ayant trouvé aucun signe de glaucôme, dans l'œil droit, ni excavation de la papille, ni injection périkératique, j'ai cherché la cause de la maladie dans les voies lacrymales. Et en effet, j'ai trouvé une oblitération du canalicule lacrymal et du canal nasal. J'ai incisé le point lacrymal et j'ai fait pendant quelque temps le cathétérisme. Dès que le canal fut rétabli, les signes décrits plus haut cessèrent. Mais il suffit que le canal se resserre de nouveau et ne laisse plus de passage libre pour les larmes, pour que immédiatement les mêmes symptômes reviennent; mais je réussis toujours à les guérir par le cathétérisme fait une ou deux fois.

J'ai pu me convaincre sur quelques malades d'une manière positive que les phénomènes irisés étaient dus aux larmes qui

Digitized by Google

s'accumulent au bord des paupières. Voici l'histoire d'un malade qui présentait les mêmes symptômes :

Observation VIII.—M. X..., âgé de 47 ans, est venu me consulter au mois de février 1868, pour son œil gauche qui s'affaiblissait notablement depuis quelques semaines, époque à laquelle il s'était blessé avec une branche métallique qui lui a fendu les deux paupières cicatrisées depuis.

Au moment où il vint me consulter, il avait l'œil rouge, surtout dans l'angle interne, il voyait très-mal de loin et de près ; ses yeux se remplissaient par moment de larmes et il voyait continuellement des cercles d'arcs-en-ciel, autour de flammes de bougie. Voyant l'accumulation des larmes au bord des paupières, je lui ai fait tenir les deux paupières largement ouvertes et écartées, aussitôt le signe d'arc-en-ciel disparaissait pour revenir après qu'on les a relâchées. Evidemment les cercles irisés étaient produits par les larmes qui ne passaient point par les voies lacrymales. J'ai fait une large incision du canalicule lacrymal inférieur, et j'ai fait pendant quelque temps le cathétérisme avec des sondes graduées. Cela a suffi pour lui faire disparaître le trouble visuel dont il se plaignait, ainsi que le phénomène des cercles irisés.

b) Un second symptôme morbide qui se produit dans cette variété d'amblyopie, est *la vision double* pour les objets très-fins; une aiguille, un fil apparaissent doubles, des lettres isolées et même des lignes tout entières apparaissent avec une ombre ou tout à fait sur de doubles rangées. Cette diplopie tient, de même que la vision irisée, au dédoublement d'image par les prismes de larmes accumulées le long du bord libre de la paupière et de la cornée. Et tandis qu'une image est obtenue par les rayons qui passent par le centre de la cornée, une autre résulte des rayons qui ont traversé le prisme lacrymal.

c) Cet état prédispose d'une manière toute particulière aux *mouches volantes* appelées physiologiques, et qui sont ici très-nombreuses et très-gênantes pour le malade. Tantôt ce ne sont que des petites mouches volantes isolées, tantôt au contraire leur nombre est tellement grand qu'il est impossible par moment de rien distinguer.

J'ai vu des malades qui ont comparé ces mouches à de la neige qui tombe. L'intérieur des yeux chez eux ne présente ordinairement aucune lésion et les mouches ne peuvent être ex-

Digitized by Google

pliquées autrement que par des larmes qui passent constamment à la surface de la cornée en entraînant avec elles soit des globules graisseux, soit des parcelles de mucus, soit d'autres corpuscules que l'œil voit à travers son appareil optique grossissant.

Avec la guérison des voies lacrymales et le rétablissement du passage pour les larmes, les mouches volantes deviennent moins abondantes jusqu'à ce qu'elles cessent tout à fait de gêner les malades.

d) *Photopsies* et *chrupsies*, symptômes qui s'observent aussi chez les mêmes malades; par moment, en effet, lorsqu'ils ont les yeux fermés et qu'ils se trouvent dans une chambre sombre, le soir surtout, après un travail prolongé, ils éprouvent dans leurs yeux des sensations lumineuses, comme des éclairs, des cercles lumineux et des étincelles. Par moment ils voient tous les objets d'une couleur rougeâtre, jaunâtre ou verdâtre.

Ces symptômes, joints aux autres décrits plus haut, faisaient ordinairement penser à l'existence d'une congestion des nerfs optiques, de la choroïde et même de la rétine. Pourtant si on examine attentivement le mécanisme de ce phénomène, on comprend facilement qu'un œil irrité par les larmes et ayant sa conjonctive injectée, privée même par places de quelques couches épithéliales, devient sensible au toucher, et il suffit alors que les paupières se contractent avec une certaine force et compriment le globe de l'œil ainsi endolori, pour qu'on voie se produire des phosphènes et des phénomènes lumineux de toute sorte. On croit alors avoir affaire à une affection congestive des membranes internes de l'œil, alors qu'il ne s'agit que d'une simple irritation du globe de l'œil par les larmes alcalines séjournant constamment dans le cul-de-sal conjonctival.

e) La *photophobie* accompagne ordinairement ces troubles visuels; elle est plus ou moins intense, selon le degré de développement de la maladie. Tous les malades qui sont atteints d'affections des voies lacrymales sont sujets à un certain degré de photophobie; ils craignent la lumière et portent des conserves teinte bleue ou fumée.

Il y en a un grand nombre parmi eux qui ne peuvent pas sup-

Digitized by Google

porter la lumière de la lampe et du gaz, et sont forcés d'éviter les théâtres, les cafés, les grands dîners, etc. D'autres au contraire ne craignent que la lumière du jour et le soleil. Tout dépend de l'individualité et des conditions particulières dans lesquelles se présente chaque cas.

f) Diminution de l'acuité visuelle. — Aux symptômes que nous avons énumérés plus haut, il faut ajouter une diminution de l'acuité visuelle portée à un tel degré que les malades sont dans une impossibilité absolue de lire et d'écrire, surtout les caractères fins. Ordinairement l'amblyopie devient tellement marquée que c'est à peine si ces malades peuvent lire le n° 7 de l'échelle typographique et encore ne le déchiffrent-ils qu'avec beaucoup de peine. Lorsque la maladie est déjà ancienne et qu'elle s'est développée chez un individu nerveux, anémique, elle amène un affaiblissement tellement prononcé que même les caractères n°s 30 et 50 sont vus avec difficulté.

Ce degré d'amblyopie ne peut pas s'expliquer par la présence d'une quantité trop grande de larmes accumulées au bord de la paupière, mais il est plutôt dû à une irritation permanente de la surface du globe de l'œil par les larmes alcalines. A la suite de cette irritation, il se produit probablement une sorte d'irritation réflexe dans les vaisseaux rétiniens ou ceux des centres optiques, suivie d'un spasme dans les artères et une sorte d'ischémie analogue à celle qu'on trouve dans les amblyopies alcooliques, nicotiniques, etc. Cette amblyopie, que j'appellerais réflexe, durera tant qu'aura duré l'irritation à la surface de la cornée et des conjonctives. Nous avons vu, en effet, la maladie persister au même degré de développement pendant des mois et jusqu'à deux ans et résister à tous les traitements jusqu'au moment où nous avons rétabli le passage des larmes.

C'est ainsi que j'ai eu à soigner des malades qui ont eu recours à plusiéurs méthodes de traitement pendant des mois entiers sans aucun soulagement. Comme la vision s'affaiblissait progressivement, un de ces malades a eu recours successivement à l'usage des lunettes grossissantes jusqu'aux n°s 8 et 6 convexes, puis il a dû suspendre tout travail autant pour la fatigue que cela

Digitized by Google

lui occasionnait que par suite des douleurs excessives qu'il éprouvait dans les différentes branches de la cinquième paire. Voici un des faits de ce genre :

Observation IX.— M. P..., âgé de 48 ans, consul de France dans une des villes de Turquie, vint me consulter vers la fin du mois de juillet 1868, pour son œil gauche. Voici l'histoire de sa maladie. Il reçoit, en 1857, un éclat de capsule dans l'œil droit, qui resta rouge pendant trois mois et guérit ensuite. En 1861, il s'enflamme tout d'un coup sans aucune raison, devient rouge et douloureux ; par moment même les douleurs névralgiques devenaient excessivement violentes, et ne cédaient à aucun traitement, elles étaient le résultat d'une iridochoroïdite réveillée par la capsule, restée depuis l'accident dans l'œil. L'œil était perdu. M. le Dr Meinhardt pratiqua son énucléation à Constantinople en 1867. L'opération réussit, la plaie se cicatrisa; mais c'est à ce moment que le malade commença à souffrir de son œil gauche, qui devint très-sensible pour la lumière du jour ainsi que pour celle de la lampe et du gaz. Cette photophobie devenait quelquefois tellement prononcée, qu'il lui était impossible d'ouvrir son œil. Bientôt la vue se troubla complètement, tout travail assidu de lecture et d'écriture devint impossible. Une sorte de brouillard cachait les caractères, et l'empêchait de voir. Il a eu à ce moment recours aux lunettes convexes no 8, mais sans beaucoup de résultat et il a dû cesser tout travail. Ce qui le tourmentait surtout, c'étaient des mouches très-nombreuses et une espèce de poussière qui apparaissait devant tous les objets qu'il fixait. A ces symptômes il a vu s'ajouter bientôt des douleurs névralgiques dans un grand nombre de branches de la cinquième paire; souvent la moitié de la tête était sensible au toucher. L'œil était endolori; le soir et la nuit, le malade voyait des cercles lumineux et comme du feu dans les yeux.

Soigné sans succès pour ces symptômes à Constantinople, il s'adressa à Graefe de Berlin, et y subit une cure pendant six semaines sans aucun résultat. Le séjour en Suisse ne lui fut pas plus favorable, et c'est alors qu'il vint me consulter.

N'ayant trouvé aucune altération dans les membranes internes de l'œil, j'ai examiné les voies lacrymales et j'ai trouvé l'obstruction complète du canal nasal du côté droit et rétrécissement considérable dans l'œil gauche. L'œil avait l'aspect larmoyant, sans que le malade se plaignît de larmoiement. La paupière inférieure était légèrement divisée, les conjonctives étaient rouges, mais non enflammées. L'incision des points lacrymaux et le cathétérisme amenèrent la guérison; au bout de six semaines de traitement, le malade recommença à travailler et il a pu reprendre son poste diplomatique.

Cette observation présente un intérêt tout particulier à cause

Digitized by Google

de l'accident de blessure qui aurait pu amener des symptômes d'ophthalmie sympathique ou une sorte de névrose sympathique, qui cependant n'a fait qu'augmenter après l'énucléation de l'œil blessé.

Les deux observations suivantes que nous publions ci-après prouvent encore mieux que toutes les précédentes combien il est difficile de faire le diagnostic de ces amblyopies graves en apparence, et qui ne sont en réalité dues qu'aux altérations plus ou moins profondes des voies lacrymales. En voici les deux observations :

Observation X. — M. E. M..., âgé de 41 ans, médecin distingué de Barcelone, est venu me consulter le 10 juin 1870, pour une amblyopie très-prononcée dont il souffrait depuis seize mois, et qui ne faisait qu'augmenter malgré tous les traitements qu'on lui avait fait subir à Barcelone, à Madrid, ou à Paris. Il n'a qu'un seul œil gauche de conservé, le droit est depuis son enfance atrophié et réduit à un petit moignon.

Il a commencé par voir des mouches très-nombreuses devant son œil; peu à peu l'acuité visuelle diminua au point qu'il ne put lire que quelques mots du n° 5, et avec un très-grand effort ; il a de la peine à se conduire à cause de l'extrême photophobie; il ne reconnaît pas une personne à cinq pas, et pour traverser une rue en plein jour, il a de très-grandes difficultés. Devant les yeux il a des sensations colorées et lumineuses de toute sorte ; autour d'une flamme de bougie il voit des cercles d'arc-en-ciel. Des douleurs sourdes et gravatives existent dans le fond de l'orbite. L'œil n'est pas larmoyant, mais le malade éprouve une sensation de plénitude dans le grand angle de l'œil. L'examen des voies lacrymales me fait découvrir leur rétrécissement notable de deux côtés ; je fais le cathétérisme par le procédé de Bowman et j'obtiens une guérison complète au bout de deux mois de traitement. Depuis j'ai eu souvent de ses nouvelles et j'ai pu me convaincre que la guérison s'est maintenue, et la vue est complètement rétablie.

Le second fait présente un intérêt tout particulier à cause du degré très-prononcé d'ambylopie qui persistait depuis seize mois :

Observation XI. — M. B.. , âgé de 54 ans, habitant les États-Unis, vint me consulter le 27 juin 1870 pour une amblyopie existant aux deux yeux depuis deux ans, et pour laquelle il avait consulté sans résultat plusieurs oculistes. On aperçoit quelques taches anciennes sur les deux cornées, mais qui ne sont pas au centre et ne peuvent pas gêner la vue. Le malade ne peut ni lire ni écrire même avec le n° 5 convexe. Le jour, il voit beaucoup moins que le soir. Chaque fois

Digitized by Google

qu'il vient en Europe pour ses affaires, il est forcé d'amener sa fille pour tenir la correspondance. L'examen ophthalmoscopique ne démontre point de lésions. Malgré l'absence de larmoiement, je trouve l'oblitération des voies lacrymales. J'incise les deux points lacrymaux et je fais le cathétérisme pendant trois semaines. Ce traitement fait disparaître complètement le trouble de la vue, de sorte qu'avant de s'embarquer pour l'Amérique j'ai pu constater un rétablissement complet de la vue. Il a pu à la fin de ce traitement lire et écrire ses lettres, ce qu'il n'a pas pu faire depuis plus de deux ans.

IV. — TRAITEMENT DES VOIES LACRYMALES.

Dans le traitement des maladies des voies lacrymales, la méthode de Bowman est incontestablement celle qui donne les meilleurs résultats dans un grand nombre de cas. Mais il existe un certain nombre de tumeurs lacrymales, dans lesquelles cette méthode reste sans aucun résultat ; non-seulement le larmoiement persiste, mais même souvent la suppuration n'est arrêtée que pour un temps relativement bien limité ; une simple amélioration qu'on obtient se perd complètement dès qu'on cesse le cathétérisme.

C'est pour obvier à ces inconvénients et éviter aux malades des souffrances auxquelles ils sont exposés en suivant la méthode de Bowman, que j'ai adopté un procédé nouveau, auquel j'ai donné le nom de procédé de *dilatation continue*. Voici en quoi consiste ce procédé :

Je commence par inciser les deux points lacrymaux, supérieur et inférieur ; j'introduis par un de ces canaux une sonde cannelée dans le canal nasal sur lequel j'incise le sac. Par l'ouverture faite dans la paroi externe du sac, j'introduis une sonde en crosse faite soit en cuivre doublé de plomb, soit en or, et je la laisse à demeure pendant deux, trois et six semaines ; souvent même je ne l'enlève définitivement qu'au bout de trois ou quatre mois. Le séjour aussi prolongé de la sonde dans le canal amène la guérison du rétrécissement ; à ce moment, je retire la sonde et je laisse la plaie du sac se cicatriser, et pendant ce temps je fais le cathétérisme par le point lacrymal. Quelques séances suffisent ordinairement pour amener la guérison.

C'est ainsi que j'ai pu guérir des tumeurs lacrymales accompagnées de suppuration sous-périostique et des abcès péricystiques, affections qui avaient résisté pendant longtemps à tous les

Digitized by Google

autres traitements. Chez une jeune fille de 11 ans, et chez laquelle la méthode de Bowman, appliquée pendant plus de deux ans par un oculiste allemand de Paris, est restée sans aucun résultat, j'ai obtenu la guérison radicale par ce procédé. Voici queques détails sur cette malade :

Observation. — Mlle Berthe G..., âgée de 10 ans, fut amenée vers la fin de février 1872 pour être soignée de son œil gauche, larmoyant depuis 1867, et atteint d'une tumeur lacrymale pour laquelle elle fut opérée par le procédé de Bowman en 1870 sans aucun résultat. L'examen fait avec une sonde m'a permis de constater de nombreuses poches kystiques développés au pourtour du sac ; l'os était dénudé dans plusieurs endroits. A la moindre pression, on faisait sortir une grande quantité de pus par le canal lacrymal inférieur incisé. Mon traitement était le suivant : j'ai fait l'incision à la paroi antérieure du sac, et j'ai introduit une sonde en crosse par cette ouverture, que j'ai laissée à demeure pendant plus de six mois. Pendant ce temps je faisais deux fois par semaine des injections dans le canal nasal.

Ce traitement se prolongea jusqu'au mois de décembre; à ce moment j'ai retiré la sonde et j'ai fait cicatriser la plaie extérieure et je me suis contenté de faire quelques séances de cathétérisme par le point lacrymal incisé. Ce traitement a pleinement réussi, et aujourd'hui l'enfant est guérie.

Cette méthode présente des avantages incontestables à plusieurs points de vue; d'abord elle est bien moins douloureuse que le cathétérisme renouvelé fréquemment, comme cela est nécessaire dans la méthode de Bowman ; ensuite, par cette méthode on laisse plus de liberté au malade; il peut rester deux, trois semaines sans traitement, mais en conservant tout simplement la sonde dans le canal sans que cela empêche la guérison de suivre sa marche régulière ; je dois ajouter en outre qu'il y a encore un avantage dans ce procédé, c'est que l'œil soumis à ce traitement pleure peu pendant tout le temps que la sonde reste placée dans le canal nasal, et il est relativement bien moins incommodé que lorsqu'il subit le traitement par le cathétérisme à travers le point lacrymal incisé.

J'ai pratiqué cette méthode dans plus de 50 cas désespérés, où le cathétérisme méthodique n'a amené aucune amélioration, et, à part quelques cas exceptionnels, j'ai obtenu toujours la guérison.

Digitized by Google

Il arrive quelquefois que le sac est très-fortement distendu et a ses parois amincies au point qu'elles ne peuvent pas revenir sur elles-mêmes ; j'ai alors recours au même procédé, mais en y ajoutant l'excision d'une portion de la paroi antérieure du sac, après quoi j'introduis la sonde à demeure pour quelque temps. Les résultats sont habituellement on ne peut plus satisfaisants. Voici un de ces cas :

Observation. — Mme R..., âgée de 27 ans, demeurant à Paris, était atteinte depuis six ans d'un larmoiement continuel de l'œil droit, qui s'était compliqué en 1871 d'une tumeur lacrymale. Les traitements qu'on lui a fait subir pendant deux années consécutives n'ont abouti à aucun résultat. Elle vint me consulter le 1er avril de l'année courante.

J'ai pu constater une suppuration chronique du sac avec distension excessive de ses parois ; on apercevait deux ouvertures fistuleuses à la même région, et le point lacrymal incisé. La sonde passait facilement dans le sac et le canal nasal, et il sortait beaucoup de pus par toutes les ouvertures. J'ai pratiqué séance tenante une large incision sur la paroi antérieure du sac, et j'ai incisé une portion de sa paroi antérieure avec la peau qui le recouvrait, et aussitôt j'y ai introduit une sonde à crosse, que j'ai laissée sur place pendant vingt-quatre jours.

Dès le mois de mai, j'ai commencé à faire des injections astringentes et le cathétérisme par le point lacrymal incisé.

25 mai. Je laisse la fistule se fermer.

21 juin. Guérison complète, l'œil ne pleure plus.

Pour résumer tout ce qui concerne le traitement des voies lacrymales, nous pensons que la méthode de Bowman donne d'excellents résultats :

1° Toutes les fois que le larmoiement dépend d'un rétrécissement du point ou canalicule lacrymal commun ;

2° Lorsque le canal nasal est rétréci à son origine, mais lorsque les muqueuses du sac et du canal ne sont pas enflammées et ne suppurent pas ;

3° Toutes les fois que la maladie est récente, que la suppuration est légère, et que le sac n'est que très-légèrement distendu.

Quant à mon procédé de *dilatation continue*, je crois qu'il pourra être appliqué dans les conditions suivantes :

Digitized by Google

1° Dans un phlegmon aigu du sac, soit avant la perforation spontanée, soit après qu'elle s'est produite;

2° Dans un catarrhe chronique du sac avec distension de ses parois;

3° Toutes les fois qu'il existe des foyers purulents dans le tissu cellulaire péricystique. Dans ces dernières variétés d'altérations, il est nécessaire souvent d'exciser la paroi antérieure du sac avec une partie de la peau qui est distendue, amincie et perforée dans plusieurs endroits par des trajets fistuleux. Je n'hésite pas alors à exciser un lambeau de la paroi antérieure du sac et de la peau qui le recouvre, comme le faisait Monnoyer, et j'introduis ensuite par cette plaie la sonde à crosse, que je laisse à demeure;

4° Dans les caries osseuses, accompagnant la tumeur lacrymale.

OBSERVATIONS CLINIQUES,

Par le Dr Galezowski.

I. — TUMEUR ÉRECTILE DE LA PORTION SCLÉROTICALE DE LA CONJONCTIVE.

Les tumeurs variqueuses de la conjonctive ne sont pas très-fréquentes; on les observe tantôt à l'angle interne près de la caroncule, tantôt près de l'angle externe.

Ces tumeurs vasculaires occupent quelquefois plusieurs membranes à la fois, plus particulièrement les paupières, et n'envahissent la conjonctive que d'une manière secondaire. Dans d'autres cas, on les voit occuper un point très-limité de la conjonctive sur le globe de l'œil et présenter une grosseur foncée, violette, assez bien circonscrite, et qui augmente ou diminue de volume, selon que l'œil est plus irrité. Cette dernière variété est beaucoup plus rare; Jæger et Van Roosbroeck (1) ont rapporté des faits de ce genre, et qui ont pu être guéris par une

(1) Mackenzie. Traité des maladies des yeux, t. I, p. 359.

Digitized by Google

excision, quoique l'opération fût suivie d'une hémorrhagie assez abondante.

Un fait analogue vient de se présenter à ma clinique; je l'ai opéré avec succès par un procédé de ligature double. Voici l'observation de ce malade, recueillie par les soins de M. Remy, interne des hôpitaux :

Observation. — M. J..., âgé de 17 ans, employé de commerce, demeurant à Paris, se présenta à la clinique au commencement de juin 1873 pour consulter sur son œil gauche. On y remarquait une tumeur vasculaire volumineuse, violacée, à cinq ou six lobes, située à l'angle externe de l'œil gauche. Apparition de la tumeur il y a environ huit ans ; elle a paru tout à coup et est restée à peu près stationnaire. Elle avait d'abord une coloration noirâtre, et cinq ou six jours après son apparition elle a pris la teinte qu'elle conserve aujourd'hui ; au début elle était un peu moins grosse que maintenant.

C'est à la suite d'un coup, d'une chute sur une pierre, qu'a débuté cette maladie, d'après ce que dit le malade.

La tumeur est bosselée ; la bosselure la plus grosse et la plus saillante était au milieu ; la coloration est violacée, lie de vin; c'est la plus grosse bosselure qui est la plus foncée. On aperçoit aussi très-nettement des vaisseaux qui rampent à la surface de la tumeur; si on comprime cette tumeur, elle semble diminuer.

Les choses étaient en cet état sans autre altération lorsqu'il y a quinze jours le jeune homme fit une chute de voiture; alors une ecchymose apparut (rosée) entre la tumeur et l'iris. Lorsque le malade vint à la clinique, cette ecchymose existait encore très-nettement accusée.

Le lendemain de sa chute, le malade ressentit une douleur assez vive, qui n'a été qu'en augmentant, ce qui a décidé le malade à venir, d'autant plus qu'il croit que la tumeur aurait un peu augmenté de volume.

24 juin. L'opération est pratiquée par le procédé suivant : une aiguille, dans laquelle on passe deux fils de soie, est introduite à la base de la tumeur et vers le milieu, en longeant la sclérotique. Les deux bouts de ces fils sont engagés dans deux aiguilles différentes, que l'on fait passer sous la conjonctive, l'une à droite et l'autre à gauche de la tumeur et on les fait ressortir au voisinage de la première aiguille. La tumeur est restée ainsi séparée en deux lobes, qui furent séparément étranglés par les deux anses des fils qui ont été liées très-fortement.

Le 26. L'œil est rouge, la conjonctive au pourtour de la tumeur est enflammée et suppure légèrement; la tumeur est petite et rouge; elle a perdu son caractère.

Digitized by Google

Le 30. L'inflammation de la conjonctive a diminué, mais la tumeur end à augmeneer, ce qui me décide à appliquer le 20 juillet une seconde ligature et exciser ensui te la tumeur. L'opération n'a pas été suivie d'accidents et la tumeur diminua très-sensiblement.

II. — NYSTAGMUS CONSIDÉRABLEMENT AMÉLIORÉ PAR LA STRABOTOMIE.

Parmi les nystagmus, on en rencontre un certain nombre qui sont caractérisés par des mouvements latéraux, et dans lesquels il faut surtout accuser la rétraction des muscles droits externes. Le défaut de coordination dans ces cas se traduit par des mouvements de tremblotement latéral de droite à gauche et *vice versa*, et nullement rotatoires, comme cela a lieu le plus habituellement. Voici un fait de ce genre, opéré par moi par la strabotomie, et où les yeux sont devenus beaucoup plus fixes. L'observation a été recueillie par le Dr Vallez (de Tournay) :

Observation. — G. F..., âgé de 9 ans, atteint dès sa naissance d'un nystagmus très-sensible. Les deux yeux étaient continuellement agités d'un mouvement transversal très-rapide. Avec les mouvements des yeux, existait un mouvement aussi très-rapide de la tête, également plus prononcé dans le sens transversal, mais s'étendant quelquefois dans d'autres sens.

Les médecins consultés conseillèrent d'attendre un âge plus avancé avant d'entreprendre aucun traitement.

L'enfant fut examiné à la clinique en janvier 1873; il a été facile de constater des mouvements latéraux des yeux des plus rapides; des mouvements analogues, quoique bien plus faibles, s'observaient du côté de sa tête. La mère déclara qu'il avait une mémoire étonnante et une intelligence très-précoce. A l'examen ophthalmoscopique, on ne trouvait ni opacités centrales ou postérieures du cristallin, ni des exsudations de la macula, ni rétinite pigmentaire, ni atrophies des papilles: toutes causes qui auraient pu prédisposer au nystagmus. C'était donc à une innervation viciée des muscles qu'il fallait rattacher la cause du mal, c'est-à-dire à des contractions spasmodiques souvent répétées des muscles de l'œil. Il y avait d'ailleurs un strabisme convergent manifeste.

On a proposé de faire une opération de strabotomie en vue de modifier leur innervation. Une première section faite du muscle droit externe de l'œil droit n'amena que très-peu de changements. Malgré cet insuccès, on pratiqua, quinze jours après, la section du muscle droit interne de l'œil gauche. Cette seconde opération eut un succès des plus manifestes. Huit jours après, l'enfant ne remuait plus la tête, et les mouvements des yeux étaient beaucoup diminués. En outre, l'enfant, qui

Digitized by Google

avait beaucoup de peine à voir les petits objets et n'y parvenait qu'après une longue hésitation et de nombreux mouvements de tête, peut maintenant lire couramment, sans difficulté.

On voit par cette observation que le défaut de coordination et les contractions spasmodiques qui existaient dans les deux yeux étaient en grande partie dus à une affection des muscles droits et non obliques, et que la strabotomie dans ces cas peut être avantageusement appliquée. Non-seulement cette opération diminue le degré de tremblement des yeux, mais elle amène en outre une amélioration des plus notables en ce qui concerne les mouvements spasmodiques de la tête.

Et, à ce propos, qu'il me soit permis de faire une remarque au sujet des influences que peuvent avoir certains vices de réfraction ou de coordination des yeux sur la position de la tête, ces mouvements irréguliers, et même son développement anormal, vicié et inégal des deux côtés de la face.

On aurait pu croire au premier abord que le tremblement de la tête, de même que le nystagmus, étaient provoqués par la même cause cérébrale, et que ces altérations venaient chez cet enfant de la naissance par un vice de conformation. Pourtant le résultat de l'opération a démontré que, malgré la cause congénitale de l'affection, les mouvements de la tête, qui ont cessé depuis l'opération, ont été provoqués jusqu'à un certain point, et peut-être même complètement, par l'altération des yeux, par ces mouvements désordonnés auxquels l'enfant était sujet depuis son enfance.

Nous connaissons l'influence exercée par la paralysie de la sixième ou quatrième paire sur la position de la tête. Le malade atteint de ces paralysies et de la diplopie qui en est la conséquence, fuit la vision double, l'évite par tous les moyens possibles, et arrive à donner une telle position à la tête, soit en la tournant de côté, soit en bas et de côté, que la vision reste simple. Mais une position pareille devient fatigante au plus haut point; elle est souvent suivie d'un torticoli très-violent et douloureux, et il il suffit que le mal se prolonge quelques mois pour que la tête conserve définitivement cette position vicieuse. Rien qu'en regardant ces malades et examinant leur attitude,

Digitized by Google

on parvient à diagnostiquer la nature de la paralysie des muscles oculaires.

Mon excellent ami, le Dr Cuignet (de Lille) a démontré le premier qu'il y a un certain nombre de malades atteints de vertige avec titubation, pareil à celui que l'on trouve dans les affections cérébrales, et qui cependant ne reconnaissent d'autre cause que la paralysie des deux sixièmes ou des deux quatrièmes paires.

C'est le *vertige oculaire,* comme l'appelle Cuignet, et il a été confondu pendant longtemps avec le vertige cérébral. La cause réside aussi dans la vision double des objets et dans les efforts que les personnes atteintes de ces paralysies cherchent à les éviter; de là le tremblotement des objets, mouvements apparents des objets, analogue à ce que nous éprouvons lorsque nous sommes au haut d'une tour.

Il y a encore une variété de difformités de la tête, ou défaut de développement, que j'ai observé chez les personnes atteintes d'un certain degré d'astigmatisme et qui s'adonnent à la peinture, la gravure ou le dessin fin. Ne voyant pas des lignes soit verticales, soit horizontales, ils cherchent à les voir en donnant une certaine inclinaison à la tête, soit à droite, soit à gauche. Une position oblique de la tête est suivie à la longue d'un développement incomplet d'une moitié de la face, pareillement à ce qu'on observe, par exemple, dans une rétraction du muscle sterno-mastoïdien.

Disons, en terminant, que dans le nystagmus on doit rechercher s'il n'existe pas de rétraction dans les muscles droits ou obliques de l'œil; la strabotomie pratiquée sur un de ces muscles peut non-seulement diminuer le nystagmus; mais elle peut améliorer sensiblement la position de la tête.

III.— DE LA RÉTINITE GLYCOSURIQUE EN GÉNÉRAL ET DU GLAUCOME HÉMORRHAGIQUE CONSÉCUTIF.

Les troubles visuels qui se développent sous l'influence de la glycosurie ne sont pas aussi fréquents qu'on pourrait croire. Déjà Bouchardat avait noté que, sur 32 cas de glycosurie on

Digitized by Google

rencontre les troubles visuels 8 fois, par conséquent une fois sur 4.

Parmi ces troubles, un certain nombre appartiennent au cristallin, et il n'est pas mal de cas de cataractes où la présence du sucre dans les urines a pu être considérée soit comme cause principale, soit comme cause secondaire et prédisposante.

Il y a un certain nombre de ces malades où le trouble de la vue est dû aux altérations de la rétine, du nerf optique ou des centres optiques. Parmi celles-ci, les rétinites glycosuriques sont plus fréquentes que les autres.

La science possède très-peu de ces cas, celui de Desmarres, de Martin, de de Noyes, de Jæger et de moi. Mais si je consulte mes notes cliniques aussi bien que celles de ma clientèle particulière, je trouve des faits beaucoup plus nombreux de l'altération de la rétine dans la glycosurie. Jusqu'à présent, j'en ai trouvé 5 cas nouveaux, dont voici quelques détails plus importants :

Observation I. — M. G..., vétérinaire, demeurant dans la Champagne, me fut conduit le 12 juin de cette année par le Dr Theveny, de Plancy pour consulter sur l'état de ses yeux. Voici les antécédents sur sa santé. Il était très-fortement obèse et glycosurique, mais depuis un an, ayant été soumis au régime antidiabétique, il a maigri beaucoup. Pourtant sa santé ne s'est pas améliorée beaucoup. Il y a un an, il est allé voir M. Theveny pour son œil droit et ce dernier a pu constater une apoplexie dans la macula. Le malade voyait à cette époque tous les objets brisés et déformés de cet œil. Depuis cette époque, la vue a encore baissé.

Voici quel est aujourd'hui son état de la vue. De l'œil droit il lit à peine le no 30 ; de l'œil gauche il lit les caractères les plus fins. Il distingue des deux yeux toutes les couleurs, mais pour l'œil droit elles lui paraissent plus pâles, surtout la couleur verte. Dans l'œil droit, le champ visuel présente une échancrure en forme de triangle avec le sommet dirigé vers le point de fixation.

Examen ophthalmoscopique. Je constate d'abord que la papille de l'œil droit est plus pâle que celle de l'autre œil, les artères de sa moitié supérieure (image renversée) sont plus minces ; lorsqu'on suit la branche supérieure et interne, on reconnaît qu'elle est oblitérée depuis le point où elle quitte la papille ; elle est transformée en un cordon blanc rougeâtre très-fin. La veine qui la suit est au contraire assez volumineuse, mais ses parois sont presque partout entourées d'une zone

Digitized by Google

blanchâtre qui n'est autre qu'une infiltration séreuse périvasculaire. Dans tout le champ supérieur et interne (im. renv.), on trouve de nombreuses taches apoplectiques. Du côté de la macula, leur nombre est encore plus grand ; dans la limite inférieure de la macula, on voit une dizaine de taches blanches, disposées sur une ligne, et qui sont constituées par des dépôts plastiques. L'œil gauche ne présente actuellement qu'une seule tache apoplectique, qui est située à un diamètre papillaire de son bord externe (im. renv.). L'examen des urines fait par M. Sonnerat de la pharmacie Caventou, démontre l'absence du sucre, mais l'examen fait il y a quelques mois par les médecins et les pharmaciens de la localité a fait découvrir une quantité notable de sucre. Le régime antiglycosurique suivi par le malade a fait disparaître, comme on voit, la glycose.

Ce fait, comme beaucoup d'autres observés jusqu'à présent, n'a présenté aucune particularité dans sa marche ni dans ses phénomènes. Mais un autre fait, que nous allons rapporter, et unique dans son genre, qu'il importe beaucoup de connaître, c'est une rétinite glycosurique qui s'est compliquée dans un œil d'un glaucome hémorrhagique ayant nécessité l'énucléation du globe oculaire tout entier. Voici l'histoire de ce cas particulier :

Observation. — M. M..., âgé de 40 ans, demeurant à Vitry-le-Français, me fut adressé le 27 janvier 1872 par notre excellent et très-distingué confrère le docteur Mesnard. Depuis six mois, la vue se troublait chez ce malade dans les deux yeux, et il semblait l'attribuer à un violent coup reçu à la tête deux ans auparavant.

L'acuité visuelle des deux yeux est peu diminuée, il lit le n° 2 de l'œil droit et le n° 7 du gauche. A l'examen ophthalmoscopique, je constate une rétinite glycosurique dans les deux yeux; des taches hémorrhagiques et exsudatives blanches très-nombreuses, surtout dans l'œil gauche, où les taches sont presque confluentes. La papille est peu injectée. 60 grammes de sucre par litre d'urine.

20 mai. Après la diète antiglycosurique suivie par le malade pendant quatre mois, il va mieux.

27 juin. Il est pris des signes d'iritis séreuse contre laquelle M. Mesnard a employé le traitement antiphlogistique avec succès.

14 septembre. Le malade vient à Paris avec son médecin, atteint d'un glaucome aigu de l'œil gauche le plus violent. Je pratique l'excision de l'iris en haut. Le malade est soulagé pour trois semaines. Puis de nouvelles névralgies reviennent avec la plus grande intensité et de l'hypéma. Je pratique une paracentèse, mais sans aucune amélioration pour le malade. Nous décidâmes alors de faire faire des injections

Digitized by Google

morphinées, ce qui a été fait régulièrement tous les jours par le docteur Mesnard jusqu'au mois de mai 1873. A ce moment, les douleurs devinrent insupportables. Nous avons constaté une distension du globe dans plusieurs endroits, sous forme de staphylômes très-marqués dans la partie supérieure et externe. La vue était définitivement perdue. J'ai décidé de pratiquer l'énucléation du globe de l'œil, ce qui a été pratiqué le 8 mai en présence de MM. Mesnard, Daguenet et Rémy, interne des hôpitaux. L'opération a été suivie d'une hémorrhagie assez abondante, qui a pu cependant être arrêtée par le simple tamponnement. Huit jours après, toutes les douleurs avaient cessé, et le malade a pu quitter Paris dans un état des plus satisfaisants.

Examen microscopique de l'œil extirpé. Voici la note qui m'a été communiquée par M. Remy, qui a fait ces recherches dans le laboratoire de l'Hôtel-Dieu :

Sclérotique. Cette membrane présente des ectasies nombreuses et très-prononcées à sa surface ; elle a un aspect bosselé, une forme irrégulière. Vers la partie postérieure, on voit des points hémorrhagiques, mais qui restent circonscrits, vu la résistance du tissu fibreux. Il n'y a du reste pas d'altération de texture.

Cornée. Paraît légèrement trouble ; l'épithélium de la couche antérieure est altéré, il ne forme plus une couche continue ; le tissu cornéen est normal ; sur les coupes qui ont été examinées, on n'a pas observé de vaisseaux.

Choroïde. Partout appliquée contre la sclérotique sur l'hémisphère postérieur de l'œil. En arrière de la ligne équatoriale du globe, on voit un petit dépôt fibrineux linéaire. C'est par là que l'hémorrhagie paraît s'être effectuée. Effectivement, en faisant une coupe en ce point, on aperçoit une petite traînée rouge noirâtre qui est bien manifestement un vaisseau rompu. Il n'y avait pas de dilatation anévrysmale.

Rétine. On ne la trouve nulle part appliquée contre la choroïde ; tout l'intérieur de l'œil semble occupé par un caillot unique mélangé avec le corps vitré et pénétrant jusque dans la chambre antérieure. Toutefois ce caillot se sépare en deux couches : l'une est appliquée contre la choroïde, entre elle et la rétine qu'elle a décollée et repoussée en avant; l'autre couche est antérieure, de forme conique, la pointe dirigée vers la papille. C'est à la surface de ce cône que se trouvent très-nettement les éléments de la rétine : fibres optiques, myélocytes et cellules nerveuses. Pas d'excavation de la papille.

Cristallin. Légèrement opaque, englobé au milieu du caillot.

Nous avons recommandé beaucoup à M. Remy de rechercher s'il n'y a pas d'anévrysmes miliaires, soit dans la rétine, soit dans la choroïde; mais ni lui ni M. Liouville, à qui cette pièce a été montrée, n'ont pu trouver cette altération qui a été pour-

Digitized by Google

tant signalée par M. Pagenstecher. Les hémorrhagies pourtant s'étaient produites avec une telle persistance et en si grande quantité, qu'on aurait pu soupçonner la présence d'anévrysmes rompus. Du reste, de nouvelles recherches vont être établies sur cette pièce intéressante, et nous en communiquerons plus tard, s'il y a lieu, le résultat.

Évidemment ici les symptômes glaucomateux étaient dus à une altération des vaisseaux choroïdiens, et nullement aux lésions de la rétine.

IV. — DACRYODÉNITE AIGUE.

L'inflammation aiguë de la glande lacrymale se rencontre très-rarement; à peine trouve-t-on quelques faits rapportés dans la science. Pour ma part, je n'en ai rencontré jusqu'à présent que deux faits; je rapporte ici l'observation d'une malade que j'ai eu à soigner dans ces derniers temps.

Observation. — Mme F..., âgée de 77 ans, demeurant à Paris, est venue me consulter le 2 juin 1873 pour son œil gauche, dont elle souffrait beaucoup et qui est très-enflammé ; la paupière supérieure gonflée, surtout à l'angle externe. Au toucher on y sentait une dureté très-marquée se confondant avec les tissus voisins. En soulevant la paupière, on voyait une saillie venant de l'angle externe. L'œil était rouge et on remarquait un chémosis séreux très-intense. Les larmes étaient fortement alcalines, plus que dans l'autre œil. Le malade éprouvait des élancements dans le sourcil. Nous avons fait appliquer 8 sangsues près de l'oreille, l'atropine dans l'œil, mais le chémosis augmentait toujours, c'est pourquoi j'ai dû l'exciser. Les souffrances ne diminuaient pas, et j'ai prescrit le 6 juin de l'iodure de potassium à l'intérieur, à la dose de 1 gramme par jour. Ce traitement a été suivi au bout de huit jours d'une amélioration des plus marquées, et déjà le 25 juin nous avons pu constater une complète guérison.

Les symptômes que présentait cette malade ne diffèrent en rien de ceux que j'ai observés sur un autre de mes malades, et notamment : dureté à l'angle externe de l'œil, chémosis séreux, et douleurs intenses periorbitaires, c'est pourquoi je les considère comme pathognomoniques de l'affection.

Digitized by Google

ACCIDENTS PROVOQUÉS PAR L'ATROPINE

DANS UN ABCÈS DE LA CORNÉE,

Par le docteur Fernandez (de la Havane).

La belladone, en particulier l'atropine, a depuis longtemps un emploi si utile dans la thérapeutique des maladies des yeux, qu'elle mérite bien qu'on dise d'elle quelque chose d'analogue à ce que Sydenham disait de son médicament favori : si l'opium n'existait pas, je ne serais pas médecin.

En effet, dans la plupart des inflammations du globe oculaire, principalement dans celle de l'iris et de la cornée, nous prescririons l'atropine, car la pratique nous a démontré ses excellents résultats, soit en agissant comme antiphlogistique, soit en prévenant les synéchies antérieures dans les cas d'abcès perforant central de la cornée.

Hors du champ inflammatoire, l'atropine a d'autres indications mécaniques pour ainsi dire, c'est quand on l'instille, par exemple, avant l'opération de la cataracte, dans la cataracte zonulaire, afin de dilater la pupille et d'ouvrir une voie plus grande aux rayons lumineux, et dans le spasme du muscle de l'accommodation ou myopie accidentelle.

Comme on le voit, les applications de l'atropine sont nombreuses, mais il existe des contre indications ; sans parler du glaucome et sans vouloir attribuer quelquefois à l'atropine la production de vraies granulations comme quelques auteurs le pensent, le Dr Galezowski a observé que son action devient parfois irritante, pouvant produire l'inflammation de la conjonctive, du sac lacrymal, plus rarement celle des paupières et s'étendre même à la joue comme cela est arrivé dans l'observation suivante :

Observation. — M. B...., âgée de 55 ans, se présente à la clinique le 8 mars 1873 ; il est inscrit dans le livre d'observation sous le no 11,243. Il s'était aperçu, huit jours auparavant, que son œil droit devenait rouge ; il éprouvait des douleurs périorbitaires, des élancements, une photophobie intense et la vue de cet œil était très-affaiblie.

A l'inspection de l'œil malade, on constate une injection perikératique considérable ; la cornée est terne et présente un abcès à son centre, l'humeur aqueuse est trouble, il y a un hypopyon, dans la chambre antérieure. Rien du côté de l'iris ; l'œil gauche est complètement sain.

Le traitement employé fut le suivant :

Le 8 mars : 1° toutes les deux heures, instillation d'une goutte de collyre d'atropine ;

2° Application de dix sangsues près de l'oreille gauche ;

Digitized by Google

3° Des compresses trempées dans une solution d'esprit de belladone et extrait de jusquiame furent mises sur l'œil malade.

Le 10, les douleurs sont toujours aussi fortes; l'aspect de l'œil n'a pas changé.

Le 12, les douleurs sont plus fortes, le malade ne peut pas dormir du tout. La paracentèse de la cornée est faite au niveau de l'abcès. L'opération est très-douloureuse, mais le soulagement est immédiat. L'hypopyon a disparu.

Le 13, le malade a bien dormi ; on continue les gouttes d'atropine et les compresses. Le malade ne revient pas les jours suivants à la clinique.

Le 1er avril, il se présente de nouveau; il a la paupière de l'œil droit très-gonflée, un larmoiement considérable. Le gonflement s'étend même à la joue. Il n'a cependant fait aucune imprudence et a simplement continué l'usage de son collyre d'atropine. L'irritation de l'œil est attribuée par M. Galezowski à l'action de l'atropine : on cesse son usage, on saupoudre la joue avec de la poudre de calomel et quelques jours suffisent pour faire tout rentrer dans l'ordre. Le 16 avril, la conjonctive n'est plus rouge; l'abcès est en pleine voie de guérison, et celle-ci est complète le 10 mai.

FORMULAIRE

Par M. Sonnerat.

COLLYRES ANTISCROFULEUX.

Rp. Chlorure de baryum. 0 gr.60
Eau distillée 30
Glycérine..... 5
Extrait d'opium..... 0 10

A instiller quelques gouttes entre les paupières.

Rp. Extrait de suie..... 3 gr.
Vinaigre.....37
Ext. des roses rouges. 0 12

F. s. a. un collyre, dont quelques gouttes dans un verre d'eau tiède constituent un résolutif.
(Baudelocque).

BIBLIOGRAPHIE

Dransart. — Des ophthalmies lacrymales. Paris, 1873.

Ferrand. — Sur les affections occulaires produites par les altérations des voies lacrymales. Paris 1873.

Roque. — De l'inégalité des pupilles dans les affections unilatérales des diverses régions du corps. 1873.

Metras. — Rapports pathologiques de l'œil et des dents par action réflexe. Paris, 1873.

A. Parent, imprimeur de la Faculté de Médecine, rue Mr-le-Prince, 31.

Digitized by Google

RECUEIL

D'OPHTHALMOLOGIE

PARALYSIE DU PETIT OBLIQUE

DU COTÉ DROIT.

Par le Dr Cuignet de (Lille).

M. B..., âgé de 35 ans, lieutenant au *** régiment d'infanterie, vient me consulter le 9 août 1873, pour un trouble de vision qu'il fait remonter exactement à 23 jours, et qui a été précédé de quelques étourdissements et maux de tête. Il exprime ce trouble en disant que les objets lui parurent d'abord comme changés de place, dérangés et sensiblement confus, puis qu'il remarqua très-bien qu'ils étaient doubles.

Je procède à un examen de détail, et je constate successivement les signes suivants :

1° *Attitude.* M. B... se présente la tête un peu abaissée en avant et penchée vers l'épaule droite, la face tournée vers la droite.

2° *Démarche.* Il hésite et même il oscille dans sa démarche, et il dit qu'il ne se sent pas assuré des points sur lesquels il pose le pied.

3° *Vertige.* Il accuse une sensation vertigineuse quand il marche dans les rues et qu'il aperçoit des personnes, des voitures en mouvement. Il n'a jamais cette sensation la nuit, ni quand il ferme les yeux. Il dit que sa tête tourne comme quand on a valsé, et qu'il ressent des nausées. Ce vertige, que nous avons étudié dans un travail spécial, et nommé vertige *ab oculo læso*, ou vertige oculaire, est éprouvé par le malade

Digitized by Google

quand il exerce les deux yeux à la fois ou un seul, soit l'un, soit l'autre. Je rappellerai ici que, dans le travail que je viens de citer, je n'ai point parlé du vertige attaché à l'exercice de l'œil non malade, dans les cas de paralysie oculaire; mais que, depuis, j'ai eu plusieurs fois occasion de constater que le vertige se rattachait aussi à l'exercice de l'œil resté sain dans le cas particulier de strabisme secondaire affectant cet œil. C'était le cas de notre malade.

4° *Déviation de la marche.* Lorsqu'on demande à M. B... de suivre une ligne droite tracée devant lui, il incline et dévie tantôt à droite et tantôt à gauche, à cause du strabisme secondaire qui affecte l'œil gauche consécutivement à celui qui est primitif à l'œil droit. Je dirai même que, par opposition à ce que l'on observe dans les paralysies fortement convergentes ou divergentes, dans lesquelles la déviation de la ligne droite est bien accentuée, ici elle l'est moins parce que la déviation convergente est peu accentuée dans l'œil à strabisme primitif, ainsi que dans celui à strabisme secondaire. De plus, comme l'œil droit primitivement affecté est plus souvent en usage parce que sa vision est meilleure que celle de l'œil gauche, il s'ensuit que la déviation secondaire est la plus constante et que la marche offre souvent aussi une tendance à se porter à gauche.

5° Quand on demande à M. B... dans quelle position il aperçoit les objets, il dit qu'ils lui paraissent déplacés, que le sol, par exemple, est plus élevé pour son œil droit, plus abaissé pour son œil gauche; de sorte que, selon qu'il fixe avec le premier ou avec le second œil, il se croit obligé ou de monter ou de descendre pour suivre l'inclinaison trompeuse du sol. Les objets latéraux lui paraissent également déplacés.

6° Dans toutes les paralysies oculaires il y a une direction préférée du regard. Ici elle semble être plus fréquente vers la gauche et en haut.

7° Les paupières s'ouvrent également bien à droite et à gauche. La paupière supérieure n'est point tombante.

8° Le bulbe droit semble un peu plus saillant que celui de gauche.

9° Habituellement c'est l'œil droit qui fixe, parce qu'il est le

Digitized by Google

meilleur, et c'est l'œil gauche qui est dévié très-sensiblement en haut et un peu en dedans, très-peu en dedans.

10° L'excursion de l'œil droit paraîtrait un peu moins étendue en dehors que celle de l'œil gauche.

J'ai déjà observé, à propos d'un premier cas de paralysie du petit oblique, que l'étendue de l'excursion au dehors n'était guère modifiée. Ce serait là le caractère propre à cette paralysie, en opposition avec ce que l'on observe dans toutes les autres où l'excursion est toujours très-sensiblement limitée dans le sens du muscle affecté. J'ai supposé ou expliqué que cette conservation de l'étendue de l'excursion en dehors tenait à ce que l'abduction était surtout faite par le droit externe.

Mais l'excursion est bien plus limitée vers le haut. Quand l'œil droit veut s'élever, il n'y réussit pas, et c'est le gauche qui monte avec excès. Quant à l'œil gauche, il peut excursionner normalement dans tous les sens.

11° *Diplopie.* Peu de jours après le début de ces accidents, le malade s'est aperçu qu'il voyait double; de plus, que les objets se dédoublaient, spécialement dans le regard vers la droite, et qu'ils étaient vus simples dans le regard vers la gauche.

En plaçant un verre rouge sur l'un des yeux, je constate de suite que la diplopie est homonyme, que la double image va en s'écartant à mesure que je porte l'objet, la lumière d'une bougie, vers la droite, que cette double image va en se rapprochant et même fusionne dès que je porte la bougie vers la gauche et jusqu'à l'extrême gauche.

Voici quelles sont les positions diplopiques et non diplopiques.

A droite et en haut, images exactement superposées, celle de l'œil droit plus haute.

A droite et à l'horizon, images rapprochées en hauteur et un peu écartées latéralement en état homonyme, celle de l'œil droit *toujours* plus élevée.

A droite et en bas, images encore un peu superposées, mais à écart latéral homonyme très-accentué, celle de l'œil droit *toujours* plus haute.

Que l'on me permette de renouveler ici une observation dont l'exactitude m'a été contestée par un rédacteur des *Annales*

Digitized by Google

d'Oculistique, et qui est la suivante : que dans tout strabisme convergent, paralytique ou photophobique, l'écartement latéral des images est toujours moins prononcé, quelquefois même nul, dans les positions du haut; qu'il apparaît dans celles de l'horizon et s'accentue principalement dans celles du bas; tandis que, dans le strabisme divergent, l'écartement latéral est généralement plus prononcé dans les positions du haut que dans celles du bas. D'autre part, on remarque, au sujet des trois positions diplopiques analysées ci-dessus, que l'écartement latéral est peu prononcé, malgré la direction exagérée du regard à droite, ce qui permet de penser que le droit externe est sain dans cet œil, et que c'est l'un ou l'autre des deux abducteurs qui est malade.

Reprenons l'analyse de la diplopie.

En face et en haut, les images sont superposées, celle de l'œil droit restant plus haute.

En face de l'horizon, les images sont un peu plus rapprochées dans la superposition, celle de l'œil droit plus haute est un peu écartée latéralement en position homonyme.

En face et en bas, les images n'ont plus qu'une superposition légère, et leur écartement homonyme s'est très-accentué, celle de l'œil droit restant toujours la plus élevée.

Ainsi donc, la superposition a persisté dans les positions de face, mais amoindrie, et l'écartement latéral homonyme s'est prononcé, surtout en bas. L'image de l'œil droit est restée la plus haute.

Examinons les trois dernières positions. A gauche et en haut, fusion complète; à gauche et à l'horizon, les deux images sont directement et à moitié superposées, celle de l'œil droit plus haute.

A gauche et en bas, les deux images sont superposées aux trois quarts, celle de l'œil droit toujours plus haute et en écartement homonyme léger.

Dans une étude de la diplopie faite quelques jours après, nous avons rencontré une fusion complète des images dans les trois positions de gauche, un commencement d'écartement et de superposition dans celles de face et un écartement avec superposition tout à fait accentués dans celles de droite, toujours en état homonyme et avec l'image de l'œil droit constamment plus haute que celle de l'œil gauche.

Digitized by Google

Ainsi donc, nous avons une diplopie homonyme, spontanément et artificiellement plus prononcée vers la droite, avec superposition presque constante des images plus accentuée dans les positions du haut, avec écartement s'accroissant dans les positions du bas.

12° *Position relative des yeux.* Lorsque l'œil droit fixe, ce qui est le plus habituel à cause de son acuité plus grande de vision, l'œil gauche se tient plus élevé et peut-être un peu trop en dedans. Mais, dès qu'on met la main devant l'œil droit, le gauche s'abaisse et fixe à son tour. Pendant ce temps, le droit est plus bas d'environ 1 millimètre et demi, et en strabisme convergent très-léger. L'œil droit est donc toujours plus bas, et le gauche toujours plus haut : chacun leur tour ils convergent légèrement ; nous en concluons qu'il existe une déviation primitive et une secondaire. Nous aurons à déterminer plus loin quel œil offre le strabisme primitif et quel le secondaire. L'alternance existe donc. Quels sont les caractères de détail?

Lorsque je couvre successivement l'un et l'autre œil en recommandant de regarder un point fixe, je ne constate pas de rectification latérale dans les positions du haut ; j'en reconnais une très-légère dans celles de l'horizon, et une plus accentuée dans celles du bas. Je n'en trouve pas non plus pour la fixation d'un objet rapproché ; mais j'en trouve une bien manifeste pour les objets éloignés.

Mais la déviation est constante et accentuée dans le sens vertical. En essayant chaque œil alternativement de la même manière que tout à l'heure, je reconnais facilement que, quand l'œil droit fixe, le gauche est plus haut, et que quand le gauche fixe, le droit est plus bas ; que tous deux se suivent ainsi dans une alternance plus marquée dans le sens vertical.

13° *Inclinaison des images.* Puisque le malade indiquait des images doubles, homonymes et plus accentuées en superpositions, il y avait lieu de rechercher si l'une d'elles ou toutes les deux n'ofiraient pas le caractère dit de l'inclinaison.

Comme déjà je supposais une paralysie du petit oblique du côté droit, je m'étais efforcé, mais en vain, de saisir le trouble

Digitized by Google

qui devait exister dans le mouvement de rotation de cet œil. N'y réussissant pas par l'inspection directe, j'eus recours aux images, et voici ce que je rencontrai, à mon grand étonnement.

Dans toutes les positions diplopiques, l'image de l'œil droit resta verticale ; dans toutes celles où il y avait de l'écartement latéral, l'image de l'œil gauche se présenta inclinée par son sommet vers la verticale de l'œil droit.

Voici, au moyen de lignes, en points pour l'image de l'œil droit, en barres pleines pour celles de l'œil gauche, le schéma des positions diplopiques avec l'inclinaison.

Positions du haut.



Positions du bas.

Nous avons donc été très-surpris de trouver l'image de l'œil gauche inclinée, et non pas celle de l'œil droit. Nous avons pu penser que cela résultait de la présence du strabisme secondaire dans l'œil gauche, et, en rapprochant cette observation de plusieurs autres analogues, faites à propos de paralysies de la troisième paire ou de la quatrième, nous avons cessé de considérer ce mode d'inclinaison comme exceptionnel. Il contredit beaucoup les idées courantes et l'opinion générale qui rattachent l'inclinaison au muscle primitivement dévié ; mais il convient de dire que ces idées reposent plus sur la théorie que

Digitized by Google

sur l'observation exacte. Dès lors, il y a lieu de ne pas trop s'en préoccuper et de reprendre, à nouveau, l'étude pratique de l'inclinaison des images dans les paralysies oculaires. C'est un travail que nous pourrons bientôt offrir à nos lecteurs.

Tels sont les symptômes qui nous ont été présentés par ce malade. De quelle affection se trouve-t-il donc atteint?

A coup sûr, cette affection est de la catégorie des troubles musculaires des yeux, contractures, spasmes ou paralysie.

C'est une désharmonie entre les muscles, puisqu'il y a vertige, déplacement des objets, diplopie, strabisme. Mais d'où vient cette désharmonie?

Une contracture serait constante, permanente dans le même œil, non accompagnée de déviation secondaire dans l'autre œil.

Un spasme offrirait des mouvements par secousses latérales ou verticales; il ne serait pas permanent; il ne se répéterait pas par alternance dans l'autre œil; il ne modifierait pas l'excursion et procurerait des images se rapprochant et s'éloignant rapidement l'une de l'autre dans la même position.

Il ne nous reste donc plus que la paralysie pour expliquer les symptômes accusés par le malade et décrits par nous.

Or, quel est le muscle paralysé? Nous pouvons déclarer de suite que c'est un abducteur, puisque la diplopie est homonyme et que le strabisme est convergent. Nous pouvons ajouter que l'abducteur paralysé appartient à l'œil droit, puisque la diplopie spontanée et provoquée est plus accentuée dans les positions de droite.

Mais il y a trois muscles abducteurs, ce sont : le grand oblique, le droit externe et le petit oblique. Quel est celui des trois qui est paralysé?

Nous pourrions répondre directement que c'est le petit oblique, en nous reportant aux signes que nous avons indiqués dans une étude précédente sur la paralysie isolée de ce muscle.

En effet, nous avons reconnu alors que cette paralysie se caractérise par :

1° Strabisme convergent léger;

2° Strabisme inférieur prononcé;

3° Mydriase;

Digitized by Google

4° Diplopie homonyme, avec image de l'œil malade toujours plus élevée;

5° Intégrité de l'excursion en dehors presque complète;

Et 6° diminution prononcée de l'excursion en haut.

Nous avons tous ces signes dans le cas présent, moins la mydriase; elle n'existe pas ici, parce que le filet moteur des nerfs ciliaires est souvent fourni par l'oculo-moteur externe, au lieu de l'être par la branche de la 3e paire qui anime le petit oblique.

Nous avons, en outre, plusieurs autres signes que nous n'avions pas relevés avec autant de précision dans notre première observation de paralysie du petit oblique : ce sont ceux qui sont relatifs au strabisme secondaire et à l'inclinaison des images; mais, comme les uns ont été surtout provoqués par la circonstance insolite de la valeur plus grande de l'œil affecté de paralysie, et que les autres exigent une étude pratique plus étendue, nous nous bornerons à une simple indication, sans nous appuyer sur ces signes pour caractériser la paralysie du petit oblique.

Par conséquent, il restera à bien préciser la nature du trouble survenu dans la rotation de l'œil, tant par l'aspect des mouvements du bulbe que par l'inclinaison des images propres à cette paralysie spéciale.

Nous pourrions donc conclure en nous appuyant exclusivement sur les caractères directs de la maladie; mais nous fournirons une démonstration bien plus complète en nous appuyant aussi sur le diagnostic différentiel.

Demandons-nous donc quelle autre paralysie simulerait celle du petit oblique, et tâchons d'exclure successivement toutes celles qui pourraient donner le change.

Nous devons éliminer tout d'abord les muscles adducteurs de l'œil droit et de l'œil gauche, c'est-à-dire le droit interne, le droit supérieur et le droit inférieur de chaque côté, puisque leur affaiblissement donnerait du strabisme divergent, et que les images sont homonymes.

C'est donc entre les abducteurs, c'est-à-dire le droit externe, les grand et petit obliques qu'il s'agit de distinguer.

Serait-ce le droit externe de l'un ou de l'autre côté? Non, car l'affaiblissement de l'action de ce muscle donne un strabisme

Digitized by Google

convergent très-prononcé, et des images à écartement latéral très-grand. Nous avons reconnu et exposé, dans un travail précédent sur la paralysie de la 6e paire, que dans les positions du haut et du bas l'écartement apparaît en superposition, mais faible et contraire, c'est-à-dire que l'image de l'œil paralysé est plus basse dans les positions du haut et plus haute dans les positions du bas que celle de l'autre œil resté sain. Mais l'écart latéral reste toujours plus accentué que l'écart diagonal ou vertical.

Serait-ce le grand oblique de l'un ou de l'autre côté? Écartons d'abord celui du côté droit, car la paralysie du grand oblique a pour effet de rejeter l'œil en haut et en dedans; or l'œil droit est ici rejeté en bas et très-peu en dedans. Nous n'avons donc plus à éliminer que le grand oblique de gauche. Cela est facile. La paralysie du grand oblique gauche aurait pour effet de porter cet œil assez en dedans et surtout en haut. Il est vrai que c'est à peu près ainsi que se tient l'œil gauche chez notre malade. Mais, d'un autre côté, cette paralysie de gauche procurerait des images diplopiques à écartement augmentant à mesure qu'on ferait regarder vers la gauche. Eh bien, ce signe n'existe pas ici. Ce que le malade accuse, et ce que nous avons noté, conformément à son dire, c'est que l'écartement des images diminue vers la gauche et augmente vers la droite, et que, s'il en reste quelquefois un peu dans la position capitale de gauche et bas, c'est que l'œil gauche persiste dans un strabisme secondaire, malgré l'appel direct qui lui est fait, et à cause de son acuité plus faible, qui détermine l'œil droit à fixer ou à faire effort de fixation dans toutes les positions possibles.

De plus, l'excursion de l'œil gauche n'est pas limitée en dehors; enfin, l'adduction de cet œil est trop peu prononcée pour représenter celle que procure une paralysie de la 4e paire.

Nous rencontrons donc : les principaux signes positifs de la paralysie du petit oblique du côté droit, et presque tous les signes négatifs d'une paralysie autre. Par conséquent, nous avons encore dans ce cas affaire à une paralysie isolée du petit oblique. Mais elle est sensiblement écartée du type qui doit être le plus habituel, à cause de la fixation principalement exercée par l'œil droit dans les diverses positions diplopiques.

Digitized by Google

Il s'ensuit que l'œil gauche prend de fréquents aspects strabiques, et le faux air d'une paralysie de la 4e paire. Mais l'étendue de l'excursion dans tous les sens, et la diplopie s'accroissant à droite font reconnaître le vrai siége de l'insuffisance musculaire.

Dans ma première observation, j'avais déjà fait remarquer des alternatives incessantes du strabisme entre l'un et l'autre œil, créant des variations correspondantes dans l'attitude de la tête et des yeux, dans la démarche, parfois même dans la diplopie. Ici, ces variations existent aussi, mais moins fréquentes, parce que l'un des deux yeux préfère rester en exercice.

Cette habitude prise de laisser son œil gauche en strabisme secondaire doit également déplacer l'attitude spécifique et maintenir dans l'œil gauche l'image fausse et gênante.

Cependant, dans le cas présent, la tête est placée habituellement en conformité du besoin qu'éprouve le sujet de neutraliser l'écartement des images et les fausses dispositions du sol.

Ainsi, il tourne la face un peu à droite, afin d'avoir devant lui les positions non diplopiques qui sont à sa gauche. Il abaisse un peu le front en avant, afin de tenir, comme la plupart des diplopiques, ses deux yeux sous l'influence contentive et raccordante des paupières supérieures. Enfin, il incline la tête sur l'épaule droite, afin d'abaisser l'image trop haute de l'œil droit, et de relever celle trop basse de l'œil gauche. Enfin, le malade échappe fréquemment à ces contorsions, en fermant simplement son œil gauche. Mais alors l'œil droit, incapable de se porter tout à fait en dehors et tout à fait en haut, maintient dans ces positions des images déplacées et déformées, ce qui est un reste de gêne très-sensible, accompagné, en outre, de vertige.

J'ai dit que je laissais, pour une autre étude, les signes se rapportant à la fonction rotatrice du muscle paralysé, car je suis peu satisfait des résultats que j'ai obtenus cette fois, et j'ai besoin de rencontrer un autre cas plus simple pour en tirer des règles à cet égard.

On voit qu'il y a ici un mélange de troubles provenant, les uns de l'œil droit, à cause de son insuffisance de transport en

Digitized by Google

dehors et en haut, les autres de l'œil gauche, à cause de son strabisme secondaire presque permanent.

Il s'en est suivi que la correction par un ou par des verres prismatiques a éprouvé des difficultés insurmontables. Je n'ai réussi à rapprocher les images que dans deux positions :

1° En plaçant un prisme de 12 à 16° devant l'œil droit, avec sa base en dehors et en haut, pour porter les rayons lumineux vers la macula déplacée en dehors et en haut ;

2° En en plaçant un du même degré devant l'œil gauche, avec sa base tournée en dehors et en bas, pour porter les rayons lumineux vers la macula déplacée dans ce même sens.

Cette seconde position a toujours été la moins mauvaise par la correction, et elle est préférée par le malade à celle du prisme sur l'œil droit.

J'ai essayé l'effet de deux prismes de 6 et 8 degrés chacun, placés en même temps sur les deux yeux. Ils ne corrigent pas bien, donnent lieu à de la diplopie croisée, à des déplacements des objets pour l'œil droit dans les positions non diplopiques.

Bref, ce qui convient le moins mal est l'adaptation du prisme placé à gauche, avec sa base en bas et dehors, pour relever le sol qui est trop abaissé et gêne considérablement la marche par des apparences de creux devant les pas.

Dans son étude, plus rationnelle qu'expérimentale ou clinique, J. Wells attribue à la paralysie du petit oblique des signes que je n'ai pu relever, et en omet dont j'ai constaté la réalité. Ainsi il dit, ou plutôt il suppose que le strabisme, et par suite la diplopie, n'apparaissent que quand le regard s'élève au-dessus de l'axe transversal, ou au-dessus de l'horizon, ce qui n'est pas exact, attendu que nous avons rencontré de la diplopie dans les positions du bas. Il n'énonce pas assez que la diplopie consiste dans la superposition des images. Il suppose encore une inclinaison de la fausse image seule, tandis que nous avons, dans ce cas et dans d'autres, rencontré l'inclinaison de l'image fournie par l'œil sain, ou seulement affecté de déviation secondaire. C'est encore à tort que Wells déclare que le malade doit porter la tête en arrière. Enfin, cet auteur, si intelligent et si ingénieux, mais plus théorique que pratique, dans la courte et arti-

Digitized by Google

ficielle description de cette paralysie, ne parle pas des effets de la déviation secondaire : il dit un simple mot de la rétraction consécutive, sans en indiquer les signes particuliers à ce cas.

L'indication de la position à donner au prisme pour la neutralisation de la diplopie s'accorde avec l'épreuve que j'ai faite sur ce malade, et Wells a parfaitement raison de dire qu'il doit être adapté avec sa base tournée très-légèrement en dehors et plus en haut. Sa vive pénétration l'a très-bien servi pour cette recommandation. Mais nous avons vu que la déviation secondaire de l'autre œil peut beaucoup modifier les effets diplopiques, obliger à porter le prisme de ce côté et rendre la neutralisation de la diplopie très-difficile.

TRÉPANATION MÉDIANE DE L'ŒIL

Par le Dr Cuignet (de Lille).

Le 15 septembre 1873, je reçus à ma consultation une dame âgée de 63 ans qui avait perdu la vue des deux yeux depuis sept ans, à la suite d'abcès des deux cornées.

Les yeux sont réduits à deux moignons ayant à peine les trois quarts du volume d'un bulbe ordinaire ; celui de droite n'en a même plus que les deux tiers.

A l'un et à l'autre la cornée est remplacée par une cicatrice du diamètre de 5 millimètres dans tous les sens, épaisse, blanche, très-résistante et non dépressible et laissant vaguement entrevoir la coloration foncée de l'iris à son pourtour. Ces cicatrices sont plates et leur circonférence est en rapport avec l'extrémité antérieure de quatre dépressions rayonnnées qui sillonnent le bulbe d'avant en arrière et qui sont dues à la tension des muscles droits.

La vision est absolument nulle dans le bulbe, ou plutôt dans le moignon du côté droit ; elle est très-faible dans celui de gauche ; mais enfin elle y existe encore représentée par ce qu'on nomme la vision quantitative, par les phosphènes et par un champ visuel complet, sensible au vif éclairage d'une lampe

Digitized by Google

promenée dans tous les sens à 50 centimètres du visage et dans une chambre obscure.

Il n'existe ni rougeur, ni douleur, ni tuméfaction de l'œil ni des annexes. Je crois donc qu'un traumatisme léger n'aura pas pour effet d'exciter une inflammation dangereuse. D'un autre côté, cette réduction du bulbe et l'aplatissement de sa partie la plus antérieure me font présumer qu'il n'y a plus ni chambre, ni cristallin; que l'iris est atrophié et qu'il n'y aura tout au plus que quelques exsudations devant le corps vitré.

En conséquence, je crois que je puis tenter, sur le moignon gauche, l'effet d'une trépanation, sans mauvaise chance aucune pour cette dame infirme. Je lui en fais la proposition; elle accepte et je l'opère séante tenante.

Je saisis le moignon avec une pince fixe à mors acérés par son centre même, c'est-à-dire par le point le plus épais de la cicatrice assise sur l'iris atrophié, et, avec un couteau ordinaire à cataracte, je fais autour des mors une incision en rond pénétrant tout le tissu; ce qui me donne une rondelle du diamètre de 2 millimètres environ.

Aucune gouttelette d'humeur aqueuse n'est sortie, mais bien un peu d'humeur filante à peine louche qui ne peut être que du corps vitré. Le trou que j'ai créé me permet d'apercevoir l'intérieur de l'œil qui est noir.

La dame s'exclame aussitôt avec un cri et un air très-accentués de joie; elle dit qu'elle voit des objets. Elle distingue, à trois pas devant elle, la personne qui l'a amenée; elle compte mes doigts très-délibérément à 50 centimètres et elle dépeint exactement la disposition et la teinte de ma moustache et de ma mouche.

J'avoue que je ne compte pas voir cette ouverture persister avec les qualités qu'elle a acquises et démontrées, c'est-à-dire avec la conservation des perceptions qualitatives actuelles. Je fonde cette présomption sur les motifs suivants :

1° Que la perte de substance s'oblitérera peu à peu par rapprochement et froncement des bords;

2° Que si elle ne s'oblitère pas ainsi, ce sera par l'épanchement et l'organisation d'une exsudation qui reproduira la rondelle enlevée;

Digitized by Google

3° Que même si cette ouverture persiste avec une membrane d'occlusion fine et transparente, il pourra néanmoins arriver que le corps vitré se trouble derrière elle.

Dans la crainte que l'occlusion et la contention par un bandage amassent des exsudations dans l'ouverture, je laisse l'œil libre et simplement abrité sous un linge flottant.

Le 17 septembre, l'opérée a presque complètement perdu la quantité de vision récupérée l'avant-veille ; elle voit le jour plus brillant qu'auparavant, mais elle ne distingue plus rien ni autour, ni très-près d'elle. Elle a la conjonctive un peu injectée ; le pourtour de la trépanation l'est également. L'ouverture a conservé ses dimensions, mais est occupée par une pellicule qui soutient un bouchon d'humeur vitrée fermant l'orifice postérieur. Cette humeur est sensiblement terne et rougeâtre. Il me semble qu'il s'est fait là une exsudation grisâtre et légèrement striée de sang aux dépens de la face postérieure de la cicatrice qui est sans doute plus vasculaire que l'antérieure et aux dépens des lèvres du canal obtenu par l'opération. C'est évidemment elle qui oppose un obstacle au passage de rayons lumineux vers le fond de l'œil. Aucun verre n'améliore la vision.

Voici donc un accident prévu qui est la formation d'une humeur opaque, constituée tout à la fois par des globules sanguins et des stries fibrineuses, s'interposant, dans la fenêtre, entre les objets extérieurs et la rétine.

Le 19. Le bouchon qui occupait la fenêtre artificielle s'est rétracté, aplati, densifié et opacifié tout en même temps ; une membrane le recouvre à l'orifice antérieur du canal de trépanation. La surface du moignon est rouge et le pourtour de l'ouverture est en lèvres rondes, un peu bouffies et vivement injectées. Avec une aiguille à cataracte je perce le bouchon ; je sens une résistance notable et je n'arrive qu'avec effort dans l'intérieur de l'œil. Je tâche d'amener du corps vitré dans la fenêtre ; mais je n'y réussis pas, tant les humeurs situées derrière elle sont opaques et probablement en voie d'organisation fibroïde.

Le 23. Les bords se sont rapprochés par la rétraction de la membrane et du bouchon. Ce plasma va devenir un véritable tissu cicatriciel qui remplacera la rondelle enlevée.

Digitized by Google

Je ressaisis un point du canal avec la même pince et j'enlève de nouveau, avec le couteau de M. de Graefe, un feston marginal, de manière à restaurer l'orifice tel qu'il était auparavant. J'y réussis, et même j'obtiens une ouverture plus grande que la première fois ; mais je n'y vois plus arriver de corps vitré ; c'est même en vain que je pénètre dans le bulbe et que je fends en tous sens les exsudats postérieurs formés à la suite d'une injection vasculaire et plasmatique analogue à celle qui a été vue en avant et plus proliférante. Je ne réussis pas à ramener de l'humeur vitrée dans l'orifice, et je suis dès lors persuadé que je n'obtiendrai par aucun moyen de vaincre cette disposition du canal artificiel et de la face postérieure de la cicatrice à remplacer indéfiniment, par des exsudats très-organisables, les pertes de substances créées pour obtenir et conserver une ouverture.

Dans les dernières visites que j'ai faites, 3 jours et 6 jours après cette seconde tentative, j'ai constaté que l'injection de la marge du canal et de la face postérieure répandait le même plasma, d'abord rougeâtre, puis grisâtre, destiné à se constituer en tissu cicatriciel dense et blanc. J'ai constaté, de plus, que le moignon s'était rapetissé très-sensiblement. Cette double circonstance m'arrêta au sujet de toute tentative nouvelle.

Si l'ouverture ne s'était fermée que par suite d'un froncement et d'une agglutination immédiate des lèvres de ma plaie ronde, je m'y serais opposé en interposant un corps étranger, un petit bouton de chemise en gutta-percha, par exemple. Deux ou quatre fentes partant de l'orifice en rayons divergents m'auraient permis d'introduire facilement ce bouton, et leur cicatrisation l'aurait maintenu en place d'une manière très-solide. Je me proposais même de trouer ce bouton et d'adapter à ce trou un verre qui se serait opposé à la sortie des humeurs et aurait laissé passer les rayons lumineux. Mais ce beau plan d'action a été et sera le plus souvent, sinon toujours, rendu irréalisable à cause des exsudations qui se forment et bouchent les trous malgré tous les efforts.

Ainsi donc, quoique l'iris atrophié et le cristallin absent n'apportassent aucune gêne à l'opération, nous avons eu un insuccès complet et définitif. Nous sommes disposé à croire

Digitized by Google

qu'il en sera toujours ainsi dans les cas analogues. De sorte que l'heureuse présomption que l'on a théoriquement attachée à ces cas spéciaux doit s'évanouir.

L'idée générale de la trépanation de l'œil entraîne avec elle l'idée de la réaliser dans plusieurs points. Je ne pense pas que l'on soit toujours condamné à la faire en avant. Aussi la pensée m'est venue de la faire sur le côté. C'est pour cela que j'ai donné à mon observation le titre de trépanation médiane antérieure, pour la distinguer d'une autre que l'on pourra peut-être faire sur le côté, c'est-à-dire sur la sclérotique, et qui s'appellerait trépanation latérale. Ainsi il y a des cas où le bulbe très-dévié présente sa sclérotique en avant; d'autres où un point donné du segment sclérotical antérieur serait plus en rapport avec un compartiment de la rétine resté impressionable; d'autres enfin, beaucoup plus nombreux, où l'on reculerait devant le traumatisme nécessaire pour arracher de l'iris, des exsudations et enfin le cristallin ou sa capsule seule, afin d'ouvrir une voie aux rayons lumineux. Eh bien! dans les cas de ce genre, on fera peut-être bien d'essayer de pratiquer et d'entretenir une ouverture sur un point de la sclérotique antérieure. Mais, par rapport au pôle antérieur de l'œil, ce serait une trépanation latérale.

Cette observation nous montre donc que les bulbes réduits à l'état de moignon, à peu près privés d'iris et exempts de cristallin, présentant l'unique ressource d'ouvrir une fenêtre sur le corps vitré, se prêtent volontiers à l'opération, mais ne s'accommodent pas de bons résultats consécutifs à cette opération, à cause de l'abondance et de l'organisation immédiate et récidivée d'exsudations provenant de la face postérieure ou irienne de la membrane trépanée et du pourtour du trou effectué.

Il reste à voir si le même inconvénient se présentera lorsqu'on attaquera ces moignons par un point de la sclérotique.

Enfin cette observation démontre qu'au point de vue de la trépanation il est essentiel de faire une distinction tranchée entre les bulbes et les moignons; j'entends par bulbes les cas où la cornée sera leucomateuse et où l'iris, la chambre postérieure pour le moins et le cristallin seront encore en place, et par moignons, les cas analogues au mien. On pourra donc inti-

Digitized by Google

tuler l'opération : trépanation du bulbe, ou trépanation du moignon et, en outre, distinguer la trépanation médiane de la latérale.

Il me paraît que si l'opération doit réussir quelquefois, ce sera de préférence lorsqu'une sortie intermittente d'humeur aqueuse pourra empêcher et la formation d'exsudations obstruantes et l'occlusion de la fenêtre par rapprochement de ses bords. Mais le succès récompensera bien rarement les efforts et se bornera à la récupération le plus souvent temporaire de perceptions très-limitées. Que l'on songe, en effet, que bulbes ou moignons à trépaner ont été la proie d'accidents très-aigus et conservent une impressionnabilité vive, une disposition à des retours d'accidents ou même des irritations chroniques, que le traumatisme peut retourner à l'état aigu, ou qui, par leur nature même, aboutissent presque toujours à des altérations plus complètes et à l'abolition totale de la fonction visuelle.

La trépanation ne serait donc pas une opération que l'on pourrait offrir aux praticiens et aux malades comme une ressource satisfaisante contre des lésions jusqu'à présent incurables. Il est plus probable qu'elle ira rejoindre aux oubliettes le déplacement de la pupille, la synéchotomie, la transplantation de greffes palpébrales, celle d'une cornée animale, la névrotomie, le tatouage et autres inventions avortées ou destinées à l'avortement, avec lesquelles on commence toujours par faire trop de bruit.

A M. LE Dr HAIRION

AU SUJET DE SON ANALYSE DE L'OUVRAGE INTITULÉ :

OPHTHALMIE D'ALGÉRIE ;

Par le Dr Cuignet, de Lille.

Très-honoré confrère,

Je vous demande la permission de répondre quelques mots, non pas à l'appréciation, mais à la critique que vous avez faite

Digitized by Google

de mon ouvrage sur l'ophthalmie d'Algérie, dans les *Annales d'Oculistique*.

Il importe peu que la division de mon travail en deux volumes vous ait paru inopportune en ce qu'elle m'a contraint à des répétitions ; il suffirait que j'y fusse obligé par la nature même du public auquel je m'adressais pour ne pas tenir un compte sérieux de cet inconvénient.

Il importe également peu que vous ayez considéré le très-long chapitre des complications comme un hors-d'œuvre. Sans faire attention que je voulais offrir aux médecins d'Algérie un code aussi complet qne possible dans lequel ils trouveraient, sans être forcés de changer de livre et de se pourvoir d'une bibliothèque exubérante, toutes les indications scientifiques et pratiques qui leur sont nécessaires à chaque instant pour la connaissance et le traitement de l'ophthalmie à toutes ses périodes, avec toutes ses complications et ses suites.

Enfin, quoique ma personnalité ne soit point en jeu, très-honoré confrère, je ne puis cependant m'empêcher de ressentir et d'observer que l'esprit dans lequel vous avez présenté votre compte-rendu n'est pas précisément charitable et que, très-assaillant sur des points de théorie, vous vous soyez montré silencieux sur tout ce qu'il y a de véritablement pratique et clinique dans mon travail, et que même vous ayez refusé à l'auteur le plus léger appoint d'un encouragement à mieux faire une autre fois.

Vous dites quelque part, avec un petit ton, que certains points de mon ouvrage ne sont pas à la hauteur de nos connaissances en ophthalmologie; mais vous passez outre sans me déclarer de quoi il s'agit, ni sans me prouver que je sois si en arrière. Serait-ce au sujet de mes opinions sur le strabisme convergent?

Mon Dieu! notre éminent confrère Donders n'est point à l'abri de toute erreur ou du moins de toute contestation possible, et je persiste à croire que j'ai raison contre lui; du moins vous ne me prouvez nullement le contraire.

Vous ne soufflez mot de mes études microscopiques de la granulation à toutes ses périodes.

Digitized by Google

Ni de l'influence considérable de la granulite sur la marche des autres affections de l'œil.

Rien de la pathogénie du strabisme convergent, suite des taches de la cornée.

Pas plus de mes observations à propos de l'opération de l'entropion par le procédé Artl-de-Graefe.

Ni de la dilatation des voies lacrymales sans division préalable du canalicule.

Vous laissez passer mon étude originale de la naissance et du développement de l'ophthalmie granuleuse parmi nos colons algériens et de ses rapports de filiation intime avec celle de Malte, des Baléares, de la basse Italie et de l'Espagne, ce qui est le point capital de l'historique de l'ophthlamie granuleuse en Algérie.

Vous passez sous silence mes idées sur les épidémies purulentes, sur l'absence d'endémie algérienne, sur le diagnostic entre cette ophthalmie et les abcès idiopathiques de la cornée. Inutile d'insister sur ces détails.

Mais je ne puis laisser sans réponse l'accusation que vous soutenez contre moi d'avoir confondu l'ophthalmie indigène avec la granuleuse, ou réciproquement, en ajoutant que mes raisons ne sont pas scientifiques.

Ce qui revient à dire que, selon vous, les indigènes n'ont point de granulations, mais une ophthalmie innominée.

Je n'ai affirmé et développé la thèse contraire dans aucun endroit spécial de mon travail ; mais elle l'est dans différentes parties de l'ouvrage, reprenons-la donc en particulier.

Et d'abord permettez moi de rappeler vos raisons contraires. Elles sont deux principales : la première, que M. Furnari a nié la granulation indigène, la seconde que l'ophthalmie indigène est tout autre que la granuleuse. Il est vrai que vous ne savez et que vous ne dites pas quelle elle est, ce qui est médiocrement scientifique.

Ainsi donc, vous m'opposez d'abord M. Furnari ; je suis très-aise que vous me fournissiez une occasion de m'expliquer encore à son sujet.

Cet honoré confrère m'a bien étonné et même il m'étonne

Digitized by Google

encore. Il n'a trouvé de granulations ni parmi les indigènes, ni même parmi les colons, et il a vu partout et à foison des affections catarrhales.

Je me suis bien souvent demandé où et comment il a vu cela, comment la pathologie oculaire de son temps, de 1840 à 1850, a pu changer si vite et si complètement du mien, de 1864 à 1870.

D'anciens confrères m'ont bien dit qu'ils l'avaient vu passer, n'y regardant pas de très-près, ayant jugé et décidé d'avance. Mais laissons ces raisons peu scientifques.

Ne tenons même aucun compte de l'autorité plus grande que mes camarades d'Algérie et moi nous pouvons avoir devant un aréopage, non-seulement par le nombre, mais encore par la plus longue durée du séjour dans le pays, par la multiplicité des observations, que nous avons pu y faire en tout temps, en tous lieux, sur toutes les races indigènes et étrangères. A ce point de vue M. Furnari serait évidemment écrasé par la masse des témoignages opposés.

Vous le seriez également, très-honoré confrère, vous qui n'avez vu que quatre colons et un Arabe à Montpellier, et qui préférez scientifiquement deux témoignages à des centaines.

Je suis disposé à croire que M. Furnari n'a pas trouvé de granulations chez nos colons français à l'époque où il a visité quelques-unes de nos contrées agricoles. J'ai moi-même eu soin de déclarer que je n'en avais pas trouvé non plus de ce côté-là. Mais il n'en était pas de même des colons étrangers, Espagnols, Mahonnais, Italiens et Maltais, et surtout, il n'en était pas de même des Arabes.

Les immigrants méditerranéens se sont de suite mêlés à nous, Français, et nous ont contaminés. Mais les Arabes, restés isolés, n'ont rien pu gagner par cette voie et ils ne nous montrent qu'une maladie ancienne, immémoriale, historiquement et cliniquement parlant.

J'ai parcouru toute la province d'Oran et une partie de celle d'Alger ; j'ai reçu des communications de mes collègues des différents postes, recueilli ou lu des rapports adressés au gouvernement central et émanant de confrères exerçant dans les

Digitized by Google

localités les plus éloignées. Mieux que cela, j'ai visité et fouillé, grâce au concours des autorités, des villages entiers d'Arabes, et de Kabyles. J'ai examiné, avec le soin de retourner leurs paupières, les douze cents enfants indigènes recueillis en 1868 et 1869, par l'archevèque d'Alger, enfants provenant de toutes les parties habitées par des Arabes et des Kabyles.

Eh bien ! j'ai constaté la présence des granulations les plus évidentes dans la proportion de moitié environ de tous ces enfants. J'ai vu des vieillards atteints de ces vieux trachomes, de ces cachexies granuleuses que vous connaissez et qui, chez beaucoup, se reportent à leur enfance même. A coup sûr, ni les unes, ni les autres, n'avaient reçu le mal de nous; car ils ne communiquent guère qu'avec nos soldats, qui sont tous intacts; encore est-ce à coups de fusil. A moins d'admettre l'infection, à distance, du chassepot.

Et je ne pense pas que je me sois trompé, ni que nous tous, médecins militaires et civils d'Algérie, nous ayons pu nous méprendre sur la réalité de ces granulites si reconnaissables par elles-mêmes, par leur marche, en un mot par tous leurs caractères spéciaux.

Ces caractères vous avez bien voulu les accepter pour les colons ; vous déclarez qu'aux traits dont leurs maux d'yeux sont dépeints dans mon livre, c'est bien de la granulite. Eh ! je n'aurais pu, cher confrère, que me répéter, pour vous dépeindre l'état des yeux granuleux d'une multitude d'Arabes.

Nous nous serions trompés parce que M. Furnari n'a pas vu comme nous et parce que votre indigène de Montpellier n'était pas granuleux ? Avouez que cette présomption ne suffit pas. Et pourquoi n'y aurait-il pas, chez les indigènes, une affection granuleuse ancienne comme en Egypte, comme en Grèce ? Je ne parle pas des indigènes de la tente, bien entendu, car la maladie granuleuse n'est pas répandue chez eux; mais je parle des indigènes qui habitent des maisons, qui vivent dans un rapprochement de tous les instants, se lavant à la même écuelle, avec le même chiffon, se frottant avec le pan du burnous paternel ou du haïck de la mère, ayant mille occasions d'attouchements, vivant au sein d'inombrables mouches. Pourquoi vou-

Digitized by Google

driez-vous, en outre, que leurs souvenirs, leurs dictons fussent inexacts, leurs pratiques médicales insignifiantes, surtout en présence de la réalité positivement et mille fois constatée?

M. Furnari se tire d'affaire en invoquant une conjonctivite catarrhale problématique et même une ophthalmie qu'il ne décrit pas, que vous ne décrirez pas plus, cher confrère, et qui serait commune aux habitants de toute l'Afrique du Nord et du Sud, de l'Est et de l'Ouest, y compris le centre que nous ne connaissons pas.

Où et quand donc M. Furnari a-t-il pu voir tant de conjonctivites catarrhales? S'il y en a tant d'anciennes, il faut bien qu'il y en ait beaucoup d'aiguës. Or, il n'y a rien de moins commun, en Algérie, que la catarrhale aiguë, si rare que je n'en ai pas compté plus de 50 cas sur 10,000 malades. La statistique des hôpitaux militaires n'en offre également que peu d'exemples. Et encore, que de cas de catarrhe granuleux chez des gendarmes ou des douaniers, d'ophthalmie vésiculeuse ou pustuleuse, de fluxions lacrymales, même d'iritis consignés au titre de conjonctivite. En passant, M. Furnari n'a pas vu les granulations et il a cru voir autre chose; moi j'ai vu les granulations et peu l'autre chose.

Mais, entendons-nous bien, très-honoré confrère. Je suis loin de dire cette monstruosité qu'il n'y ait pas en Algérie d'autre ophthalmie que la granuleuse. Oui, il y en a d'autres ; mais elles sont rares, si bien que j'ai écrit dans mon livre que, n'était la granulite, l'Algérie serait très-peu éprouvée, moins que la France et le reste de l'Europe, par les maux d'yeux de toutes sortes.

Si vous le permettez je vais vous dire à mon tour ce que c'est que l'ophthalmie que vous appelez indigène et que vous dites ne pas connaître mieux que M. Furnari.

C'est une réunion de toutes les autres ophthalmies, non compris la granuleuse : c'est l'ophthalmie lacrymale, la pustuleuse, la blennorrhagique, la vaginale, la varioleuse et la rubéoleuse : c'est la blépharite et la blépharo-adénite constitutionnelle. enez pour certain qu'il en est de même au Sénégal, au Congo dans l'intérieur de l'Afrique.

Digitized by Google

Je répète encore que la véritable ophthalmie des colons et des Arabes des ksours du Sud et des villages, c'est la granuleuse et qu'elle existe chez les indigènes de temps immémorial. D'après cela, ai-je, comme vous l'affirmez, méconnu la prétendue maladie indigène?

Puis, cher confrère, vous faites le procès à mes opinions sur l'origine des granulations, lorsque je les fais dériver primitivement de l'ophthalmie des nouveau-nés et de l'ophthalmie blen norrhagique. Vous, vous prétendez que ni l'une ni l'autre n'engendrent jamais la granulite ; que ce que j'ai pris pour telle n'est pas autre chose qu'une conjonctivite papillaire et, enfin, que la granulation est une néoplasie qui vient on ne sait d'où, comme le cancer par exemple.

Permettez-moi de ne pas beaucoup vous contrarier sur cette idée de néoplasie et sur celle de la papillarite. Il suffira bien, j'imagine, que je vous prouve que la granulation naît fréquemment dans le cours de l'ophthalmie blennorrhagique et presque toujours dans celui de l'ophthalmie néo-natarum, pour repousser vos critiques.

Je donne mes soins depuis trois semaines à un jeune enfant de 5 semaines qui a été pris, vers le quatrième ou cinquième jour de sa naissance, d'une conjonctivite subaiguë, avec jetage épais, collant, plâtreux qui a enfin décidé les parents à consulter. J'ai rencontré les granulations les plus caractéristiques, confluentes, jeunes bien entendu, et qu'il m'a fallu attaquer avec les badigeonnages à la solution concentrée de nitrate d'argent, pour obtenir peu à peu et la régression de l'état inflammatoire et celle de la granulite.

Il m'est venu hier un enfant de 8 jours, atteint depuis le troisième ou quatrième jour après sa naissance, d'une conjonctivite progressive, actuellement arrivée à un état suraigu. Après avoir retourné et nettoyé les paupières, j'ai reconnu sur leur face muqueuse cet aspect des granulations en voie de surgir, en saillies adoucies, d'un rouge sombre. Il n'y a qu'à les laisser et elles seront, dans quelques semaines, à l'état de trachome, ainsi que cela s'observe je dirais volontiers toujours.

J'ai dans mon service de l'hôpital un cas de granulite consé-

Digitized by Google

cutive à l'ophthalmie blennorrhagique. C'est un militaire évacué de Douai pour être réformé ici. Il a été pris, il y a cinq mois, d'une ophthalmie purulente double pendant le cours d'une blennorrhagie. La cornée gauche s'est ouverte. On n'a pas songé à traiter les suites de cette violente inflammation et ce malade offre maintenant un double trachome, plus prononcé et indubitable à gauche, à cause de l'état de malaise entretenu par les accidents de hernie de l'iris.

Je viens de recevoir la visite d'un nommé Montbel, âgé de 23 ans, ex-militaire au 3e régiment d'artillerie belge, soigné et réformé à Gand pour un staphylôme de tout l'iris du côté droit consécutif à un abcès généralisé de la cornée survenu dans le cours d'une ophthalmie purulente contractée il y a neuf mois et provenant, aurait dit le médecin, de ce que ce militaire se serait frotté avec la serviette d'un vénérien voisin. Il porte, avec ce staphylôme, un trachome granuleux qui maintient l'œil et le straphylôme dans un état d'irritation permanente.

Eh bien ! cher confrère ; ces granulations-là sont contagieuses et elles se communiquent de l'un à l'autre quand les circonstances sont favorables pour leur propagation par voie immédiate.

Enfin, vous me reprochez de méconnaître l'infection et, par suite, de ne pas tenir mes conseils prophylactiques et curatifs à la hauteur des conditions de propagation et de traitement du mal. Vous proclamez que le pus de l'ophthalmie est non-seulement contagieux, mais encore miasmatique et que même la granulation dite latente possède la qualité infectieuse et se propage comme les miasmes.

Il y a déjà quelque temps, cher confrère, que l'on ne croit plus que la vérole soit miasmatique. Eh bien, on a un peu changé tout cela, avec le temps, pour la granulation aussi, et les plus récents observateurs et écrivains ne parlent plus que de la contagion.

D'autre part, malgré le nombre et la variété infinis de circonstances que l'on observe tous les jours et depuis longtemps, on n'a jamais pu rencontrer, ni administrer la preuve directe de l'infection, ni par hasard, ni par la clinique, ni par l'expéri-

Digitized by Google

mentation. La présence reconnue dans l'air de globules purulents ne serait qu'un témoignage en faveur de la contagion. Les quelques faits dans lesquels on n'a pu saisir le moment et le comment de la contagion sont exceptionnels et analogues aux mêmes faits de l'histoire de la syphilis. La présomption de la disparition du mal à l'aide de moyens désinfectants s'applique tout aussi bien et même mieux à la contagion seule, car ces mesures ont pour résultat de nettoyer tous les objets qui entourent et sont des agents de contagion. Vous n'indiquez et l'on ne connaît aucun agent désinfectant qui neutralise et abolisse la propriété contagieuse du pus; à plus forte raison aucun qui supprime l'agent infectieux. Si l'infection existait, les voisins des malades, les infirmiers et médecins seraient atteints dans une proportion énorme; on surprendrait très-souvent, comme pour la variole, le typhus, des cas de communication du mal à distance. Si elle existait on ne verrait pas constamment cette régularité et cet ordre qui est la règle des maladies. Ici c'est un enfant qui est pris le premier, le plus souvent; puis ses frères et sœurs, s'il couche avec eux; sinon c'est la mère; en dernier lieu le père. Pour les yeux c'est de préférence le droit qui s'attaque le premier. L'infection ne procéderait pas ainsi dans ces cas particuliers. Historiquement et dans le cas plus général de la marche, du progrès de la granulite et de l'ophthalmie purulente c'est la contagion et non l'infection qui est la loi. Enfin, l'idée de l'infection ne séduit par les esprits positifs et, jusqu'à preuve du contraire, il faudra la reléguer dans les obscurités extra-scientifiques.

Il serait tout à fait inutile de désinfecter, au point de vue du miasme granuleux, nos casernes qui ne contiennent aucun malade de cette espèce. Quant à désinfecter les locaux des colons et des arabes, à ce même point de vue, ce serait chose impossible. C'est déjà beaucoup que de leur demander et ce serait suffisant qu'ils comprissent bien les modes et les effets de la contagion et qu'ils suivissent les précautions recommandées pour s'en préserver.

Ainsi donc j'ai tâché de rétablir les trois points principalement contestés par vous, à savoir l'identité de la maladie gra-

Digitized by Google

nuleuse chez les indigènes et chez les colons ; en second lieu la formation spontanée des granulations dans les ophthalmies purulentes de toute nature et, troisièmement la non-réalité du caractère infectieux de la granulite et des états aigus qui la précèdent ou l'accompagnent.

Je ne suivrai pas cette discussion sur un terrain plus personnel et terminerai, très-honoré confrère, en vous conviant, à mon tour, à observer de nouveau et à réfléchir, mais en n'espérant pas que j'aurai réussi à changer vos convictions qui sont par trop anciennes et qui auraient déjà subi, si votre conversion avait dû arriver, l'effet d'une observation plus indépendante et de la pression exercée par l'opinion des autres.

Dr Cuignet.

SIX CALCULS

EXTRAITS D'UN CANALICULE LACRYMAL

Par le Dr Bugier (de Villeneuve-sur-Lot).

Le diagnostic des calculs lacrymaux situés dans les canalicules lacrymaux n'est pas toujours facile, d'abord parce qu'on a rarement l'occasion de rencontrer ces altérations, et ensuite parce que la tumeur est tellement petite qu'on ne peut ni par la palpation ni par aucun autre moyen la reconnaître. C'est pourquoi je saisis l'occasion qui se présente pour publier une observation de calculs lacrymaux que j'ai eu l'occasion de soigner.

Heureux de soumettre à l'appréciation du public médical un fait assez rare pour que les auteurs classiques le mentionnent sans aucun détail, je m'abstiendrai de toute réflexion personnelle.

Mme D..., âgée de 40 ans, demeurant à Villeneuve-sur-Lot, où elle exerce la profession de maîtresse d'hôtel, se présente à ma consultation le 27 mai 1873, portant à l'œil gauche une tumeur dont elle voulait absolument être débarrassée.

La malade me dit que l'apparition de la grosseur, et par conséquent le début de ses souffrances, remontaient à plus d'un

Digitized by Google

an. Les troubles fonctionnels ont augmenté à proportion que la tuméfaction a pris un plus grand développement.

Les nombreux traitements prescrits jusqu'à ce jour par divers médecins sont restés absolument inefficaces.

Examen de l'œil : *Signes physiques.*

La tumeur située à la partie interne du bord libre de la paupière inférieure de l'œil gauche, présentait une saillie globuleuse assez dure, rénitente, du volume d'un très-gros haricot.

Assez mal limitée en dedans du côté de la racine du nez, mais ne dépassant pas en dehors la saillie du tubercule lacrymal, son plus grand diamètre était parallèle à la direction du canalicule du même nom.

Tout à fait isolée de la caroncule lacrymale, qu'elle recouvrait et au devant de laquelle elle glissait, la tuméfaction se déplaçant en masse dans les mouvements imprimés à la paupière, paraissait tout entière comprise dans l'épaisseur du voile palpébral dont elle déformait le bord libre.

La peau de la paupière, intimément unie par sa face profonde à la tumeur, ne présentait extérieurement aucune trace d'altération, si ce n'est un léger amincissement.

La muqueuse au contraire, généralement rouge comme dans la conjonctivite catarrhale, était surtout injectée au niveau des deux angles de l'orbite, et présentait une multitude de villosités : par places même, au niveau de la caroncule et du cul-de-sac oculo-palpébral inférieur, on pouvait constater de légères exulcérations.

Les bords libres des deux paupières portaient dans toute leur étendue des traces de blépharite glandulo-ciliaire avec sécrétion exagérée. Les cils étaient collés tous les matins.

La paupière inférieure, déviée en dehors, présentait une tendance très-marquée à l'ectropion.

Le point lacrymal voisin de la tumeur présentait un orifice agrandi d'aspect fongueux.

La région du sac paraissait d'ailleurs saine et indépendante de la grosseur ; la pression à son niveau ne déterminait aucune douleur.

Troubles fonctionnels. — Mme D.... accusait une sensibilité

Digitized by Google

exagérée de l'œil gauche aux influences extérieures, des sensations fréquentes de picotements douloureux, parfois même de gravier. L'impression de la lumière, surtout de la lumière artificielle, était très-péniblement supportée.

La malade, forcée par la nature de ses occupations de passer une portion de sa journée à proximité d'un foyer ardent, avait été obligée de renoncer entièrement à ses travaux habituels.

Peu de douleur spontanée, ou à la pression, dans la tumeur. Une légère compression de la portion tuméfiée faisait sourdre, par le point lacrymal inférieur dévié, une gouttelette d'un liquide trouble contenant en suspension quelques petits grumeaux blancs opaques.

Cathétérisme. — Une sonde de Bowman n° 2, à bout olivaire, pénétra très-facilement par le point lacrymal inférieur ; mais, immédiatement après avoir dépassé la courte portion verticale, je fus étonné, en inclinant la sonde pour explorer la portion horizontale du trajet, de la facilité avec laquelle l'extrémité engagée se mouvait dans une espèce de dilatation artificielle, qui paraissait tenir la place du canal normal.

C'est en vain, toutefois, qu'à plusieurs reprises, j'essayai de pénétrer avec l'instrument jusque dans le sac ; la sonde venait toujours se heurter contre un obstacle infranchissable. Au contraire, une injection exploratrice d'eau tiède, faite par la même voie, pénétra en majeure partie dans le canal nasal et dans l'arrière-gorge.

Il importe de noter que le canal lacrymal supérieur, tout à fait libre, me permit de conduire ma sonde jusque dans le sac, qui me parut tout à fait sain.

Dès lors, j'eus recours à une grosse sonde olivaire n° 6, qui me permit, sans provoquer de douleur et sans danger de faire de fausses routes, d'explorer dans tous les sens la cavité anormale creusée au centre de la tumeur. J'acquis par ce moyen la certitude que j'avais affaire à une dilatation pathologique du conduit normalement traversé par les larmes ; je tâchai dès lors de me rendre un compte exact de l'épaisseur et de la consistance de ses parois, et surtout de m'éclairer sur la nature des obstacles qui m'empêchaient de pousser plus avant le cathétérisme.

Digitized by Google

C'est pendant cet examen, à la suite des impressions diverses transmises par la sonde, d'après mes sensations tantôt de frottements rudes, tantôt de déplacements d'obstacles, que j'arrivai à poser le diagnostic de *corps étrangers multiples, contenus dans une dilatation artificielle du canalicule lacrymal inférieur, dont les parois épaissies et distendues constituaient la tuméfaction qu'il s'agissait de faire disparaître.*

Il m'était en outre démontré que l'ampoule pathologique s'était développée exclusivement sur la portion de la voie lacrymale inférieure, comprise entre la base du tubercule lacrymal et le point où les canalicules lacrymaux se réunissent.

En conséquence, je déclarai séance tenante à la malade qu'une opération très-simple la débarrasserait complètement : je lui laissai le choix du jour.

C'est le 27 juin que je fis, avec le couteau de Weber, l'incision méthodique du canal lacrymal inférieur dilaté, en dirigeant le tranchant de l'instrument du côté de la conjonctive oculaire.

La paroi vascularisée et épaissie présenta une certaine résistance à la section, et donna un peu de sang.

En même temps, deux petites masses brunes, lenticulaires, à arêtes mousses, présentant une assez grande dureté, vinrent faire saillie à travers les lèvres de la plaie.

Une pression légère suffit à déterminer la sortie de deux autres petites lentilles semblables ; m'aidant enfin de la sonde, comme levier, je parvins à chasser au dehors un cinquième de fragments plus gros que les précédents.

J'abandonnai alors la malade, n'instituant aucun traitement, si ce n'est l'application de compresses d'eau fraîche.

Je dois ajouter que l'exploration minutieuse faite le lendemain me permit d'extraire encore une sixième petite concrétion, après quoi la poche me parut entièrement nettoyée.

Je recueillis soigneusement ces six petites concrétions pierreuses, me proposant de les faire analyser avec soin ; mais un concours de circonstances que je déplore ne m'a pas permis de réaliser mes projets : ces productions pathologiques se sont égarées, à mon grand regret.

Digitized by Google

L'opération pratiquée eut les suites les plus simples. L'amélioration ne se fit pas attendre. La rougeur oculo-conjonctivale diminua de jour en jour ; les troubles fonctionnels cessèrent en même temps.

Dès le quinzième jour après l'incision, toute trace de la tumeur avait disparu. La paupière inférieure fortement déjetée en dehors avait repris sa position normale. La voie lacrymale inférieure était devenue perméable et restait libre.

Enfin, j'ai pu constater, dès le 20 juillet 1873, que Mme D.... était complètement guérie, et que la malade avait pu reprendre sans la moindre fatigue l'exercice journalier de sa profession.

Les faits de ce genre ne sont pas très-fréquents, et la science n'en possède que quelques faits de ce genre :

Je pensais qu'il ne serait pas superflu de compléter cette publication, en reproduisant *ici textuellement* une observation du même genre que j'ai rencontrée dans une publication intitulée : Clinique ophthalmologique du Dr Terson, à Toulouse, sous le titre de : *Cinq calculs renfermés dans le conduit lacrymo-supérieur, simulant une tumeur de mauvaise nature.*

Une femme âgée de 72 ans, demeurant à Toulouse, se présenta à ma clinique dans le mois de février 1872, portant une tumeur à peu près du volume d'une noix, située à la partie interne et supérieure de la paupière et de l'orbite du côté droit.

Dans sa portion la plus gonflée, la paupière était renversée en dehors, et il existait dans cette région de petites fongosités, saignantes en tous points, semblables aux bourgeons charnus des plaies. Le point lacrymal supérieur était un peu plus ouvert qu'à l'ordinaire, et en pressant dans la région du conduit lacrymal, il donnait issue à un peu de suppuration.

L'aspect de cette tumeur faisait venir immédiatement à l'esprit l'idée d'une tumeur de mauvaise nature envahissant peu à peu l'orbite ; le début du mal datait de plus d'un année, au dire de la malade.

La région du sac lacrymal paraissait saine ; il n'y avait pas, de ce côté, le moindre gonflement. Voulant me rendre bien de ce qui pouvait exister dans le conduit d'où sortait la

Digitized by Google

suppuration, j'agrandis le point lacrymal d'un coup de ciseaux, et j'introduisis un stylet.

Je sentis un corps dur assez près de l'entrée et songeai aussitôt à un corps étranger. Une pince à curettes, engagée plusieurs fois, ramena successivement quatre calculs, chacun plus gros qu'une lentille, qui se laissaient écraser si on les pressait très-fortement entre les doigts.

Le lendemain, j'en retirai un cinquième qui était tellement engorgé au fond du conduit que je n'avais pu le retirer à la première séance. J'essayai alors de descendre dans le sac, mais je ne pus y parvenir, l'inflammation prolongée ayant, sans doute, oblitéré l'orifice du conduit dans le sac lacrymal ; la sonde ne donnait plus d'ailleurs, la sensation de la résistance particulière éprouvée le premier jour.

La tumeur volumineuse qui existait a disparu dans l'espace de trois à quatre semaines environ ; je n'ai fait suivre l'extraction de ces calculs d'aucun autre traitement. Au bout de trois mois, j'ai perdu de vue la malade, quoiqu'elle m'eût bien promis de revenir de temps en temps pour faire sonder cette carrière d'un nouveau genre.

NOTE

Sur un cas d'hémorrhagie méningée, avec attaques successives, — convulsions, — paralysie du moteur oculaire commun du côté droit, — compression de ce nerf au niveau de son point d'émergence par un caillot, — dégénérescence du nerf, — altération des muscles de l'orbite ;

Par le Dr H. Chouppe, interne des hôpitaux.

Il est rare à la suite des hémorrhagies méningées de trouver des altérations des nerfs crâniens, plus rare encore peut-être de voir l'altération poussée au point de produire des lésions du côté des muscles innervés. En présence de cette pénurie de renseignements, il ne me semble pas sans intérêt de faire con-

Digitized by Google

naître le fait suivant qui se rapporte autant à la pathologie oculaire, puisqu'il s'agit d'une paralysie limitée à certains muscles moteurs de l'œil, qu'à la physiologie pathologique générale. On me pardonnera d'entrer dans quelques détails cliniques qui montreront la difficulté du diagnostic pathogénique.

OBSERVATION.

X..., fleuriste, âgée de 41 ans, entre à l'hôpital de la Charité, service de M. le Dr Bourdon, le 26 mars 1873, salle Saint-Basile, lit n° 1.

Cette femme n'est plus réglée depuis dix-huit mois environ et la ménopause s'est établie sans aucun accident. Elle n'a jamais fait de maladie grave et n'a éprouvé avant la maladie actuelle aucun accident du côté du système nerveux. Les seuls accidents qu'elle ait éprouvés dans son enfance sont un abcès froid du cou et une ophthalmie probablement d'origine scrofuleuse.

Vers le commencement du mois de février, elle commença à souffrir d'une céphalalgie frontale assez vive, mais sans étourdissements ni perte de connaissance.

Le 20 février, elle éprouva un étourdissement assez fort qui la força d'abord à s'asseoir, puis bientôt à se coucher. Après être restée trois ou quatre heures au lit, la malade put se lever, elle n'avait pas plus mal à la tête que de coutume, et le seul symptôme qui lui restât était une grande tristesse.

Elle put dès lors sortir dans la rue, faire quelques courses, et les choses restèrent dans cet état pendant trois ou quatre jours.

Le 25. La malade étant le soir seule chez elle, se trouvait un peu plus abattue que les jours précédents, quand tout à coup, sans cause appréciable, elle perdit connaissance. Cette attaque dura deux heures, à la suite desquelles elle reprit connaissance, ne conservant, pour tout symptôme, qu'une paralysie du *moteur oculaire commun* du côté *droit*. Pendant cette attaque, la malade, qui venait de manger, vomit ses aliments, et fut prise, à ce qu'on lui apprit plus tard, de convulsions qui occupèrent surtout

Digitized by Google

les membres supérieurs, mais sans prédominance d'aucun côté.

Le lendemain, la malade éprouva une certaine raideur dans les muscles du dos, des douleurs assez vives dans les deux membres inférieurs. La paralysie du moteur oculaire commun persistait à un haut degré.

Le 4 mars, elle éprouva une nouvelle attaque en tout semblable à la précédente, et à la suite de laquelle la paralysie du moteur oculaire commun devint encore bien plus prononcée. Cette paralysie du reste n'avait jamais disparu. En même temps les douleurs des jambes et la raideur du cou s'accentuèrent davantage. C'est en voyant que malgré plusieurs vésicatoires à la nuque il ne se produisait aucune amélioration, qu'elle se décida à entrer à l'hôpital.

Etat actuel. — Les facultés intellectuelles sont parfaitement conservées. Les seuls symptômes que l'on observe sont de la raideur du cou et quelques douleurs dans les membres inférieurs.

Il existe une paralysie complète du muscle moteur oculaire du côté droit avec prolapsus de la paupière supérieure. La *diplopie* est très-accusée et le globe oculaire ne peut dépasser la partie médiane de l'ouverture palpébrale.

Le vendredi 28 mars, vers cinq heures du matin, la malade qui n'avait présenté pendant toute la journée aucun phénomène nouveau, fut prise tout à coup de râle trachéal. Pendant cette nouvelle crise elle n'eut ni convulsions, ni vomissements. L'attaque dura environ vingt minutes, au bout desquelles la mort survint.

Autopsie faite le 29 mars 1873.

Nous ne signalerons que quelques plaques scléreuses dans l'aorte thoracique et sur la valvule mitrale, dont elles ne semblaient du reste gêner le jeu en aucune façon.

Cavité encéphalo-rachidienne. — Les méninges s'enlèvent aisément de la surface des circonvalations sans laisser aucune ulcération superficielle, la pulpe cérébrale est au contraire ferme et sans trace d'altérations.

Digitized by Google

La face interne de la dure-mère n'est le siége d'aucune néo-membrane et ne présente pas d'adhérences avec le feuillet viscéral de l'arachnoïde.

Entre la pie-mère et le feuillet viscéral de l'arachnoïde au niveau de la face antérieure du bulbe, de la protubérance, du cervelet, et surtout de l'espace interpédonculaire il existe un vaste épanchement sanguin. Le quatrième ventricule, les ventricules latéraux et le ventricule moyen sont remplis de sérosité sanguinolente. Le sang est descendu par le trou occipital et a rempli la presque totalité de la cavité rachidienne.

Cet épanchement est de différents âges, et l'on y rencontre plusieurs caillots fibrineux *dont l'un, appliqué à la face interne du pédoncule cérébral droit,* comprime fortement l'émergence du *nerf de la troisième paire.*

La rétine et le nerf optique droit sont sains.

Les *artères* de la base de l'encéphale présentent quelques plaques scléreuses ; il en est de même des artères méningées.

Le *nerf moteur occulaire commun* du côté *droit* est manifestement plus gris que celui du côté gauche. Examiné au microscope à l'état frais, l'on voit qu'il est dégénéré presque comme à la suite d'une section complète, la myéline est segmentée dans la plupart des tubes nerveux, et dans quelques-uns même, elle est réduite à l'état de granulation. Au milieu de ces tubes altérés, l'on en voit quelques-uns qui ont conservé leurs caractères normaux sans aucune trace de segmentation de la myéline.

Le *nerf* correspondant du *côté opposé* ne présente aucune altération de ses fibres.

Les *muscles* du côté malade donnent à l'examen histologique les résultats suivants :

1° *Releveur de la paupière supérieure.* Il est manifestement plus pâle que les autres muscles de l'orbite. Au microscope, plus de la moitié des fibres musculaires présentent une diminution notable de leur volume avec multiplication des noyaux du myolème. La striation transversale est parfaitement nette; un assez grand nombre de granulations graisseuses existent entre les faisceaux primitifs.

Digitized by Google

2° *Muscle droit interne.* Mêmes altérations que dans le muscle releveur ; le nombre des faisceaux atteints est plus considérable encore, mais il y a moins de graisse entre les faisceaux.

3° *Droit supérieur* et *droit inférieur.* Un petit nombre seulement de faisceaux musculaires sont atteints.

L'altération est bien moins prononcée que dans les muscles précédents.

Le muscle petit oblique n'a pas été examiné.

Les muscles similaires dans l'œil gauche ne présentent aucune altération dans leur structure.

Réflexions. — I. On pouvait hésiter dans ce cas entre une hémorrhagie méningée et une tumeur cérébrale; en effet ces attaques convulsives successives, la céphalalgie qui les avait précédées semblaient plutôt être liées à une néoplasie de la base.

II. L'absence de néomembrane à la face interne de la dure-mère prouve que la céphalalgie ne peut être attribuée qu'à des troubles circulatoires.

III. La paralysie du moteur oculaire commun droit semble s'être faite en plusieurs temps. En effet, dès la première crise convulsive l'on constate cette paralysie avec diplopie ; mais, si l'on veut pousser plus loin l'examen, il est facile de voir quelle a sensiblement augmenté après la seconde attaque, celle du 4 mars.

IV. Il semble donc que lors de la première attaque, le caillot, que nous avons trouvé à l'autopsie comprimant l'origine apparente du moteur oculaire commun droit, ait été formé lors de cette première attaque, mais qu'au moment de la seconde il s'est produit un nouvel épanchement dans l'espace interpédonculaire.

V. Cete manière de voir est encore confirmée par l'étude attentive des lésions anatomiques. Nous avons vu, en effet, que les fibres nerveuses ne présentaient pas toutes le même degré d'altération. Il est donc permis de supposer que celles que nous avons trouvées les plus altérées ont été comprimées lors de la première attaque, tandis que les fibres les moins dégénérées n'ont été atteintes qu'au moment de la seconde.

Digitized by Google

VI. Une étude attentive des altérations musculaires nous conduit à la même conclusion. Nous voyons certains muscles très-altérés, tandis que d'autres le sont peu; il est permis de croire que les muscles les moins atteints étaient innervés par les fibres comprimées en dernier lieu.

VII. Enfin toutes les fibres nerveuses n'étant pas atteintes, l'on comprend qu'un certain nombre de faisceaux musculaires aient échappé à l'atrophie.

ÉTUDE

SUR LES GRANULATIONS PALPÉBRALES

FAUSSES ET NÉOPLASIQUES,

Par le Dr Galezowski.

Il y a peu de maladies oculaires sur lesquelles on ait tant écrit et tant discuté, comme sur la conjonctivite ou ophthalmie granuleuse, et, pourtant, si on examine cette maladie sous toutes ses phases, si on étudie ses nombreuses variétés, ses périodes et les complications qui s'ensuivent chez les différents individus, on doit reconnaître facilement combien les connaissances acquises, jusqu'à nos jours, sont encore vagues et incertaines. De même que dans la classification, les auteurs ne peuvent pas être tous d'accord, de même dans le diagnostic il y a une foule de circonstances dans lesquelles les hommes les plus expérimentés ne peuvent pas éviter l'erreur, et confondent les inflammations chroniques de la conjonctive de toute autre nature avec l'ophthalmie granuleuse.

Combien de fois, en effet, n'avons-nous pas été frappé de la durée infinie de la maladie palpébrale, qu'on soignait par des cautérisations journalières pendant des années, tandis qu'une simple application de douches de vapeur d'eau chaude, ou des collyres émollients auraient suffi pour amener la guérison au bout de quelques semaines.

Digitized by Google

Évidemment, la cause de ces erreurs réside dans des difficultés de diagnostic de la maladie dans ses différentes variétés. et je dirai plus, c'est peut-être dans la classification insuffisante et même confuse des granulations et dans leur définition incomplète, que nous devons chercher la raison de cette erreur.

Examinons, en effet, les opinions des auteurs à ce sujet, et voyons qu'elles sont les divisions qu'ils ont acceptées pour faciliter l'étude de la maladie.

M. Hairiou, dont l'opinion est incontestablement la plus autorisée dans cette matière, accepte deux classes de granulations : papillaires et vésiculaires, selon que les papilles de la conjonctive sont altérées ou que la conjonctive est persemée de productions néoplasiques à forme vésiculeuse. A en juger par l'opinion de l'auteur, toutes les fois que ces altérations, papillaires ou vésiculaires, existent, il y a une affection granuleuse spécifique. Nous verrons bientôt que cette manière de voir ne nous paraît pas juste et que, dans tous les cas, le diagnostic, d'après ces données, est hérissé de difficultés insurmontables.

Les traducteurs de Mackenzie n'ont pas été plus heureux, en acceptant la division de Decondé en *vésiculeuses* et en *charnues*. La première de ces variétés n'est pas la seule qui se présente dans cette maladie, d'autant plus que la seconde forme des granulations charnues n'exprime pas seulement l'affection néoplasique, spécifique, mais qu'elle correspond aussi bien aux inflammations catarrhales plus ou moins intenses.

Stellwag von Carion, voulant mieux préciser les différentes variétés de granulations néoplasiques, a cru nécessaire de les diviser en quatre variétés, qui sont les suivantes : a) *trachôme nucléolaire ;* b) *trachôme papillaire;* c) *trachôme mixte*, et d) *trachôme diffus*. Mais a-t-il, par cette division, facilité l'étude des granulations, et surtout le pronostic et le traitement? Nullement, ces divisions restent comme un fait anatomique sans aucune application pratique.

Il faut donc en chercher l'explication dans une étude comparative des symptômes, et de la cause qui produisent cette maladie, et des conséquences qui peuvent en résulter.

Digitized by Google

C'est en partant de ce principe, que nous avons préféré diviser les granulations en *granulations fausses, catarrhales* ou miliaires et granulations néoplasiques.

A. Granulations fausses. — Je donne ce nom à des boursouflures des différentes portions de la conjonctive et aux élevures plus ou moins prononcées, semblables, en grande partie, aux granulations contagieuses, mais qui sont produites, soit par des causes tout à fait accidentelles, soit par des causes spontanées et non point par contagion.

Cette variété d'affection est beaucoup plus fréquente qu'on ne le pense; elle se présente sous des formes et des degrés tellement intenses, qu'il est souvent presque impossible de la distinguer des granulations néoplasiques.

Il y a deux causes différentes et, par conséquent, trois formes distinctes de granulations fausses : l'une est la conséquence d'une constitution strumeuse, lymphatique ou scrofuleuse; l'autre est le résultat d'instillation prolongée d'atropine chez certains individus; et la troisième se développe dans les affections des voies lacrymales.

I. *Granulations fausses scrofuleuses.* — Les enfants scrofuleux, chétifs et lymphatiques sont pris pendant les saisons froides et humides d'une inflammation des conjonctives, qui envahit d'abord le cul-de-sac conjonctival et y provoque une boursouflure très-marquée. Lorsqu'on examine attentivement la partie enflammée, on y distingue dans le cul-de-sac inférieur des petites élevures semblables, sous tous les rapports, aux granulations vésiculeuses, et qui ne sont, cependant, que le résultat de l'engorgement des glandes d'acini. On aperçoit, en même temps, sur le reste de la conjonctive des petites saillies papillaires, fortement injectées. Ces altérations provoquent une sensibilité très-grande pour la lumière, l'œil devient larmoyant, et une partie de l'épithélium se détache pour former une sorte de sécrétion morbide, ressemblant à la sécrétion catarrhale ou granuleuse. Il suffit que la maladie se prolonge quelque temps, et surtout que l'irritation se communique à la cornée, pour que l'on ait alors des signes morbides nouveaux qui, au lieu d'éclaircir le

Digitized by Google

diagnostic, le rendent encore plus difficile. Et, en effet, sous l'influence de cette même cause scrofuleuse, la cornée se trouble, des phlyctènes superficielles apparaissent par-ci, par-là, puis vient la formation des vaisseaux superficiels et nombreux, l'épithelium se soulève et il y a une apparence de *kératite granuleuse*.

C'est dans cette variété d'affection que les oculistes les plus compétents se sont trompés et ont commencé, dès le début, la cautérisation des paupières, au lieu de procéder par les moyens que réclamait l'état général et constitutionnel des malades. Il m'arrive constamment de soigner des malades après qu'ils sont cautérisés pendant deux, trois, cinq, dix ans, et qui sont devenus complètement aveugles, par suite de ce traitement.

On verra plus loin un fait des plus remarquables, qui prouve jusqu'à quel point l'erreur, dans ce cas, peut être facile, si on apprend que le même individu a pu être soigné pendant quatre années consécutives, par cinq oculistes distingués de la capitale, sans aucun résultat, tandis qu'il a suffi d'un mois de traitement rationnel antiscrofuleux local et général, pour rétablir la vision.

Il serait difficile de poser des lois pour le diagnostic différentiel de cette variété des granulations fausses ou granulations scrofuleuses. Mais on doit être toujours très-circonspect lorsqu'il s'agit de granulations chez les enfants de 5 à 11 et 15 ans, époque à laquelle la kératite scrofuleuse est très-fréquente. A cet âge, en effet, la maladie peut prendre le caractère des granulations, qui ressembleront aux granulations néoplasiques, mais qui n'auront, avec ces dernières, de commun que l'apparence extérieure.

L'absence de suppuration abondante et la conservation de la transparence dans la conjonctive palpébrale, sont aussi autant de signes qui militent en faveur de l'affection scrofuleuse. Dans cette dernière maladie le bord palpébral n'est pas désorganisé, et la caroncule avec le pli semilunaire ne sont pas enflammés et boursouflés, contrairement à ce qui existe dans les granulations néoplasiques. Ces signes doivent être pris en considération sérieuse, et on doit, en même temps, examiner la cornée et voir s'il n'y a pas de phlyctènes, ce qui compléterait

Digitized by Google

le diagnostic. Si ces symptômes ne suffisent pas, et que le doute persiste, on commencera plus tôt le traitement contre l'affection scrofuleuse. Au bout de quelques jours de ce traitement, le mieux se déclare et le doute disparaît. C'est ainsi que nous conseillons contre les granulations scrofuleuses les moyens locaux suivants :

1° Instiller le collyre d'atropine à faible dose, deux ou trois fois par jour ;

2° Introduire entre les paupières, tous les soirs, un peu de la pommade mercurielle suivante :

Pr. Oxyde jaune d'hydrargyre par voie humide 0,25 centigr.
Glycérine anglaise . . . . . 1 gramme.
Axonge fraîche . . . . . 5 grammes.

3° Prendre tous les jours une ou deux fois, pendant une demi-heure, une douche de vapeur d'eau chaude au moyen de l'appareil vaporisateur de Laurenço (fig. 3).

Fig 3. Vaporisateur de Laurenço.

4° Faire porter au malade des conserves très-foncées, enfumées, entourées de taffetas, et le forcer de sortir constamment au grand air.

En suivant ce traitement, très-exactement, et se soumettant au régime tonique fortifiant, le malade pourra guérir rapidement de ces fausses granulations, et qui ne sont que le résultat

Digitized by Google

d'irritation et de boursouflure de la conjonctive sous l'influence scrofuleuse ou lymphatique. Il faut ajouter à ce traitement une recommandation toute particulière, c'est de ne pas se servir des collyres astringents, ni des cautérisations qui ne peuvent qu'aggraver la maladie.

Voici un cas des plus remarquables des granulations scrofuleuses, qui ont été cautérisées pendant quatre ans par plusieurs oculistes de Paris, sans résultat, et qui guérirent au bout d'un mois de traitement que je lui ai fait suivre, d'après les indications ci-dessus exposées :

Observation I. — Garçon L...., âgé de 13 ans, me fut amené le 30 octobre 1873, par l'opticien N...., pour être soigné d'une ophthalmie grave, dont il fut atteint depuis 1869, et malgré le traitement qu'il a suivi pendant quatre ans chez cinq oculistes de Paris, il ne voyait plus à se conduire. Je constate une ophthalmie scrofuleuse avec des fausses granulations très-abondantes, qui ont été prises pour des granulations néoplasiques et cautérisées sans résultats avec du nitrate d'argent, du sulfate de cuivre et du sous-acétate de plomb liquide. J'ai fait cesser immédiatement toutes les cautérisations, et je lui ai fait administrer des douches de vapeur d'eau chaude, la pommade à l'oxyde jaune d'hydrargyre et l'atropine. Au bout de quinze jours il était tellement mieux qu'il pouvait lire nº 2 avec 10 convexe, et se conduire tout seul. Presque toutes les granulations ont disparu. L'interne des hôpitaux Rémy, et les docteurs Kohn, Coronel, Fernandez et Daguenet ont pu apprécier le résultat merveilleux de ce traitement. Les granulations fausses ont complètement disparu, la cornée a repris en grande partie sa transparence, et l'enfant peut être considéré comme guéri de ses granulations ; une seule cornée gauche reste encore trouble.

Rien ne paraîtrait plus extraordinaire, au premier abord, que de voir cinq oculistes les plus compétents de la capitale, se méprendre sur la nature réelle de la maladie pendant quatre ans consécutifs, et soumettre l'enfant aux cautérisations journalières, sans résultat, qnand le traitement de quelques semaines a suffi pour amener une amélioration aussi radicale. Pourtant le fait n'est pas douteux, et j'en ai rencontré déjà plusieurs cas analogues dans ma clientèle.

La cause de cette erreur provient justement de la connaissance incomplète des différentes variétés des granulations fausses, et je ne pense pas que la connaissance de ces quelques

Digitized by Google

faits particuliers n'éveille l'attention des praticiens et ne les force à examiner attentivement tous les cas des granulations qui se rencontrent surtout chez les jeunes individus scrofuleux, dont les conjonctives présentent des granulations peu prononcées et développées surtout dans le cul-de-sac conjonctival. C'est du côté de cette portion de la conjonctive, en effet, que la boursouflure et l'infiltration scrofuleuses prennent un aspect analogue aux granulations néoplasiques, qui jointes à la vascularisation avec facettes de la cornée, simulent cette dernière maladie. Naturellement les cautérisations dans l'affection scrofuleuse ne peuvent qu'aggraver le mal, comme cela a eu lieu chez le petit malade dont nous rapportons l'histoire, l'insuccès de cette dernière maladie d'une manière frappante. Naturellement les cautérisations qu'on a pratiquées ne pouvaient qu'aggraver l'état de l'œil, puisqu'on sait, par expérience, que toute cause d'irritation ne fait qu'exagérer les affections strumeuses ou scrofuleuses de la cornée et des conjonctives.

Le fait suivant n'est pas moins concluant que le précédent, il prouve combien il est imprudent de s'acharner à cautériser les paupières, lorsque la cause de la maladie est constitutionnelle et non locale, néoplasique.

Observation II. — Mlle Boudin, âgée de 20 ans, lymphatique, scrofuleuse, figure bouffie et lèvres enflées, demeurant à Paris, vint me consulter le 25 octobre 1871, pour l'œil droit, dont elle ne voyait point depuis plusieurs mois, à la suite d'une inflammation très-intense des paupières, qui datait depuis son enfance. En effet, à l'âge de 2 ans et demi, elle fut prise d'une ophthalmie des deux yeux, pour laquelle elle reçut des soins continuels de plusieurs oculistes, depuis cette époque jusqu'au moment où elle est venue me consulter. D'abord on ne lui mit que des pommades au pourtour de l'orbite, mais ensuite on commença à cautériser les paupières ; et ce traitement fut continué pendant quatorze ans consécutifs ! L'examen fait par moi m'a permis de constater l'existence de granulations fausses scrofuleuses, développées d'une manière extraordinaire dans les culs-de-sac conjonctivaux de l'œil droit. La cornée était complètement opaque et recouverte de vaisseaux ; elle présentait de nombreuses ulcérations superficielles, et des facettes comme dans les pannus granuleux. On ne pouvait distinguer ni l'iris ni la pupille. L'autre œil était relativement assez bon, quelques facettes superficielles, et des vaisseaux sur la cornée, sans trace de granulations. J'ai diagnostiqué une kérato-

Digitized by Google

conjonctivite scrofuleuse, et j'ai fait suspendre toute cautérisation. J'ai prescrit des douches de vapeur d'eau chaude sur les yeux, à prendre deux fois par semaine, le collyre d'atropine et d'esérine alternativement, et la pommade à l'oxyde jaune d'hydrargyre, que l'on introduisait entre les paupières, tantôt deux fois, tantôt une fois par jour. Le traitement interne, tonique, ferrugineux, associé à l'huile de foie de morue, était prescrit en même temps. En outre, j'ai fait des scarifications péricornéennes, tous les deux jours pendant deux semaines. Sous l'influence de ce traitement elle alla de mieux en mieux, et, vers la fin de janvier 1872, elle était guérie et pouvait se dispenser de tout traitement.

9 décembre 1873. Aujourd'hui la malade revient me voir, et je constate, en présence de MM. Kohn, Remy, Coronel et Fernandez, que la guérison s'est maintenue, et que les seules traces qui restent de la maladie ce sont des taches sur la cornée, et quelques vaisseaux à la périphérie ; elle voit bien, et peut lire les caractères n. 2 de l'échelle typographique, mais en rapprochant le livre à 10 centimètres de distance.

II. *Granulations fausses occasionnées par l'atropine.* — L'action de l'atropine sur les conjonctives n'est pas toujours aussi salutaire qu'on pourrait le croire, et il nous arrive de temps en temps de voir que ce médicament employé généralement avec beaucoup de succès dans les maladies de l'iris et de la cornée, devient nuisible et dangereux même pour l'œil tout entier, si on n'arrête pas à temps son usage. On voit, en effet, l'œil rougir de plus en plus, la conjonctive se boursoufler et se couvrir sur toute la surface palpébrale de nombreux bourgeons rouge jaunâtre, qui ont tous les caractères des granulations.

Lorsqu'on les examine attentivement, on constate les signes suivants :

1° La conjonctive est rouge aussi bien sur la portion palpébrale que sur celle du globe de l'œil ; mais il y a une certaine teinte jaunâtre qui est mêlée à cette rougeur, ainsi qu'un léger œdème sous-conjonctival et que l'on rencontre rarement dans d'autres variétés.

2° Lorsqu'on écarte fortement les paupières et qu'on examine les granulations avec un verre grossissant, on y constate une transparence plus ou moins prononcée, et qui n'existe pas dans des productions néoplasiques.

3° Malgré cette altération des conjonctives, en apparence

Digitized by Google

très-grave, la suppuration est nulle, et il n'y a que des larmes qui s'écoulent en abondance, tandis que dans les granulations néoplasiques, l'œil suppure d'une manière plus ou moins intense à certains moments et surtout le matin.

Comment peut-on comprendre la production des granulations par l'effet de l'atropine, et quel peut être le mécanisme de ce phénomène pathologique ? — Il serait difficile de répondre d'une manière affirmative à cette question, mais je pense qu'on peut la résoudre jusqu'à un certain point par l'action excitante sur les fibres élastiques des papilles conjonctivales et sur les fibres musculaires des orifices glandulaires de cette même membrane que Sappey a décrite.

Ces fibres excitées, pendant quelque temps, peuvent resserrer les papilles à leur base, et produire des stases veineuses dans le reste de la papille, d'où naturellement des infiltrations séreuses que nous avons décrites. Du côté du cul de-sac, on voit des glandes engorgées semblables à des granulations vésiculeuses néoplasiques. Elles sont aussi le résultat de la rétraction des sphincters musculaires qui se trouvent à leur origine, de là la suppression des sécrétions et engorgement de ces petits organes.

Il est évident que les cautérisations ne peuvent qu'aggraver la maladie, en augmentant l'irritation et en excitant, de cette façon, les contractions des fibres élastiques et musculaires. La persistance de la maladie peut entraîner une inflammation du côté de la cornée, comme nous pourrons bien en juger par le fait suivant :

Observation III. — M...., âgé de 48 ans, cordonnier, demeurant rue Simon-Lefranc, n° 9, à Paris, atteint d'une iritis rhumatismale, en 1854, sur les deux yeux, pendant six semaines, conserva de nombreuses synéchies postérieures, mais sans trouble notable de la vue. Vers la fin d'avril 1873, il fut pris d'une diplopie binoculaire. Au lieu de soigner cette dernière, un oculiste lui prescrivit l'instillation très-fréquente d'atropine contre les synéchies. Sous l'influence de ce traitement, les yeux deviennent rouges, larmoyants. Photophobie très-intense, et les douleurs circumorbitaires deviennent intolérables. A ma consultation le 1er septembre, j'ai pu constater, en présence des docteurs Kohn, Fernandez et Coronel, une conjonctivite granuleuse avec

Digitized by Google

abcès de la cornée gauche, mais j'ai déclaré immédiatement que ces granulations étaient fausses, produites par l'atropine. L'atropine fut suspendue immédiatement, et remplacée par des compresses opiacées, des douches de vapeur d'eau chaude, et j'ai pratiqué en outre l'incision du point lacrymal dévié. Six semaines de ce traitement ont suffi pour amener la guérison complète.

III. *Granulations fausses lacrymales.* — Elles se présentent comme des vésicules dans le cul-de-sac conjonctival, et apparaissent sous forme d'élevures arrondies, jaunâtres ou rougeâtres, fortement développées et qui ressemblent d'une manière frappante aux granulations vésiculeuses néoplasiques. Elles s'observent chez les enfants qui ont les yeux sensibles pour la lumière artificielle lorsqu'ils travaillent le soir, de même que chez les malades atteints d'affections des voies lacrymales. Ce sont des glandes isolées, folliculaires, et des glandes d'*acini* qui sont gonflées, soit par l'irritation des larmes, soit par toute autre cause, et qui, dans cet état, simulent les granulations.

Les personnes peu expérimentées commettent tous les jours cette erreur. Pour l'éviter, il suffit d'examiner la conjonctive palbébrale supérieure pour se convaincre qu'elle est lisse, polie, normale, et ne présente rien de pathologique.

Tous les ans je donne à ma clinique des soins à un grand nombre de malades atteints de cette forme de *fausses granulations.* Ces malades ont subi souvent pendant longtemps et sans aucun succès, des cautérisations conjonctivales. Je leur fais disparaître la conjonctivite et les *fausses granulations* en les soumettant au traitement que réclame l'état des voies lacrymales.

Ces granulations ressemblent aux vraies contagieuses, d'une manière tellement frappante, qu'on a la plus grande difficulté à en faire le diagnostic. Mais l'absence de toute sécrétion morbide, l'exagération de la sécrétion lacrymale, et un certain degré de transparence que présentent les élevures conjonctivales, permettent, jusqu'à un certain point, d'établir le vrai diagnostic.

B. Granulations cattarhales. — Les *granulations catarrhales* ou *miliaires* sont constituées par une hyperplasie du corps papillaire et l'infiltration séreuse du tissu sous-muqueux.

Digitized by Google

Sous l'influence de ces désordres, la surface de la conjonctive devient inégale, chagrinée, grenue, ce qui donne à la conjonctive un aspect rougeâtre avec granulations fines, miliaires. Du côté du cul-de-sac conjonctival, on trouve des villosités rouges et des fongosités disposées en bandes séparées par des fissures plus ou moins profondes.

C. Granulations néoplasiques. — Les *granulations néoplasiques* sont celles qui se développent tantôt à la suite d'ophthalmie blennorrhagique ou purulente d'Égypte et d'Algérie, comme l'a démontré Cuignet (de Lille) ; tantôt elles se communiquent d'un individu à l'autre directement sous la même forme et peuvent rester latentes, sans presque révéler leur présence par des signes morbides. Prises à differentes périodes, elles accusent des variétés diverses qui sont toutes contagieuses. Elles sont constituées par une production morbide *sui generis*, qui nous permet de donner le nom de *néoplasiques*.

Il n'est pas douteux que les granulations néoplasiques règnent d'une manière épidémique dans certains pays, et surtout en Algérie, comme cela vient d'être démontré par notre distingué collaborateur, le docteur Cuignet (de Lille) (1). Malgré l'assertion contraire des rédacteurs des *Annales d'oculistique*, nous nous rangeons complètement à l'opinion de Cuignet, d'abord en raison des nombreux malades venus d'Algérie à Paris, et que nous avons eu l'occasion de soigner, qu'en raison des faits rapportés par Cuignet, dans son remarquable travail sur l'ophthalmie d'Algérie.

Voici comment cet auteur s'exprime à ce sujet :

« J'ai reçu dix mille malades, en cinq ans et demi, à ma consultation..., j'ai visité une partie des villes de la province, j'ai fouillé des douars et des villages arabes, des marchés indigènes, les écoles d'enfants des deux sexes, les cafés où les adultes s'entassent, les huttes où les femmes et les filles restent; j'ai retroussé des milliers de paupières, quelquefois par trois et quatre cents en un seul jour; partout et toujours, en tous lieux, sur toutes les races, à tout âge, chez les deux sexes, j'ai ren-

(1) Ophthalmie d'Algérie, Lille, 1872, 1re partie, p. 27.

Digitized by Google

contré la granulation, l'ophthalmie granuleuse avec ses caractères les plus tranchés, les plus indiscutables. »

Dès qu'on aura diagnostiqué les granulations contagieuses, néoplasiques, on devra, dès le principe, établir le degré de leur développement pour qu'on puisse instituer le traitement conforme à la nature de la maladie.

Je n'ai pas la prétention de développer ici les differentes méthodes de traitement qui sont appliquées dans les granulations néoplasiques ; on les trouve décrites tout au long dans les traités des maladies des yeux. Ce que je me propose de démontrer, c'est que dans un certain nombre de cas, toutes les méthodes employées, jusqu'à présent, restent sans efficacité et qu'il y a alors nécessité de recourir à une méthode opératoire. Cette méthode consiste dans une excision des culs-de-sac conjonctivaux.

Ces derniers sont, comme on sait, remplis des masses granuleuses, ainsi que les glandes folliculaires et d'acini qui y sont contenues, ils sécrètent le liquide purulent source de l'inflammation persistante de la cornée et de toute la conjonctive. Il faut, par conséquent, détruire ces glandes, autrement la maladie continuera sa marche progressive malgré les cautérisations et toutes les autres méthodes employées contre la maladie.

L'excision du cul-de-sac conjonctival supérieur seul, ou du supérieur et inférieur en même temps, est la méthode que j'emploie depuis plus de quatre ans, et qui m'a donné d'excellents résultats sur plus de 200 malades, chez lesquels toutes les autres méthodes de traitement sont restées sans résultats. Nous verrons immédiatement en quoi consiste cette opération qui n'est en aucune façon dangereuse, et qui permet de reprendre les cautérisations, soit avec le nitrate d'argent, soit avec le sulfate de cuivre ou d'acétate de plomb, dès le troisième jour après l'opération.

Procédé opératoire de l'auteur. — Le malade étant couché et endormi s'il le désire, je renverse la paupière supérieure et saisis, avec ma pince double à érigne (fig. 2), le cul-de-sac conjonctival et l'entraîne au dehors en cherchant autant que possible à la luxer sur le tarse, pour ne pas l'accrocher avec la pince. Je confie cette pince à mon aide, placé au chevet du lit,

Digitized by Google

et je commence la dissection de la conjonctive, d'abord dans sa limite bulbaire et ensuite près de son bord tarséen. L'incision postérieure ne doit pas empiéter sur le globe de l'œil, ni dépasser l'épaisseur de la conjonctive. La dissection de la conjonctive près du bord tarséen et en avant de la pince doit se faire avec beaucoup de soin pour ne pas enlever le tarse ni empiéter

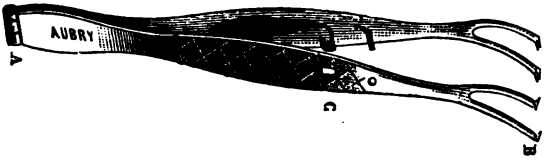

Fig. 2. — Pince à granulation de Galezowski.

sur la conjonctive bulbaire, l'un et l'autre de ces accidents pouvant entraîner des suites fâcheuses.

Je procède de la même façon pour les deux paupières, j'arrête l'hémorrhagie, je nettoie l'œil de tout le sang coagulé, et je fais appliquer des compresses glacées. Trois jours après, je recommence les cautérisations habituelles, et ordinairement après un à trois mois de ces cautérisations, j'obtiens des guérisons radicales, ou du moins des améliorations de plus en plus marquées. J'ai pratiqué cette opération plus de deux cents fois et toujours avec un succès remarquable.

Procédé opératoire de Richet. — Comme il arrive assez souvent que les granulations rebelles sont compliquées d'une rétraction du tarse et de la fente palpébrale, l'éminent professeur procéde de la manière suivante : Il commence par inciser l'angle externe de l'œil y compris la peau, la couche musculaire, les tissus fibreux et la conjonctive, comme cela se fait dans le cas d'entropion. Ce premier temps de l'opération terminé, on a une grande facilité pour le renversement des paupières ; après avoir confié l'une et l'autre à un aide qui doit les écarter fortement, Richet saisit alors avec des petites pinces les plis conjonctivaux et les excise avec des ciseaux.

Pour juger de l'efficacité réelle du traitement opératoire des granulations, nous croyons utile de rapporter quelques faits recueillis par les soins de mes aides, entre autres par Vallez (de Tournay), par les docteurs Kohn et Fernandez.

Digitized by Google

Observation IV. — Mad. A. N..., âgée de 59 ans, commença à souffrir des yeux à l'âge de 14 ans. Elle était soignée à la Charité par le professeur Velpeau, au moyen des antiphlogistiques et le nitrate d'argent pendant dix ans, avec quelques intervalles, et plus tard par des vésicatoires appliqués au front. Un autre médecin la traita par des caustiques énergiques et des douches froides pendant dix années, sans aucun résultat. Pendant deux années on lui avait fait des scarifications sans rien obtenir. De nouveau elle fut soumise, pendant huit ans, aux cautérisations avec le nitrate d'argent, mais le soulagement était suivi de récidives. Au mois de septembre 1872, elle entra dans la Clinique du Dr Galezowski. La malade présentait les conjonctives de couleur foncée, due à l'usage réitéré du nitrate d'argent. Examinée avec attention, on observa une grande hypertrophie des papilles conjonctivales, véritables granulations, et une obstruction des voies lacrymales. Traitement : Incision des points lacrymaux déviés et cautérisations, avec acétate de plomb liquide. Après trois mois de traitement infructueux, on procéda à l'excision des culs-de-sac conjonctivaux, laquelle eut lieu sans accidents, et fut suivie ensuite comme traitement de douches de vapeur. Avant un mois le pannus avait presque complètement disparu, et les granulations ont diminué d'une manière surprenante. L'œil ne suppure plus ; la vue est bonne, et le malade peut travailler facilement.

Observation V. — Mlle E. L...., âgée de 18 ans, dont les parents ont souffert des yeux. Depuis l'âge de 7 ans elle contracta la maladie dans un hospice où elle était entrée pour se faire traiter d'une affection de l'oreille : elle a été depuis traitée pendant huit ans par les cautérisations sans aucun résultat. Elle entra à la Clinique au mois d'octobre de 1872, et après trois mois de cautérisations infructueuses; elle fut opérée, quatre culs-de-sac furent excisés ; quelques jours après elle se trouva très-soulagée, et put supporter les cautérisations, qui, jointes aux douches de vapeur, amenèrent promptement la transparence de la cornée et la guérison complète au bout de trois mois.

Observation VI. — Mlle A. N...., âgée de 22 ans, commença, il y a trois ans, à souffrir des yeux, et perdit la vue au bout de six mois. Elle a suivi le traitement par des cautérisations pendant trois mois, sans aucune amélioration. Au mois de juin 1872, elle entra dans la Clinique du Dr Galezowski, où, après les cautérisations infructueuses, elle fut opérée, et aujourd'hui elle conserve sa vue normale et sans aucun genre d'incommodité.

Observation VII. — Mlle N. N...., âgée de 20 ans, dont les parents ont souffert des yeux. Elle a commencé à se trouver malade

Digitized by Google

de la vue à l'âge de 9 ans. Depuis cette époque elle se soigne constamment; les uns la cautérisaient avec le sulfate de cuivre; d'autres avec acétate de plomb liquide, etc., mais sans résultat. Le Docteur Galezowski fit l'excision des granulations des quatre culs-de-sac conjonctivaux en janvier 1872, et aujourd'hui (25 août 1873) la malade est guérie.

Voici encore une observation recueillie par le Dr Fernandez :

Observation VIII. — M. J..., âgé de 46 ans, a souffert pour la première fois des yeux en Algérie, en octobre de 1870. Il fut traité par l'atropine et la morphine; six mois plus tard il perdit la vue presque totalement; mais, en 1871, la vue lui revint en partie. En octobre 1872, la maladie s'aggrava. On le soumit au traitement du calomel, et des cautérisations au nitrate d'argent pendant un mois. Ne voyant aucune amélioration dans son état, il vint à la Clinique de M. le Dr Galezowski, au mois de juillet, le 5, où l'on constata une kératite granuleuse très-avancée, avec adhérence de l'iris et de la cornée. Après le traitement par l'atropine, sulfate de quinine les cautérisations, l'opération de l'excision de granulation fut pratiquée le 15 juillet, sur les paupières supérieure et inférieure de l'œil droit.

Le 15 août, l'excision de l'iris fut faite sur le même œil.

Le 10 octobre, excision de l'iris sur l'œil gauche.

Le 15 octobre, douches et cautérisations.

Le 15 novembre, après la guérison, le malade retourne dans son pays.

Lorsqu'on compare les résultats de cette opération pratiquée sur plus de 200 malades chez lesquels l'amélioration a été obtenue très-rapidement, et dont un certain nombre ont pu guérir, lorsque tous les autres moyens sont restés sans aucun effet, nous ne craignons pas d'affirmer que *la méthode d'excision du cul-de-sac conjonctival, suivie ensuite de cautérisations palpébrales soit avec le nitrate d'argent, soit avec le sulfate de cuivre, est la seule qui doive être appliquée dans tous les cas de granulations néoplasiques invétérées et rebelles aux cautérisations simples.*

Pour terminer ce travail, nous croyons utile de tirer les conclusions pratiques suivantes :

1° Il existe trois variétés distinctes de granulations : catarrhales, néoplasiques, et fausses ;

2° Les cautérisations légères et rarement renouvelées conviennent dans les affections catarrhales, elles sont des plus nuisibles dans les granulations fausses ;

3° Dans les granulations fausses on doit agir contre la cause

Digitized by Google

qui la produit ; l'usage en même temps de douches de vapeur d'eau chaude et la pommade à l'oxyde jaune d'hydrargie sont utiles ;

4° Dans les granulations néoplasiques les granulations doivent varier, tantôt le nitrate d'argent, tantôt le sulfate de cuivre ou l'acétate de plomb ;

5° Lorsqu'on voit la maladie résister au traitement par cautérisation et l'état de la cornée s'aggraver, on doit alors procéder à l'opération d'excision des culs-de-sac conjonctivaux pour revenir ensuite aux cautérisations.

Leçon de M. le professeur Richet

SUR UN KYSTE DERMOÏDE

Recueillie par A. Remy, interne.

Cette affection n'est pas commune ; cependant j'en ai déjà eu un cas à soigner dont l'observation a été rapportée dans le journal du Dr Galezowski.

Chez notre malade, voici comment les choses se sont passées : il raconte qu'il a toujours eu cette tumeur même depuis sa tendre enfance, c'est donc une tumeur congénitale ; la tumeur qu'il porte est située à l'angle interne de l'œil près de la tête du sourcil. Il y a vingt-deux ans, il est entré à l'hôpital à Lyon, pour se faire soigner de cette tumeur. Bonnet, dans le service duquel était ce malade, se contenta d'écraser la tumeur et d'appliquer ensuite une pince à pression pour faire adhérer les parois du kyste, mais la tumeur ne tarda pas à reparaître et à grossir davantage. Depuis quelque temps, la tumeur s'est un peu enflammée, la peau amincie semble vouloir éclater, c'est ce qui a décidé le malade à venir se faire soigner à l'Hôtel-Dieu.

Voici actuellement ce que présente le malade : à l'angle interne de l'œil droit, il porte une tumeur de la grosseur d'une noix, située entre le sourcil, la racine du nez et le grand angle de l'œil, ne dépassant pas par en bas le tendon réfléchi du mus-

Digitized by Google

cle orbiculaire. C'est là un point très-important au point de vue du diagnostic avec les tumeurs lacrymales.

Cette tumeur est fluctuante, ou plutôt molle, elle n'est pas lobée, du reste on n'ose pas trop la presser de peur de la déchirer. La peau est sillonnée de veines rouges, elle semble aussi très-amincie au point de laisser voir par transparence la couleur jaune du contenu du kyste, elle est également adhérente avec le kyste, et la tumeur elle-même est adhérente aux parties profondes et au squelette de l'os frontal. Si l'on essaie de passer les doigts entre la tumeur et l'arcade orbitaire, on pénètre dans une dépression, ce qui prouve que la tumeur entre dans le frontal. C'est là déjà ce qui explique pourquoi le traitement de Bonnet n'a pas réussi; de plus, ce dernier caractère suffit pour déterminer la nature de la tumeur : c'est un kyste dermoïde, c'est-à-dire un kyste contenant les éléments de la peau, des poils des glandes avec leur contenu.

En effet, cette tumeur ne ressemble pas à un lipome quoiqu'il puisse en exister dans cette région ; le lipome n'est pas aussi mou ni aussi pâteux, et nous avons vu que cette tumeur n'était pas lobée comme le sont les lipomes.

On ne peut pas non plus songer à une tumeur de mauvaise nature, car cette tumeur existe depuis l'enfance, et depuis cette époque, elle aurait eu le temps de grossir, d'envahir les tissus voisins et aussi d'ulcérer la peau.

L'encéphalocèle existe bien depuis l'enfance comme chez le malade que nous allons opérer; on a même pu prendre pour des kystes des tumeurs qui n'étaient autre chose que des encéphalocèles; mais ces tumeurs ont des caractères qui manquent ici. Ainsi, quand on fait pencher la tête au malade, le liquide céphalo-rachidien arrive dans l'intérieur de cette tumeur qui prend aussitôt un volume plus considérable, et en pressant avec la main on peut réduire l'encéphalocèle. Enfin le malade déjà 46 ans, la maladie en question ne s'observe que chez les enfants, et à supposer même que nous ayons affaire à une exception, la tumeur aurait pris un bien plus grand développement.

C'est donc un kyste dermoïde; mais ces kystes dermoïdes,

Digitized by Google

qui siégent au niveau de la tête du sourcil, sont incrustés dans l'os frontal, il faut connaître cette circonstance à cause de la modification apportée dans le procédé opératoire. Il faut en effet disséquer le prolongement qui pénètre dans le frontal et l'enlever complètement si l'on ne veut pas avoir de récidive. Au lieu de disséquer ce prolongement, ce qui n'est pas toujours facile, le chirurgien a encore à sa disposition le caustique, que l'on introduit sur une rondelle de charpie dans le fond de la cavité osseuse. Le meilleur caustique à employer dans ce cas, c'est le chlorure de zinc liquide, que l'on délaie, au moment de s'en servir, avec un peu de farine.

C'est le procédé que vous me verrez employer.

EXAMEN MICROSCOPIQUE

DES GRANULATIONS DE CONJONCTIVE

Par A. Remy.

Les malades atteints de granulations confluentes de la conjonctive sont loin d'être rares dans les cliniques ophthalmologiques, aussi rien n'est si facile que d'examiner les éléments, les cellules qui composent en grande partie les granulations. Il suffit, en effet, de relever la paupière supérieure et de détacher, avec des ciseaux courbes, un petit fragment, un petit grain granuleux qu'on porte sur le champ du microscope entre deux lames de verre. Alors avec une légère pression on dissocie les cellules et elles deviennent facilement apparentes. Mais pour étudier l'agencement de ces cellules entre elles et les rapports qu'elles affectent avec le tissu conjonctival, il est bon que des lambeaux de conjonctive que l'on veut examiner aient été détachés avec beaucoup de soins et qu'ils soient mis frais dans le liquide conservateur.

Le procédé que l'on voit si souvent employer à M. Galezowski pour exciser les granulations est très-favorable à ce genre d'étude. C'est à sa clinique que j'ai pu me procurer de larges lambeaux de conjonctives granuleuses parfaitement intactes

Digitized by Google

n'ayant subi aucune dilacération ni aucune pression, et que je pouvais étaler sur une plaque de liége avant de les mettre dans le liquide de Muller. Voici les données que m'a fournies l'examen microscopique de ces granulations.

Les granulations de la conjonctive sont caractérisées par une production exagérée de cellules jeunes dans les parties superficielles du tissu de la conjonctive. Pour avoir une notion exacte de la forme de la constitution de ces cellules, il est indispensable de placer sous le champ du microscope un fragment de tissu granuleux immédiatement après l'avoir excisé sur une conjonctive malade. On voit alors des éléments arrondis granuleux, de coloration assez foncée, renfermant un ou plusieurs nucléoles, qui sont renfermés au milieu d'une masse volumineuse de protoplasma. C'est ce protoplasma qu'on ne peut plus distinguer sur des préparations déjà anciennes, datant même de quelques heures seulement, et c'est pour cela qu'un examen rapide est nécessaire, et qu'une imprégnation de nitrate d'argent avec une solution très-faible facilite l'étude de la cellule en rendant plus apparente, plus foncée la masse protoplasmique.

Les cellules ne renferment le plus souvent qu'un seul noyau mais il en est qui en contiennent 2, 3 et jusqu'à 8 ou 10. Les cellules serrées les unes contre les autres entre deux lames de verres s'aplatissent par pression réciproque et semblent polygonales. Lorsqu'elles sont en moins grand nombre sous le champ du microscope, on les voit animées de mouvements améloïdes, se déformer et émettre des prolongements dans différents sens.

Sur des coupes conservées dans le liquide de Muller on n'aperçoit que les noyaux des cellules, le protoplasma semble avoir disparu. Ces noyaux sont tellement nombreux, tellement serrés les uns contre les autres, qu'il semblerait à première vue qu'il n'y ait là que des éléments arrondis, des noyaux réunis entre eux par une sorte de ciment sans autre tissu interposé.

La couche ainsi formée est épaisse et tranche nettement sur les parties profondes de la conjonctive où se trouve le tissu connectif proprement dit, qui est formé de faisceaux fibrillaires. Mais l'aspect de cette couche n'est pas le même dans les parties superficielles et dans les parties profondes. Profondément au niveau

Digitized by Google

du point où la couche granuleuse va faire place à la couche connective, les noyaux des cellules deviennent moins nombreux. On voit apparaître des travées de tissu connectif qui deviennent de plus en plus nombreuses à mesure que l'on examine la coupe plus profondément, si bien que finalement il n'y a plus que quelques rares noyaux infiltrés au milieu des faisceaux du tissu connectif. Ces noyaux quelquefois isolés sont le plus souvent réunis et forment de petites masses au milieu du tissu fibrillaire.

Une particularité à noter, c'est la quantité de vaisseaux que l'on observe à ce niveau dans le tissu conjonctif. Cette quantité de vaisseaux destinés à apporter de nombreux éléments de nutrition dans cette portion de la conjonctive semble indiquer qu'elle est le siége d'une vie très-active et que c'est là surtout que se fait la prolifération des cellules aux dépens du tissu connectif.

A la partie superficielle de la couche granuleuse, se trouvent les papilles de la conjonctive, papilles qui sont plus ou moins hypertrophiées et déformées suivant les cas. Assez souvent, elles affectent une forme renflée à leur sommet et plus rétrécie à leur base qui sert de pédicule, ce qui justifie le nom de papilles en massue qui leur a été donné; d'autres fois leur forme n'a pas changé, elles sont seulement augmentées de volume. Les papilles sont très-nombreuses et recouvrent toute la surface des granulations. Leur structure ne diffère nullement de la couche sur laquelle elles reposent. On y voit les mêmes éléments que ceux décrits plus haut et qui semblent à eux seuls constituer toute la couche granuleuse; aussi ce n'est qu'avec beaucoup d'attention que sur des coupes non injectées, on peut apercevoir les vaisseaux et la fine trame du tissu conjonctif. Cependant, ces vaisseaux existent, et la meilleure preuve de la vascularité des granulations, c'est la grande facilité avec laquelle elles saignent au moindre contact.

Une couche épithéliale formée de cellules cylindriques recouvre toute la surface des granulations; ces cellules sont très-caduques, et généralement à l'extremité libre des papilles elles ont disparu; ce n'est guère que sur les parties latérales des papilles

Digitized by Google

qu'elles demeurent intactes et qu'on peut les distinguer. Ces papilles, appliquées les unes contre les autres, laissent entre elles des espaces libres en forme de fentes longitudinales qui simulent des culs-de-sac glandulaires tapissées de cellules cylindriques; mais avec un peu d'attention il est facile de voir que ces cellules font partie de la couche épithéliale dont nous venons de parler et qu'on n'a point affaire à des glandes véritables. Celles-ci, en effet, ne se trouvent pas au milieu des granulations, en sorte que rien n'indique que les granulations soient une production de nature glandulaire. D'ailleurs, lorsque la conjonctivite granuleuse est très-intense, il n'est pas rare de voir la cornée se recouvrir d'une couche de véritables granulations, et ici, il n'est point possible, vu l'absence des glandes dans la cornée, d'assigner une origine glandulaire à ces productions néoplasiques qui ne diffèrent point de celles qu'on trouve sous la conjonctive. Leur aspect, il est vrai, est plus grisâtre, mais cela est dû uniquement à la présence du tissu cornéen sous-jacent; car au point de vue histologique, il n'y a point de différence entre les granulations conjonctivales et les granulations cornéennes.

DES DÉFAUTS DE RÉFRACTION

CONSIDÉRÉS AU POINT DE VUE DE L'EXEMPTION DU SERVICE MILITAIRE,

Par le Dr Daguenet, médecin major.

La connaissance approfondie des anomalies de la réfraction est une conquête toute moderne. Ce sont les travaux de Jæger, de Desmarres et de Von Graefe qui nous ont bien fait connaître la myopie, ainsi que les altérations caractéristiques du fond de l'œil qui l'accompagnent et qui constituent le staphylôme postérieur. C'est à Donders surtout que nous devons les connaissances exactes que nous possédons sur l'hypermétropie confondue si longtemps avec la presbyopie. Enfin l'astigmatisme n'est

Digitized by Google

bien interprété que depuis quelques années, grâce aux nombreux écrits publiés par Helmoltz, Knapp, Donders, G. Javal, Giraud-Teulon, etc.

La date assez récente de ces nombreux travaux explique pourquoi l'instruction du Conseil de santé du 2 avril 1862, sur les motifs d'exemption du service militaire, fait à peine mention de l'hypermétropie sous le nom de presbyopie des adultes, et est complètement muette sur l'astigmatisme. Aussi bien que la myopie cependant, ces anomalies de réfraction peuvent entraîner un trouble de la vue assez considérable pour rendre impropre au service militaire, celui qui en est atteint. C'est ce que nous essaierons de démontrer dans le courant de cet article où nous nous proposons surtout de passer rapidement en revue les anomalies de la réfraction en général, au point de vue des considérations intéressantes qu'elles présentent, aux médecins chargés des conseils de révision.

1° *Myopie.* — Nous commençons par l'étude de la myopie, comme étant la plus importante. Parmi les affections ou infirmités de nature à conférer l'exemption du service militaire, c'est, en effet, celle-ci qui est le plus fréquemment invoquée. Sur 100 jeunes gens qui passent devant un conseil de révision, 6 ou 7 environ se plaignent d'avoir la vue courte et allèguent ce motif d'exemption.

En présence d'un de ces cas, le médecin du conseil doit procéder méthodiquement et se poser les trois questions suivantes :

1° La myopie existe-t-elle réellement ?

2° Si elle existe, est-elle assez prononcée pour conférer l'exemption ?

3° Est-elle accompagnée de quelques-unes des complications habituelles aux yeux myopes, et parmi ces complications quelles sont celles qui sont sans danger ? quelles sont celles qui revêtent au contraire un caractère de gravité, de nature à rendre imprope au service militaire ?

A. Pour répondre à la première question, il faut interroger successivement les symptômes objectifs, fonctionnels et ophthalmoscopiques. Une appréciation exacte de ces symptômes, renseignera non-seulement sur l'existence de la myopie, mais aura

Digitized by Google

encore l'avantage de donner déjà une idée assez précise du degré qu'elle présente et préparera ainsi la solution des autres questions que l'on est appelé à résoudre.

1° *Symptômes objectifs.*— Ils ne nous arrêteront pas longtemps et nous ne ferons que les énumérer.

Les yeux myopes sont en général saillants, ainsi que les os de la face. La chambre antérieure paraît profonde, la pupille est large et paresseuse dans ses mouvements. L'habitude de cligner amène de bonne heure des plis à l'angle externe des paupières. Ajoutez à cela que l'arc excursif des yeux est sensiblement diminué surtout en dedans, ce qui tient à ce que la partie extasique arcboute en arrière, contre la paroi externe de l'orbite. Enfin un faux strabisme apparent convergent est encore l'apanage des yeux myopes, ainsi que l'insuffisance des muscles droits internes qui finit souvent par amener un strabisme divergent réel, comme Donders l'a démontré.

2° *Symptômes fontionnels.*— Le myope voit mal de loin et bien de près. A moins de complications, il peut toujours lire en rapprochant le livre de ses yeux. Sa vue au loin est améliorée par la lunette sténopéique et surtout par des verres concaves appropriés. Cette action des verres négatifs est un signe certain de l'existence de la myopie. Il n'y aurait d'exception que si l'individu était porteur d'une taie voisine du centre de la cornée. Il pourrait alors neutraliser l'action du verre concave par un effort d'accommodation, effort qui s'accompagne toujours d'un rétrécissement de la pupille, ce qui pourrait alors exclure la tache du champ pupillaire et améliorer ainsi la vision.

Dans la recherche de ces symptômes fonctionnels, le médecin a généralement à se mettre en garde contre l'exagération du plaignant. En faisant lire l'individu sans verres, et en observant à quelle distance de ses yeux celu-ci tient le livre, il pourra sommairement constater l'existence de la myopie et avoir une idée du degré qu'elle présente.

3° *Symptômes ophthalmoscopiques.*—Ce sont les meilleurs symptômes à consulter, puisqu'ils sont indépendants des réponses du malade et ont une précision en quelque sorte mathématique.

Digitized by Google

Ils consistent en ce que :

1° La papille d'un œil myope, vue à l'ophthalmoscope, paraît plus petite que celle d'un œil emmétrope, plus petite surtout que celle d'un œil hypermétrope, ce qui tient à ce que les rayons lumineux sortent de l'œil myope à l'état de convergence.

2° Avec l'éclairage du miroir, il est possible d'obtenir une image réelle et renversée du fond de l'œil et des vaisseaux rétiniens en particulier. On constate que cette image est réelle, renversée, et située au devant de l'œil du sujet examiné de la façon suivante :

a. Si l'observateur, armé du miroir, fixe un vaisseau et se porte, par exemple, légèrement à gauche, il verra le vaisseau se porter à droite, et se déplacer, toujours en sens inverse des mouvements qu'il exécute.

b. En s'approchant très-près de l'œil observé, l'image disparaît complètement.

3° Avec le miroir et la lentille, on constate, dans le fond de l'œil, les altérations caractéristiques du staphylôme postérieur, qui accompagnent tous les degrés élevés de myopie et dont l'image ophthalmoscopique doit être familière au médecin.

Ces symptômes ophthalmoscopiques permettent d'assurer le diagnostic d'une façon certaine, absolue. On comprend donc combien grande est leur importance et avec quel soin il faut les interroger.

B. L'existence de la myopie étant reconnue, quel est son degré ? Ce degré est-il assez prononcé pour conférer l'exemption? Voilà le point le plus délicat à résoudre.

L'instruction du conseil de santé (2 avril 1862) pose la question d'une façon absolue et fixe des limites précises. Pour être reconnu suffisamment myope, d'après les termes de cette instruction, il faut que le sujet puisse lire les caractères ordinaires de l'écriture à 30 ou 35 centimètres avec un verre concave n° 4 ou 5 et distinguer nettement les objets éloignés avec les verres n° 6 ou 7.

Mais on sait par expérience que des individus qui ne sont que très-faiblement myopes, peuvent par l'exercice et grâce à des efforts d'accommodation énergiques, parvenir à lire dans ces

Digitized by Google

conditions. Comment éviter l'erreur et déjouer la fraude, lorsqu'elle se produit?

Le moyen le plus simple est d'avoir à sa disposition plusieurs paires de lunettes de numéros différents qu'on fait essayer successivement. Si l'individu soumis à l'examen lit avec le n° 4, puis avec le n° 10 ou un verre plus faible encore, cela prouve que sa myopie est relativement légère. Cette expérience est celle qui est le plus habituellement mise en pratique, et elle donne en général de bons résultats.

Lorsqu'on la fait exécuter, on peut constater aussi que celui qui veut faire croire à un haut degré de myopie dont il n'est pas atteint, ne lit souvent avec le n° 4 ou 5, qu'après une série de tâtonnements. Il approche le livre de ses yeux, il l'éloigne, il cherche une distance convenable ; parfois il ferme momentanément les paupières, comme pour se reposer d'un effort. Il finit par lire, mais il n'y arrive pas d'emblée; il lui faut, pour cela, passer par une série d'efforts, et ceci peut le trahir ou tout au moins donner l'éveil au médecin.

On peut obtenir des résultats bien plus précis, au moyen des optomètres.

L'optomètre chromatique d'Helmoltz est un des plus parfaits. Celui de M. le professeur Perrin peut également donner d'excellents renseignements. On sait qu'il se compose d'un tube horizontal contenant trois pièces fondamentales, dont deux fixes et une mobile. Les deux pièces fixes sont : 1° une lentille biconvexe de 3 pouces servant d'oculaire ; 2° un objet éclairé par transparence, placé à l'extrémité opposée du tube. La pièce mobile est une lentille biconcave de 1 pouce 1/2, qu'on peut à volonté rapprocher ou éloigner de l'objectif. C'est la place qu'occupe cette lentille dans le tube, en permettant de voir l'objet éclairé qui indique si le sujet est myope, hypermétrope. Plus elle est près de l'objectif, plus la myopie est prononcée et on peut mesurer son degré sur une échelle graduée à cet effet. Malheureusement cet instrument est d'un prix assez élevé, et ne se trouve pas à la disposition du médecin du conseil.

Donders a proposé un très-bon moyen dont l'usage ne s'est pas assez généralisé. Il conseille de neutraliser la force d'accom-

Digitized by Google

modation en le paralysant par l'installation de quelques gouttes d'atropine, au moment de l'examen. De cette façon la vision ne reste nette que pour le *punctum remotum* : on peut alors apprécier exactement le point exact où se trouve ce *punctum remotum,* et par conséquent, le degré de la myopie.

Sans doute pour la vision des objets placés en deçà ou au delà de ce point, la vision sera considérablement gênée, à cause des cercles de diffusion produits sur la rétine. Sans doute l'action du mydriatique pourra s'accompagner de phénomène de micropie, mais il y aura toujours un point où la vision restera suffisamment bonne. et la distance de ce point exprimera le degré de l'anomalie d'une façon tout à fait certaine.

On a aussi demandé à l'ophthalmoscope la solution de la question. Il l'a donné de la façon suivante :

On se sert simplement du miroir et on éclaire le fond de l'œil de façon à obtenir une image réelle et renversée des vaisseaux rétiniens. On place ensuite successivement devant l'œil observé, des verres concaves de plus en plus forts de façon à diminuer la convergence des rayons émergents, jusqu'au point de les rendre parallèles. Le premier verre qui amènera ce parallélisme, c'est-à-dire qui empêchera l'observateur de voir encore l'image réelle et renversée des vaisseaux rétiniens, mesurera exactement le degré de myopie. Un verre plus fort donnerait lieu à une image droite et virtuelle, ce qui se reconnaît aux mouvements qu'elle semble exécuter, lorsque l'observateur se meut et qui sont dans le même sens que ceux qu'il exécute lui-même.

Cette expérience a le mérite d'offrir un grand degré de précision ; mais elle exige que l'observateur soit emmétrope ou ait corrigé préalablement son amétropie ; elle exige en outre qu'il puisse se maintenir accommodé pour les rayons parallèles.

Telles sont les différentes méthodes à suivre pour se renseigner sur le degré de la myopie. On peut les contrôler les unes par les autres, mais une seule peut suffire et être décisive, ce qui est un avantage dans les conseils de révision, où le temps réservé à l'examen de chaque sujet est excessivement limité.

C. La troisième question que doit se poser le médecin du

Digitized by Google

conseil, est de se demander, avons-nous dit, s'il existe des complications de la myopie et quelle est leur nature.

Il est en général toujours mis sur la voie des complications possibles, par le sujet examiné qui a même grande tendance à exagérer ce qu'il éprouve. Les uns se plaignent de fatigue des yeux, de mouches volantes, d'obscurcissements passagers de la vision, de phénomènes de diplopie lorsqu'ils fixent longtemps de petits objets. Aussi ils voient pendant la lecture certaines lettres se dédoubler, certains mots chevaucher les uns sur les autres. Tous ces symptômes ne sont pas graves et disparaissent ordinairement avec l'usage de verres appropriés.

Les autres prétendent qu'ils ne peuvent pas lire, qu'ils voient les lettres coupées, les lignes déformées, des taches noires sur les points qu'ils fixent. Ces complications sont sérieuses et indiquent des altérations dans la macula, altérations que l'ophthalmoscope peut toujours faire reconnaître et qui, si elles sont prononcées, doivent être un motif d'exemption. Enfin, quelques-uns disent avoir perdu subitement la vue d'un œil ; il s'agit alors d'un décollement probable de la rétine.

En résumé, s'il y a affaiblissement progressif de la vision centrale, c'est l'ophthalmoscope qui doit en indiquer la cause. Il la trouvera généralement soit dans le cristallin qui peut s'opacifier, soit dans un trouble du corps vitré, soit dans la choroïde qui peut être le siége d'une atrophie considérable, soit encore sur la papille que l'on voit quelquefois s'excaver. Ce sont là autant d'affections que nous ne faisons que signaler et dont la gravité considérable rend le sujet complètement impropre au service militaire, surtout si les deux yeux sont atteints.

Encore quelques mots au sujet d'autres complications assez fréquentes. Certains myopes accusent des photopsies qui les gênent considérablement. Ce symptôme dure quelquefois longtemps, mais ne pourrait pas, selon nous, conférer à lui seul le droit à l'exemption. Il en est de même du strabisme divergent, à moins qu'il ne soit excessivement prononcé et fort disgracieux.

Il faut savoir enfin que certains sujets, affectés de myopie, ne peuvent bien voir même de près par suite d'astigmatisme.

Digitized by Google

Nous étudierons plus loin cette complication, le moyen d'en faire le diagnostic, et le pronostic qu'il faut en porter.

Il y a lieu d'examiner maitenant quelle est la meilleure règle de conduite à tenir, à l'égard des myopes en général. Il est incontestable que le tir se pratique maintenant à la guerre, à de très-grandes distances, de sorte que celui qui est atteint d'une myopie même peu prononcée, ne peut voir que confusément son ennemi éloigné. Devrait-on être moins sévère qu'autrefois et exempter les myopes du service militaire? Tel n'est pas notre avis, à une époque surtout où tous les jeunes gens sont appelés à faire partie de l'armée; ce serait se priver des services d'un grand nombre de sujets, pris parmi les plus laborieux et les plus instruits, car ce sont ceux-ci qui, on le sait, fournissent le plus de myopes. Mais pour obvier aux inconvénients qui résultent d'une myopie plus ou mois forte, pour ceux qui en sont atteints, il serait nécessaire de prendre l'un des partis suivants, ou bien autoriser l'usage des lunettes dans l'armée, ainsi que cela se pratique chez certaines nations voisines; ou bien placer dans les différents services administratifs, ceux qui présentent l'anomalie de réfraction, dont nous parlons.

Nous ne faisons qu'effleurer ce sujet, dont la solution appartient à l'administration supérieure de la guerre.

(*à suivre*).

APERÇU GÉNÉRAL SUR LES CHOROIDITES

Par le Dr Xavier Galezowski.

Malgré les progrès obtenus, dans ces derniers temps, dans l'étude des maladies internes de l'œil, il reste néanmoins beaucoup d'incertitude et d'inconnu dans l'appréciation des affections de la choroïde. Une des raisons de cette lacune tient, sans nul doute, à l'insuffisance des recherches physiologico-pathologiques, sur cette matière. Lorsqu'on examine, en effet, les différentes altérations de cette membrane, telles qu'elles ont été décrites par les auteurs, on y trouve des termes morbides tout particuliers tels que : *choroïdite atrophique, scléro-choroïdite pos-*

Digitized by Google

térieure, *choroïdite aréolaire*, etc., qui n'expriment que l'aspect ophthalmoscopique *sui generis*, mais qui ne sont basés sur aucune notion physiologique. Que pouvons-nous déduire de pratique et d'utile des définitions des choroïdites aréolaires, par exemple, que les auteurs allemands nous donnent comme un type spécial, en se fondant sur quelques altérations isolées que Forster a cru découvrir.

Pour bien comprendre les affections choroïdiennes, il faut se rendre un compte exact du rôle physiologique de cette membrane, et de ses rapports avec le système nerveux.

La choroïde est une membrane complexe, et se compose de deux parties sensiblement distinctes : la partie postérieure destinée plus spécialement à l'absorption, par son pigment, des rayons lumineux qui ont produit leur impression sur la rétine ; et la partie antérieure constituant un des organes les plus essentiels et les plus importants pour la nutrition du globe de l'œil tout entier.

On comprend dès lors, une fois cette division anatomique admise, qu'il faille s'occuper, d'une façon tout exceptionnelle, des affections de la région antérieure de la choroïde à laquelle on donne le nom de *cercle ciliaire*. Voyons d'abord quel est le rôle intime de la vie nutritive du cercle ciliaire.

Dans un travail récent, Leber (1) a démontré que l'humeur aqueuse se conserve dans la chambre antérieure et ne trouble pas la cornée, tant que sa couche épithéliale postérieure n'est pas altérée et qu'elle joue, par conséquent, pour la cornée, le rôle d'une membrane protectrice.

Nous ne partageons pas cette manière de voir de l'auteur allemand, et nous pensons, au contraire, que la membrane de Descemet est indispensable pour que l'humeur aqueuse puisse passer dans l'épaisseur de la cornée, et y porter les matériaux de nutrition à l'aide de l'endosmose et de l'exosmose. Je considère, en un mot, l'humeur aqueuse comme un liquide aussi

(1) Leber, Studien über don Flussigkeitswechsel im Auge (Archiv f. Ophth. Bd. XIX, Abth. 2, 1873, p. 87-185).

Digitized by Google

nécessaire à la nutrition de la cornée qu'à celle du cristallin. Seulement dès que l'un ou l'autre de ces organes sont détruits, l'humeur aqueuse n'y entre plus comme un liquide nutritif, mais elle s'infiltre dans les interstices intercellulaires, les dissocie et les désorganise. De même que l'altération de la membrane de Descemet et de la capsule compromet la nutrition de ces organes, de même l'absence de ce liquide nutritif ou sa circulation défectueuse dans les deux chambres, compromet l'existence du cristallin et de la cornée d'abord, et celle du globe de l'œil tout entier par la suite.

L'humeur aqueuse ne peut remplir son rôle nutritif qu'à la condition de se renouveler très-rapidement. Leber (1) vient de démontrer que ce liquide passe de la chambre antérieure dans le réseau veineux pericornéen ainsi que dans les vaisseaux lymphatiques, et s'élimine au dehors.

Mais quel est l'organe sécréteur de ce liquide? Jusqu'à présent personne, que je sache, ne l'a bien démontré. Les uns pensaient que l'humeur aqueuse provenait de l'iris, d'autres l'attribuaient à l'élimination des parties séreuses du sang par les vaisseaux péricornéens, et il y avait même des auteurs qui n'avaient pas craint d'annoncer que c'était le liquide lacrymal qui entrait dans la chambre antérieure à travers les couches de la cornée.

Dans mes travaux précédents j'ai cherché à démontrer que l'humeur aqueuse, de même que l'humeur vitrée, provenait du cercle ciliaire, et que cette portion de la choroïde était le seul organe nutritif du globe de l'œil tout entier. Le cercle ciliaire est placé, en effet, de telle sorte, que son bord libre fait saillie dans la chambre postérieure, immédiatement derrière l'iris. On le voit facilement dans les yeux de moutons, surtout lorsqu'on enlève l'iris ; il se présente là sous forme d'un bourrelet noir, sur lequel est appuyé le cristallin par son grand diamètre.

L'absence congénitale ou accidentelle de l'iris ne compromet en rien la reproduction de l'humeur aqueuse. Nous en avons la preuve dans le fait rapporté par Graefe, de l'extraction de l'iris;

(1) Loc. cit.

Digitized by Google

dans de nombreux faits d'arrachement de l'iris pratiqué par le Dr Cuignet (de Lille), sur plusieurs malades ; en enfin dans un cas où j'ai enlevé l'iris tout entier à un ecclésiastique atteint d'une iridochoroïdite et chez lequel la vue s'est rétablie complètement, et la chambre antérieure s'est remplie dès le lendemain de l'opération.

J'ai observé aussi, dans un grand nombre de cas de blessures du globe, que les blessures du cercle ciliaire, placées verticalement au bord cornéen, se guérissaient facilement, et l'œil reprenait sa densité normale, tandis que les blessures du cercle ciliaire, situées parallèlement au bord cornéen, se terminaient très-souvent par une atrophie de l'œil. Ceci m'a donné l'idée de faire les expériences suivantes :

1re *expérience.* — Chez un petit lapin de 6 mois, j'ai introduit un fil dans le cercle ciliaire parallèlement au bord de la cornée, sur une étendue d'un centimètre, et je l'ai laissé pendant un mois. L'œil s'est rempli d'épanchements de sang dans le corps vitré, le cristallin, ensuite, est devenu trouble dans ses couches postérieures. Un mois après, l'œil était mou et atrophié, la chambre antérieure diminuée.

2e *expérience.* — Chez un petit lapin, du même âge et de la même constitution, j'ai passé un fil-séton à partir du bord de la cornée, à travers le cercle ciliaire d'avant en arrière, à un centimètre de distance. Il s'en est suivi des épanchements du corps vitré très-limités, l'œil est resté rouge, mais sans beaucoup d'inflammation et sans ramollissement du globe de l'œil. Au bout de deux mois l'œil n'était pas encore atrophié.

Que devons-nous conclure de ces expériences, si ce n'est que, plus l'altération du cercle ciliaire est étendue dans le sens parallèle au bord cornéen, et plus la nutrition du globe est compromise. On peut, au contraire, léser le globe d'avant en arrière, sur une étendue relativement considérable et l'œil conservera néanmoins sa nutrition. C'est donc dans le corps ciliaire que réside l'organe essentiel de la nutrition du globe, et les altérations de cette portion de la choroïde sont désastreuses pour l'œil tout entier.

Digitized by Google

Examinons maintenant les appareils d'innervations qui concourent à cette fonction nutritive de la choroïde, et voyons quelles sont les conséquences pathologiques qui peuvent s'y produire à la suite d'altération, soit de l'un, soit de l'autre des nerfs choroïdiens.

Nous savons que le cercle ciliaire est très-riche en fibres nerveuses, et qu'il est, en outre, pourvu d'un système ganglionnaire tout particulier. Les nerfs de la cinquième paire, le grand sympathique, et les filets de la troisième paire, concourent à la formation de ce plexus nerveux que nous appelons *plexus ciliaire.*

C'est à la cinquième paire et au grand sympathique qu'il faut, en grande partie, rapporter le rôle nutritif de l'œil. Voyons, en effet, ce que produisent les destructions artificielles de ces deux nerfs sur l'œil chez les animaux.

Selon Claude Bernard (1) les désordres de nutrition observés dans l'œil après la section de la cinquième paire sont les suivants : « Indépendamment de la paralysie du sentiment dans toutes les autres parties où se distribue la branche ophthalmique, on voit qu'au bout de quelques heures la cornée n'est plus aussi lisse ni aussi brillante ; des vaisseaux grossis se dessinent sur le pourtour de la conjonctive. Généralement, au bout de deux jours, la cornée commence à devenir opaque ; l'engorgement des vaisseaux de la conjonctive augmente, un bourrelet se forme quelquefois autour de la muqueuse, bourrelet qui donne un écoulement purulent ; des symptômes inflammatoires se montrent sans douleur ni chaleur. La tache, qui s'était d'abord montrée sur la cornée, se creuse, devient un véritable ulcère, la cornée se perfore et l'œil se vide. »

D'autre part, par les expériences établies sur le grand sympathique, cet éminent physiologiste a établi, que la section de ce nerf, dans la région cervicale, augmente la calorification de toute la moitié de la tête et par conséquent de l'œil. Cette augmentation de la calorification, il l'explique par la paralysie des artères, mais il n'y a point dans ce cas d'inflammation à proprement parler. L'ablation du ganglion ophthal-

(1) Leçons sur le système nerveux, Paris, 1858, p. 62.

Digitized by Google

mique a une influence marquée sur la sécrétion de l'humeur aqueuse.

Le sympathique paraît avoir une influence sur les exhalations des membranes séreuses, comme dit Claude Bernard (1), et lorsqu'on l'excite pendant longtemps on augmente la densité du globe. Dans les sections du grand sympathique près des ganglions cervicaux, on voit, au contraire, l'œil diminuer de densité et se ramollir.

Si nous comparons ces faits physiologiques avec les notions que nous possédons aujourd'hui sur les différentes variétés de choroïdites séreuses et d'iridochoroïdites plastiques, nous trouvons des analogies tellement frappantes, qu'il nous semble naturel de chercher à rapprocher les faits d'expérimentation de ce que nous observons dans les différentes formes d'inflammation de la membrane vasculaire de l'œil.

Au point de vue de la physiologie pathologique, nous croyons utile de diviser les choroïdites en trois classes :

1° Maladies du grand sympathique donnant lieu à des variétés différentes de choroïdites séreuses, ou glaucomateuses ;

2° Maladies du trijumeau se traduisant par des iridochoroïdites plastiques ;

3° Altération des parois vasculaires caractérisée par des athéromes, des tromboses, etc. ; de là : choroïdite atrophique.

Toutes ces altérations peuvent se produire sous l'influence de causes constitutionnelles qui agissent directement sur une portion isolée de ces nerfs et, en particulier, sur les nerfs ciliaires, dans leur trajet intra-oculaire ; ou bien elles paraissent à la suite d'une cause mécanique, qui, en dissolvant ou comprimant le globe, provoque des névrites tantôt dans les fibres du grand sympathique, tantôt dans celles de la cinquième paire.

A. Choroïdites atrophiques.

Il peut arriver que ces mêmes causes mécaniques ou constitutionnelles provoquent des inflammations des parois vas-

(1) Loc. cit., p. 536.

Digitized by Google

culaires, des athérômes, des tromboses, amenant à leur suite une choroïdite atrophique.

C'est ainsi qu'on peut comprendre que les atrophies choroïdiennes, disséminées ou généralisées, peuvent se produire sous l'influence de causes, constitutionnelles, relativement variées, mais qui, au point de vue anatomo-pathologique, donnent lieu aux mêmes lésions et se ressemblent, entre elles, tant par les signes morbides fonctionnels que sous le rapport de l'aspect ophthalmoscopique. Nous savons que la syphilis donne lieu bien souvent à une choroïdite atrophique disséminée parce qu'elle attaque les parois vasculaires de la choroïde en déterminant des thromboses et des atrophies choroïdiennes dans les parties correspondantes. La même altération se rencontre dans les rhumatismes, la goutte, et dans la dysménorrhée ou aménorrhée. Évidemment, la pathogénie de ces atrophies choroïdiennes ne varie jamais, que ce soit la syphilis ou toute autre cause qui l'ait produite ; les vaisseaux sont altérés dans ses parois, le sang ne circule plus, à la suite de quoi la partie correspondante de la choroïde s'atrophie soit par places isolées, soit sur de larges surfaces.

Des altérations tout à fait analogues s'observent dans les yeux myopes ; ce sont des atrophies choroïdiennes qui surgissent tantôt au bord externe de la papille (staphylôme postérieur), tantôt dans la région de la macula, ou dans tout autre endroit. Ces atrophies sont amenées par une oblitération des vaisseaux amincis par une distension de la coque oculaire ou par une pression intra-oculaire concentrée dans un endroit péripapillaire de la sclérotique.

Nous avons fait plus d'une fois l'expérience de la compression directe prolongée pendant dix, quinze jusqu'à trente minutes sur les yeux des lapins et nous avons pu nous convaincre que cette compression amenait dans la position de la choroïde, diamétralement opposée à l'endroit comprimé, une tache exsangue, blanche. C'était la sclérotique qui se voyait dénudée. Les vaisseaux étaient aplatis et exsangues. Le sang revenait dans ces vaisseaux progressivement et d'autant plus lentement que la pression a duré longtemps. Il suffit donc que cette pression

Digitized by Google

devienne permanante pour que l'atrophie choroïdienne se produise dans l'endroit comprimé. C'est de cette façon que nous pourrons expliquer le mécanisme de staphylôme postérieur. La pression des muscles droits sur l'œil tend à allonger le diamètre antéro-postérieur sur la région de la macula. Mais, comme la sclérotique, dans cette dernière région, est très-épaisse et résistante, il résulte que cette pression ne produit pas d'effet local, mais elle se transmet au point de la sclérotique présentant la moindre résistance, c'est-à-dire au bord externe (maculaire) de la papille du nerf optique. Là, la sclérotique se laisse déprimer et se distend, mais en même temps les vaisseaux choroïdiens de la partie déprimée, en subissant une compression continuelle, s'oblitèrent et s'atrophient. De là le staphylôme postérieur ou scléro-choroïdite postérieure.

Il y a une autre variété d'atrophies choroïdiennes chez les myopes, c'est l'atrophie choroïdienne dans toute la région de la macula. Cette affection se rencontre plus particulièrement dans une myopie progressive, dans les deux yeux; elle est aussi le résultat de la pression exercée par les muscles externes sur le globe, dont la sclérotique est mince et peu résistante. On ne la rencontre presque jamais dans les yeux emmétropes ou hypermétropes.

Ainsi, nous pouvons dire, en résumé, que la choroïdite atrophique est habituellement le résultat de l'altération des parois des vaisseaux et de leur oblitération consécutive, soit que cette altération se produise sous l'influence d'une cause constitutionnelle, syphilitique, rhumatismale, arthritique, etc., soit qu'elle se produise à la suite d'une pression exagérée intra-oculaire.

Des atrophies choroïdiennes se rencontrent aussi dans les irido-choroïdites plastiques, mais elles sont accompagneés de taches exsudatives, plastiques. Ici l'atrophie choroïdienne est le résultat de la destruction des éléments pigmentaires et vasculaires, mais ces taches atrophiques se trouvent recouvertes de masses exsudatives, que l'on reconnaît facilement par leurs contours irréguliers, diffus, pareils à toutes les exsudations.

Digitized by Google

B. Choroïdites glaucomateuses ou séreuses.

Les affections glaucomateuses constituent, selon nous, un groupe de maladies qui dépendent d'une innervation défectueuse du grand sympathique. Les glaucômes aigu, chronique ou simple, sont autant de variétés de la même maladie du grand sympathique et notamment d'une de ses portions qui se trouve contenue soit dans le ganglion ophthalmique, soit dans son trajet intra-oculaire.

Ces nerfs du grand sympathique peuvent être atteints d'une manière spontanée et donner lieu au glaucôme aigu, chronique ou simple. Dans d'autres cas la maladie glaucomateuse n'est que le résultat d'un staphylôme partiel de la cornée, d'une blessure, etc., mais alors aussi la sécrétion intra-oculaire exagérée indique une activité exagérée morbide des fibres du grand sympathique qui, dans ces cas, aura subi une altération quelconque.

Je ne crois pas, pour le moment, nécessaire de m'étendre d'avantage sur les affections glaucomateuses, que nous avons étudiées plus complètement dans un autre travail (1); nous avons cru nécessaire d'exprimer ici notre opinion sur la signification physiologico-pathologique de la maladie. Mais pour compléter l'étude des maladies choroïdiennes, nous nous occuperons dans un article prochain des irido-choroïdites plastiques.

C. Irido-cyclite et irido-choroïdite plastiques.

I. *Irido-choroïdite spontanée.* — L'inflammation plastique de la membrane vasculaire peut se déclarer sous l'influence de causes très-variées. Tantôt on la voit se produire à la suite d'une affection syphilitique, rhumatismale ou arthritique, tantôt elle est le résultat d'une blessure, tantôt, enfin, elle se déclare spontanément sans une cause bien déterminée.

Malgré des causes aussi variées, l'aspect de la maladie est toujours à peu près le même, de sorte qu'il est difficile de recon-

(1) Journal d'ophthalmologie Paris, 1872.

Digitized by Google

naître la véritable cause de l'affection. Cette difficulté provient évidemment de l'analogie complète d'altérations anatomo-pathologiques dans toutes ces variétés d'irido-choroïdites.

Les symptômes morbides ne diffèrent pas non plus, et il y a en outre une ressemblance marquée entre ces différentes inflammations et une altération de l'œil occasionnée par une section de la cinquième paire.

Que voyons-nous, en effet, dans les expériences de Claude Bernard à ce sujet : Lorsque la section a été pratiquée au devant du ganglion de Gasser, on voit l'œil s'enflammer, l'iris se gonfler, la pupille se troubler et prendre des adhérences avec la capsule, et la cornée se troubler d'une manière plus ou moins marquée. Peu à peu, l'œil devient mou, sensible au toucher, rouge, larmoyant, s'atrophie au bout de quelque temps et finit par se perdre complètement.

Il est impossible de ne pas trouver la ressemblance entre cette altération résultant de l'expérimentation, et les irido-choroïdites plastiques; il faut, par conséquent, admettre que, dans cette dernière maladie, il se produit d'abord une inflammation des fibres ciliaires de la cinquième paire, qui entraîne à sa suite des modifications et des exsudations dans la pupille, des synéchies postérieures, et des exsudations choroïdiennes avec atrophies choroïdiennes consécutives, dont on constate souvent l'existence à l'ophthalmoscope.

La maladie débute ordinairement, comme on sait, par des dhérences pupillaires plus ou moins nombreuses. Ces exsudations ou synéchies, envahissent progressivement toute l'étendue de cette ouverture, et compromettent non-seulement les mouvements de l'iris, mais, ce qui est bien plus grave, elles amènent une perturbation dans la circulation de l'humeur aqueuse entre la chambre antérieure et la chambre postérieure.

Nous avons démontré, plus haut, que la sécrétion de cette humeur se fait par le cercle ciliaire, et notamment par la portion de cette membrane qui fait saillie dans la chambre postérieure. Pour que cette sécrétion se fasse régulièrement, il faut que le liquide sécrété puisse circuler régulièrement dans les deux chambres. Or, les choses ne se passent pas ainsi dans le cas d'adhérences pupillaires, à la suite de synéchies postérieu-

Digitized by Google

res qui s'établissent en cercle au pourtour du bord pupillaire; l'humeur aqueuse s'accumule derrière l'iris, et ne communique plus avec la chambre antérieure, qui diminue, par conséquent, de profondeur. On voit alors la surface antérieure de l'iris se rapprocher de la surface cornéenne, devenir bombée, bosselée et se trouver refoulée fortement en avant par le liquide agglomméré entre cette membrane et le cristallin. Ce liquide, qu'on crut longtemps être constitué par un épanchement morbide, n'est donc en réalité que l'humeur aqueuse, sécrétée par le cercle ciliaire, et qui ne peut arriver à la chambre antérieure qu'à travers toute l'épaisseur de l'iris.

Ce liquide, concentré derrière l'iris, ne peut pas y séjourner longtemps, sans qu'il en résulte des conséquences désastreuses pour la nutrition du globe de l'œil tout entier. En exerçant, en effet, une pression sur le cercle ciliaire, il provoque une stase et une gêne de circulation, se traduisant par une exsudation plastique, séreuse ou sanguine dans le corps vitré. Dans le premier cas, on a affaire à une irido-choroïdite ou irido-cyclite plastique, qui entraîne à la longue une atrophie du globe; dans les derniers cas, c'est une irido-cyclite séreuse caractérisée par une dureté exagérée de l'œil et par l'excavation de la pupille.

Lorsque la pupille se trouve complètement oblitérée par les exsudations épaisses, plastiques, pendant un temps relativement long, le liquide sécrété par le cercle ciliaire se modifie dans sa composition; et pourvu que cet état se prolonge, on voit les parties liquides de cette exsudation se résorber, l'iris perdre son apparence bombée, mamelonnée et se rapprocher, par sa surface postérieure, du cristallin. Mais, il se produit à ce moment un autre phénomène non moins grave; c'est l'adhérence de toute la surface postérieure de l'iris à la capsule antérieure. C'est une synéchie postérieure générale. Sous l'influence de ce nouveau processus morbide, le cercle ciliaire cesse complètement toutes ces fonctions sécrétantes dans sa portion antérieure, il se recouvre lui-même d'une couche exsudative, s'enflamme et devient l'origine d'une nouvelle forme de cyclite postérieure.

On comprend facilement que le cristallin, qui se trouve ainsi emprisonné entre les masses exsudatives, ne puisse pas conser-

Digitized by Google

ver longtemps sa transparence; il est, à proprement parler, privé complètement de sa nutrition, devient trouble progressivement, soit du centre à la périphérie, soit en commençant à s'opacifier dans ses couches corticales antérieures. La cataracte est donc la conséquence naturelle d'une irido-choroïdite, et nous verrons plus loin quelle importance considérable doit avoir cette complication dans le traitement chirurgical de l'irido-choroïdite.

II. *Irido-choroïdite traumatique.*—Une seconde variété d'irido-choroïdite est celle qui est le résultat de blessures plus ou moins graves, accidentelles ou consécutives aux opérations de la cataracte.

Les irido-choroïdites consécutives aux blessures peuvent être suivies de désordres intra-oculaires tellement graves que la vision et l'œil doivent être considérés comme définitivement détruits. Dans ces conditions tous les tissus intra-oculaires subissent une dégénérescence progressive, le corps vitré se résorbe, et le globe de l'œil devient mou et atrophié. Si ces désordres sont suivis d'une perte absolue de la vision , il ne restera plus qu'à pratiquer l'énucléation, dans le but de prévenir les accidents sympathiques dans l'œil congénère.

Mais avant de procéder à une énucléation, on devra naturellement examiner sous tous les rapports la viabilité d'un œil ainsi altéré, car on peut quelquefois obtenir de bons résultats par une iridectomie, même lorsqu'il s'agit d'un œil presque complètement perdu, ainsi qu'on peut en juger par le fait suivant :

Observation. — M. G..., âgé de 56 ans, demeurant à Paris, vint me consulter en 1872, au mois de juin, pour une irido-choroïdite très-intense de l'œil gauche, dont il souffrait depuis deux ans.

L'examen me permit de constater l'état suivant : l'œil était excessivement rouge, la sclérotique péricornéenne présentait une injection ténue capillaire très-serrée. La cornée était transparente, mais la chambre antérieure était diminuée sensiblement par la projection de l'iris enflammé en avant. La pupille était complètement oblitérée par les exsudations plastiques blanchâtres épaisses qui interceptaient complètement la lumière, de sorte qu'il était impossible de voir la moindre parcelle du fond de l'œil. L'œil était mou au toucher, quoique

Digitized by Google

sa forme ne fût pas altérée. Les phosphènes n'existaient pas et le malade ne distinguait pas la lumière de cet œil; il souffrait constamment, l'œil était larmoyant et endolori. Au premier abord, on pouvait considérer cet œil comme totalement perdu, mais l'iris ne me paraissant pas encore très-malade, je pensai qu'il fallait encore tenter une iridectomie. Le 25 juillet je pratiquai cette opération par en bas, je trouvai l'iris peu adhérent vers sa grande circonférence, et il s'écoula une grande quantité de l'humeur aqueuse qui était emprisonnée derrière ce voile. Le cristallin était cataracté et je l'ai laissé sur place. L'opération ne fut suivie d'aucun accident, l'inflammation diminua petit à petit, et finit par disparaître complètement vers le 15 novembre de la même année. Mais ce qui me parut le plus surprenant, ce fut la rapidité avec laquelle l'œil recommença à distinguer la lumière de la lampe à trois et à quatre pas; j'ai revu ce malade au mois de septembre 1873, et j'ai pu constater que l'œil distingue très-bien une main à 15 centimètres de distance; les phosphènes, quoique faibles, existent, la cataracte reste sans changement; l'œil n'est plus mou et je me propose bientôt d'en extraire la cataracte.

Les irido-cyclites traumatiques se présentent quelquefois sous des formes tout à fait particulières; on voit se produire des stases veineuses sans la moindre altération apparente des membranes internes. Cet état est suivi d'une sorte de parésie de la pupille et d'une atrophie progressive du globe de l'œil. La vue devient trouble et sensible à la lumière. Voici un des cas de ce genre qui aurait pu amener des conséquences très-fâcheuses, si je n'avais pas pratiqué l'iridectomie.

Observation. — M. S..., âgé de 32 ans, demeurant aux environs de Paris, vint me consulter pour son œil gauche qui est rouge et mou, et dont la vue se troublait depuis plus de deux mois. Il raconte qu'il a reçu au mois de mai 1873 une blessure à cet œil, causée par un éclat de pierre, et on trouve en effet, à la partie supérieure et externe, un leucôme de 4 millimètres de diamètre, dont on voit se détacher une petite bride fibreuse aboutissant à l'iris. Ce dernier présente en cet endroit une teinte grisâtre, ses fibres radiaires sont effacées. Le malade avait souffert pendant six semaines après l'accident, ensuite il se trouva mieux et ne se plaignit point, si ce n'est du trouble de la vue qui diminuait. Quelle était la cause de cette amblyopie? Il m'a semblé que l'iris contenait un corps étranger dans l'endroit affecté et que l'irritation des nerfs iriens, se transmettant par action réflexe aux nerfs choroïdiens et, en particulier, à ceux du cercle ciliaire, amènerait infailliblement les troubles nutritifs que nous avons indiqués plus haut. Je me suis décidé à pratiquer une excision de la portion

Digitized by Google

de l'iris qui se trouvait adhérente à la cornée. L'opération s'est faite sans accidents, l'œil s'est guéri rapidement de ce traumatisme, et a récupéré complètement la vision, et, ce qui est encore plus significatif, sa densité normale.

Une des formes les plus fréquentes d'irido-choroïdite traumatique est, sans nul doute, celle qui se déclare à la suite d'une extraction de la cataracte. L'inflammation qui s'ensuit entraîne ordinairement des épanchements plastiques, qui, mélangés aux débris des couches corticales, engendrent de fausses membranes très-épaisses, prenant des adhérences solides à l'iris et au cercle ciliaire. Dans cet état de choses, l'humeur aqueuse ne peut plus se reproduire, la cornée, par conséquent, doit subir des modifications dans sa structure, elle devient trouble, et l'œil se ramollit si on n'intervient pas à temps.

CONSIDÉRATIONS SUR LE TRAITEMENT DE CES AFFECTIONS.

Lorsqu'il s'agit d'enlever les fausses membranes pupillaires avec ou sans cataractes, on se trouve souvent en présence de difficultés considérables, surtout si on veut éviter des tractions sur l'iris, qui pourraient entraîner de nouveaux épanchements et une nouvelle oblitération de la pupille.

Pour prévenir ces accidents, M. Bowmann (1) a proposé le moyen suivant :

Procédé de M. Bowmann. — Il fait pénétrer le couteau lancéolaire ordinaire à l'iridectomie dans l'iris et en fait passer la pointe jusque dans la lentille. Il le retire et le remplace par une paire de ciseaux fins, dont l'une des lames, celle à pointe mousse, est conduite en avant de l'iris derrière la cornée, et l'autre, la pointue, dans l'ouverture pratiquée à l'iris derrière les fausses membranes. Il exécute cette manœuvre à chacune des extrémités de l'incision préalable, en dirigeant les deux incisions de telle façon, qu'elles viennent se rejoindre à leur sommet. Il ne reste qu'à retirer au dehors le lambeau de l'iris avec fausse membrane qui reste ainsi complètement libre. Ce premier temps de l'opération terminé, on retire le cristallin au moyen de la curette.

(1) Congrès d'ophthalmologie, 4e session tenue, Londres, Paris, 1873, p. 202.

Digitized by Google

Procédé de l'auteur. — Je commence par introduire une aiguille à discision de mon modèle, aiguille à forme de serpette, à travers la cornée dans la partie centrale de la membrane pupillaire, et par un mouvement de va-et-vient je cherche à inciser cette membrane soit dans le diamètre horizontal, soit dans le vertical. Ce temps de l'opération terminée, j'incise la cornée à son bord à l'aide du couteau de Graefe comme pour la pupille artificielle, puis je cherche à entraîner la membrane exsudative au dehors, soit avec une pince, soit avec un petit crochet. Par ce procédé, j'ai obtenu souvent des résultats assez satisfaisants, et dans les cas où une simple pupille artificielle échouait complètement.

2. Dans les irido-choroïdites accompagnées d'oblitération complète de la pupille, le cristallin devient souvent entièrement opaque, et on doit se demander s'il y a urgence d'extraire la cataracte en même temps qu'on fait l'iridectomie. Mon opinion est parfaitement arrêtée là-dessus. Je suis, en effet, arrivé à cette conclusion, qu'il est très-dangereux de pratiquer l'extraction de la cataracte dans un œil atteint d'irido-choroïdite plastique. Le plus souvent les manœuvres laborieuses et prolongées de l'extraction de la lentille à travers la cornée et la sclérotique enflammées sont suivies d'accidents très-graves qui compromettent définitivement l'œil opéré.

3. Nous faisons les mêmes observations en ce qui concerne l'extraction de la cataracte dans un œil glaucomateux. C'est pourquoi je conseille de ne s'occuper d'abord que du glaucome et de le guérir en pratiquant l'iridectomie; un mois ou six semaines après, l'extraction de la cataracte pourra être faite soit dans l'endroit de l'ancienne plaie, soit vers le bord opposé de la cornée.

Un malade, âgé de 70 ans, m'avait été amené vers le mois de juillet par le Dr Mohamed Off, professeur d'ophthalmologie au Caire. Ce malade était atteint d'une atrophie de l'œil droit, d'un glaucome aigu de l'œil gauche et d'une cataracte sénile ancienne; je pratiquai d'abord une iridectomie pour arrêter le glaucome et j'attendis ensuite deux mois et demi avant d'extraire la cataracte. Le résultat fut on ne peut plus satisfaisant; aujourd'hui

Digitized by Google

ce malade peut se conduire parfaitement tout seul. Quant à l'autre œil, il était perdu depuis longtemps et avait été énucléé par moi trois mois auparavant.

QUELQUES CONSIDÉRATIONS

SUR LE MYOSIS SPONTANÉ,

Par Xavier Galezowski.

1. Le resserrement permanent de la pupille, auquel nous donnons le nom de myosis, se rencontre rarement isolé, il est le plus souvent accompagné de spasmes toniques du muscle accommodateur et de certains troubles visuels particuliers que nous allons indiquer.

L'histoire de cette affection est encore très-incomplète ; c'est pourquoi nous croyons utile d'ajouter quelques faits nouveaux à ceux que possède la science. L'existence de spasmes aigus d'accommodation avec myosis doit être, en effet, très-rare, pour que M. Donders puisse dire « qu'il n'en a observé aucun cas, ce qui peut, dit-il, excuser mon scepticisme en pareille matière ». Mais de Graefe (1) en cite deux cas, dont l'un se rapporte à un ingénieur, qui avait eu la cornée droite égratignée par l'ongle de son enfant, et qui était ensuite devenu myope. Le second cas était celui d'une jeune fille de 18 ans, qui souffrait d'un spasme douloureux de l'orbiculaire avec une névrose du facial.

Mais, si la forme de myopie spasmodique est rare, il est plus fréquent de constater chez les hypermétropes ou les emmétropes des troubles particuliers provoqués surtout par les efforts d'accommodation. C'est la tension accommodatrice douloureuse de Donders. Chez ces malades, la portée de la vision au loin n'est pas sensiblement modifiée, mais il y a un trouble pour la distance rapprochée et une fatigue et des douleurs excessives à chaque effort d'application. La pupille, dans ces cas, est ordinairement très-contractée dans les deux yeux, et, à certains moments de la journée, elle se resserre d'une manière

Digitized by Google

tellement prononcée, qu'il n'y a pas la moindre possibilité d'éclairer le fond de l'œil. A ces moments, justement, le trouble de la vue devient beaucoup plus prononcé, et les douleurs périorbitaires plus intenses.

II. Les contractions spasmodiques peuvent être occasionnées par les injections hypodermiques de morphine, comme Graefe l'a démontré, ou par l'instillation du collyre d'éserine (alcaloïde des fèves de Calabar), qui a été découvert par le Dr Leven et Vée, pharmacien.

L'opium et la morphine agissent, en effet, comme des myotiques, à condition qu'ils soient introduits dans le système circulatoire en quantité relativement grande. C'est ainsi que nous avons vu l'usage interne de l'opium à des doses ordinaires non toxiques, rester sans effet sur la pupille, tandis que les injections hypodermiques de morphine agissaient d'une manière très-sensible et amenaient un myosis d'une certaine durée. Le fait que je rapporte ci-après et qui est des plus intéressants, nous montre cependant, que l'empoisonnement par l'opium peut non-seulement amener le myosis, mais qu'il peut prolonger cet état de la pupille pendant des mois entiers en l'aggravant de troubles visuels extrêmement sérieux, qui apparaissent par crises d'une durée plus ou moins longue.

Voici donc cette observation qui a été recueillie et rédigée par les soins d'un de mes aides de clinique, le Dr Kohn.

Observation. — Madame V..., âgée de 34 ans, ayant toujours joui d'une vue et d'une santé parfaites, tenta de s'empoisonner au mois de mars 1871 en avalant 60 grammes de laudanum. A la suite de cet empoisonnement, elle resta dans un état comateux pendant deux jours; une fois revenue de cet état, elle s'aperçut qu'à part les désordres survenus dans sa santé, sa vue s'était considérablement affaiblie, au point qu'elle ne pouvait plus lire, ni distinguer les personnes à 10 mètres; tout lui paraissait enveloppé d'un brouillard épais. Elle se plaignait aussi de douleurs névralgiques dans toutes les branches de la cinquième paire. Ce fut au mois de juin de la même année qu'elle vint consulter le Dr Galezowski; celui-ci constata un *myosis* des plus prononcés et un trouble de la vue causé par un spasme du muscle accommodateur; par moments la malade voyait cependant assez pour pouvoir lire le n° 5 ou 7 de l'imprimé, tandis que d'autres

Digitized by Google

fois il lui était impossible de distinguer les plus gros caractères de l'échelle typographique; les lettres et les objets lui paraissaient tremblottants. Sous l'influence de l'atropine à la dose de 2 centigr. pour 10 grammes d'eau instillée plusieurs fois par jour, la malade se trouva sensiblement soulagée. Il fallut pourtant, malgré cette amélioration, suspendre l'usage de ces gouttes, dont l'emploi trop fréquent avait produit une vive irritation des conjonctives palpébrales. Néanmoins la vue se maintint bonne jusqu'au mois de novembre 1873; à ce moment la malade recommença à souffrir au pourtour des orbites de douleurs névralgiques excessivement violentes qui devenaient par instants tout à fait intolérables; les troubles visuels se reproduisirent simultanément accompagnés des mêmes symptômes qu'à leur première apparition. Elle revint à la Clinique le 18 décembre 1873.

Cette fois on constate le rétrécissement des pupilles poussé à un tel degré qu'il était presque impossible d'examiner le fond de l'œil. Cependant la rétine était intacte, et la malade pouvait lire le n° 30 à 5 mètres de distance, et le n° 20 à 3 mètres. Ni les verres convexes ni les concaves n'amélioraient la vision, soit de près, soit de loin. Il a fallu, pour obtenir un résultat favorable, prescrire une dose très-faible d'atropine (1 milligr. pour 10 gr.), dans le but de prévenir le retour de l'irritation conjonctivale.

Cette observation nous démontre un fait des plus importants, c'est que le *myosis* avec le spasme du muscle accommodateur peut persister pendant des mois et des années après l'intoxication avec de l'opium, et que les troubles visuels ne sont nullement occasionnés par une myopie, mais bien par les contractions spasmodiques du muscle accommodateur, qui empêchent la stabilité et la fixité dans le regard des objets fins; de là le trouble et la fatigue de la vue.

III. Une seconde variété de myosis, est celle qui dépend de l'affection nerveuse, hystérique. Elle se déclare d'une manière subite, à la suite d'une contrariété, d'une émotion morale très-grande. On l'observe chez les personnes nerveuses, fortement impressionnables, simultanément avec d'autres symptômes nerveux, paralytiques ou spasmodiques. En voici un exemple :

Observation. — Madame F..., âgée de 55 ans, demeurant à Paris, est venue me consulter le 8 novembre 1873 pour des troubles de la vue qui s'étaient déclarés subitement le 21 octobre, à la suite de maux de tête très-violents et de vertiges continuels. Elle raconte qu'en 1849

Digitized by Google

elle avait été paralysée pendant deux jours du côté gauche du corps, la bouche était déviée du côté droit et qu'à ce moment elle avait souffert de troubles visuels analogues à ceux qu'elle éprouve actuellement. Tous ces accidents avaient été provoqués par une forte contrariété ; la paralysie disparut au bout de deux jours, mais l'amblyopie avait persisté pendant plusieurs semaines.

Etat actuel. La malade présente un myosis très-prononcé et les conjonctives du bulbe injectées. A l'ophthalmoscope, on ne constate aucune lésion, la malade peut lire, quoique très-difficilement, les caractères n° 4 de l'échelle typographique à 15 centimètres, mais elle doit cesser cette lecture au bout de quelques mots, car les lettres ensuite se brouillent, les objets tremblotent et elle ne voit rien pendant plusieurs minutes. Les lunettes soit convexes, soit concaves, ne peuvent améliorer la vue ni de loin ni de près. La malade éprouve des douleurs periorbitaires très-violentes qui sont surtout aggravées par une vive lumière ou par un travail quelconque qui exige une application des yeux. J'ai prescrit le collyre d'atropine et les bains de Baréges ; la malade continua ce traitement jusqu'au 22 décembre avec une notable amélioration. Elle put lire, quoique avec une certaine fatigue, les caractères n° 2, mais il est digne de remarque qu'au début de la maladie, sa pupille ne mesurait qu'un millimètre de diamètre, et qu'elle n'atteignait, après l'instillation d'atropine (à la dose de 0,05 centigr. pour 10 gr. d'eau), pas plus de 0,004 à 0,005 millimètres de diamètre.

IV. Il existe encore une troisième variété de myosis, et notamment celle qui s'observe dans l'ataxie locomotrice. C'est le myosis symptomatique de l'affection spinale. Il se rencontre à une période plus ou moins avancée de la maladie, sans ou avec lésion du nerf optique et n'est que la conséquence directe de l'altération des cordons postérieurs de la moelle, qui se détachent de la région cilio-spinale, et qui, d'après Budge et Claude Bernard, occupent le niveau des deux dernières vertèbres cervicales et des deux premières dorsales. Le myosis des ataxiques existe ordinairement dans les deux yeux, mais il peut débuter d'abord par un œil et n'envahir l'autre qu'après plusieurs mois et même des années. Les atrophies de la papille chez les ataxiques sont, le plus souvent, suivies, au bout de quelque temps, d'un myosis très-prononcé qui ne disparaît plus et qui ne fait au contraire qu'augmenter au fur et à mesure que la maladie générale ataxique fait des progrès. Selon M. le professeur G. Sée, le myosis chez les ataxiques peut exister sans atrophie de la papille.

Digitized by Google

V. On voit, par l'exposé ci-dessus, que le myosis quoiqu'il soit une affection extrêmement rare, n'en reconnaît pas moins des causes très-variées. Le traitement doit donc, naturellement, être dirigé contre ces mêmes causes. C'est ainsi que nous avons employé avec avantage contre le *myosis toxique*, l'atropine en instillation à faibles doses dans l'œil, les pilules de belladone à l'intérieur et les ferrugineux. Contre le myosis nerveux hystérique, j'ai vu réussir les bains de Baréges, les vésicatoires à la nuque et le long du dos, l'instillation d'atropine dans l'œil, et le régime tonique, fortifiant, le repos absolu des yeux, et les exercices corporels modérés.

Phlegmon orbitaire. — Méningo-encéphalite consécutive. — Névrite optique avec amaurose. — Perforation spontanée par ostéite des os et du crâne.

Par le Dr Panas (1).

Un jeune homme de 21 ans entre dans mon service, le 15 mai 1873, avec tous les signes d'un phlegmon de l'orbite gauche, développé dans le cours d'un érysipèle spontané de la face, remontant au 6 mai.

A l'entrée du malade dans les salles, on constate ce qui suit :

Exophthalmie rendant l'occlusion des paupières incomplète. Aussi la cornée correspondante est-elle le siége d'une ulcération superficielle à son sommet.

Chémosis inflammatoire avec veines sous-conjonctivales variqueuses.

Mobilité de l'œil limitée, surtout en haut et en dedans; endroit où l'on sent par le toucher une induration phlegmoneuse plus développée que partout ailleurs.

Pupille largement dilatée avec amblyopie notable, et il est à noter que l'atropine exagère la mydriase, ce qui prouve que les fibres radiées de l'iris animées par les filets sympathiques n'ont pas été atteintes.

A l'ophthalmoscope, on trouve la papille optique blanche ; les artères rétiniennes presque absentes et les veines congestionnées formant des circonvolutions.

Le malade accuse peu de douleur et n'a point de fièvre.

Le 1er juin, une ponction est faite dans le grand angle de l'œil, qui laisse écouler une cuilleréé à café de pus bien lié. Un tube à drainage est laissé à demeure.

Le 25 juin, après quelques jours de douleurs, perforation du tym-

(1) Lu à la Société de chirurgie, dans la séance du 4 novembre 1873.

Digitized by Google

pan gauche et écoulement du pus par l'oreille, qui persiste depuis lors.

Le 6 juillet, dans la nuit, cris et attaque épileptiforme qui disparaît dans la journée.

Le 12, empâtement de la fosse temporale correspondante. La vision, qui allait en diminuant de jour en jour, se trouve définitivement abolie, alors que l'ulcération de la cornée était déjà cicatrisée et que l'œil avait repris presque complètement sa place dans l'orbite.

Le 17, douleurs violentes à la tête et cris dans la nuit, qui se calment le lendemain.

Le 6 août, gonflement temporal progressivement croissant, empâtement de toute la moitié correspondante du crâne et nouvelle attaque épileptiforme dans la nuit.

Le 25 septembre, on sent un point de fluctuation profonde au niveau de la suture écailleuse du temporal.

Le 5 octobre, la fluctuation étant devenue plus évidente, on y pratique une incision intéressant toutes les parties molles jusqu'à l'os, après avoir chloroformé le malade. Au fond de l'incision, on trouve une cuillerée de pus sous le périoste décollé, et l'on sent que l'os temporal offre deux perforations par où le stylet peut pénétrer assez profondément daus le crâne, sans qu'il en sorte une seule goutte de pus. Les deux orifices étaient séparés entre eux par un petit pont de tissu osseux, qui fut enlevé à l'aide de la gouge.

Une trépanation en règle ayant été jugée inopportune, la plaie fut pansée à plat.

Le 8 octobre, alors que le malade allait très-bien et que l'incision pratiquée avait considérablement diminué l'empâtement de la région temporale, le malade fut repris d'un nouvel érysipèle, dont il guérit le 25 du même mois, mais en conservant une roideur du cou, de la dysphagie et une tendance à la somnolence.

Le 26 octobre, il est pris de fièvre sans cause apparente, et une nouvelle attaque épileptiforme se déclare dans la nuit.

La fièvre continue ; douleurs de tête violentes et cris dans la nuit du 31, puis coma ; respiration stertoreuse et mort le 1er novembre à dix heures du matin.

Autopsie le 2 novembre.

Toute la corne sphénoïdale du cerveau (lobe moyen gauche) n'est qu'une bouillie purulente, parsemée de foyers purulents et de nodosités tuberculiformes qui ne sont autre chose que du pus en voie d'inspiration régressive.

Cette altération avait marché de la circonférence au centre, mais sans que la circonvolution de l'*insula*, la couche optique et le corps strié en fussent sensiblement atteints. Aussi est-il à noter que l'individu n'avait jamais éprouvé, pendant la vie, aucune perte de la sensibilité, ni du mouvement volontaire, ni même de l'intelligence, en dehors de ses attaques épileptiformes.

Digitized by Google

Les méninges, dans toute la fosse sphénoïdale, étaient adhérentes, infiltrées de pus, mis il n'y avait là aucune collection purulente extra-cérébrale. La dure-mère, qui était intacte, n'adhérait que faiblement aux os sous-jacents, qui étaient atteints d'*ostéite* raréfiante, et les trous dont nous avons parlé n'étaient que la conséquence de la résorption du tissu osseux en ce point.

Une autre usure s'était faite à la base, dans cette espèce de scissure intermédiaire au rocher et à l'écaille du temporal. Le trou qui en résultait faisait communiquer le foyer de la suppuration avec la caisse du tympan. Aussi le pus qui s'écoulait par l'oreille prenait sa source dans la région intra-crânienne.

A côté de ces lésions principales, il y avait une méningite généralisée et suppurée de la base, qui s'étendait jusqu'à la base inférieure de la protubérance et du bulbe, et c'est à celle-ci qu'il faut attribuer la cause prochaine de la mort et les accès convulsifs qui ont fait leur apparition à plusieurs reprises dans le cours de la maladie.

Les autres parties du cerveau, les ventricules, la voûte à trois piliers, ainsi que le chiasma et les bandelettes optiques, étaient saines. Seul, le nerf olfactif du même côté nous a semblé diminué de volume.

Passons maintenant aux lésions intra-orbitaires, dont l'intérêt anatomo-pathologique se rattache à l'étude du nerf optique entièrement privé de ses fonctions pendant la vie, ainsi qu'il a été dit dans l'observation.

Le globe de l'œil n'offre aucune lésion extérieure et apparente. Le tissu cellulaire, lâche, continu dans la capsule de Tenon, est souple et tout à fait normal, ainsi que cette capsule elle-même.

Par contre, toutes les parties molles (graisse et muscles) situées en arrière de la capsule fibreuse de l'œil, autrement dit vers le sommet de l'orbite, sont décolorées, lardacées, et témoignent de l'inflammation phlegmoneuse dont elles avaient été le siége. En ce point, tout semble confondu, même le nerf optique, qu'il faut sculpter pour l'isoler du reste. L'artère et la veine ophthalmique, quoique très-réduits de volume, sont perméables, et il en est de même du sinus caverneux.

Il suit de là :

1° Que la moitié postérieure seule du nerf optique s'est trouvée en rapport avec la lésion orbitaire ;

2° Que l'inflammation érysipélateuse s'est propagée dans le tissu cellulaire de l'orbite (phlegmon orbitaire proprement dit), et, de là, dans le crâne par la fente sphénoïdale, sans passer par la veine ophthalmique et le sinus caverneux (phlébite optique), et sans intéresser le tissu cellulaire rétro-bulbaire et la capsule de Tenon. Ainsi s'explique, d'une part, l'absence de l'infection purulente qui, d'après ma propre expérience, est la terminaison à peu près fatale de la phlébite

Digitized by Google

optique, suite d'anthrax et autres lésions de la face, et, d'autre part, la conservation pendant la vie de la mobilité du globe.

On pourrait supposer que l'atrophie du nerf optique dépendait ici de la compression exercée sur ce nerf par le phlegmon rétro-bulbaire ; mais, sans nier que cette compression y ait contribué pour sa part, nous allons voir que la lésion provenait de toute autre chose, à savoir, de la névrite, qui s'était emparée de la totalité du nerf, depuis le trou optique jusqu'à son insertion sur le bulbe.

Ce nerf n'avait évidemment rien perdu de son volume ; seulement il se montrait d'un blanc mat et était tout à fait exsangue. Sa consistance était plus dure qu'à l'état normal. Des coupes faites sur divers points perpendiculairement à son axe, ont permis de constater que la substance nerveuse avait fait place à un tissu grisâtre, translucide, homogène, confondu avec la gaîne fibreuse et le névritisme, et entièrement formé de tissu conjonctif en voie de prolifération. Ce n'est que tout à fait au centre qu'on apercevait encore un simple tractus blanchâtre, dernier vestige de la substance primitive. Quant à l'artère centrale de la rétine, il n'en existait plus trace.

Une chose digne de remarque, c'est que la substance nerveuse allait en diminuant depuis le trou optique jusqu'au globe de l'œil, à tel point qu'au voisinage de ce dernier il n'en existait plus trace.

En résumé, nous avions affaire ici à une atrophie nerveuse par *substitution celluleuse*, conséquence de la névrite, et non à une atrophie par résorption de tous les éléments constitutifs du nerf, comme cela s'observe dans la simple compression de celui-ci.

On sait depuis longtemps que, parmi les ophthalmies, deux cas peuvent se présenter : tantôt, une fois l'œil rentré dans l'orbite, la fonction visuelle se rétablit, et, d'autres fois, la fonction reste à jamais abolie et va même en déclinant de plus en plus.

Il est permis dès lors de distinguer deux groupes de faits et de penser que dans l'un il s'agit simplement d'une paralysie par compression pure, tandis que dans l'autre la névrite optique joue le principal rôle : aussi la désorganisation du nerf continue, alors même que la cause qui l'a produite viendrait à disparaître.

Un détail non moins important, c'est de voir que la névrite qui, dans ce cas, avait procédé d'arrière en avant, a entraîné une désorganisation *récurrente* du nerf, ce qui paraît supposer que la fibre sensitive se trouve soumise à une influence nutritive de la part des cellules centrales auxquelles elle aboutit, puisque nous voyons cet élément dégénérer avec plus de rapidité à la périphérie qu'au centre sous l'influence morbifique ; ici la *phlegmasie conjonctive proliférante.*

C'est là un détail d'anatomie pathologique que nous tenions à bien faire ressortir, d'autant plus que nous n'avions pas eu l'occasion de

Digitized by Google

le trouver mentionné dans les livres qui traitent de la nécessité optique, indépendante de la rétinite papillaire.

(*Gazette des Hôpitaux*, 13 décembre 1873.)

Irisis spécifique double. — Guérison obtenue par la paracentèse de l'œil droit.

Par le Dr H. Salles.

Le nommé Couvert, concierge, âgé de 45 ans, d'un tempérament nerveux, s'est présenté à la clinique du Dr Galezowski le 19 février 1873 pour y être soigné de vives douleurs qu'il éprouvait au front et aux tempes en même temps que d'une inflammation violente ayant envahi les deux yeux.

Ce malade raconte que le 12 février, pendant qu'il se chauffait à un poêle placé près d'une fenêtre entr'ouverte, il éprouva subitement comme une sensation de courant d'air qui lui traversait l'œil gauche. Le larmoiement s'ensuivit avec un sentiment de plénitude et une rougeur assez vive, des douleurs modérées dans la tempe gauche et derrière l'oreille. Cet état persista et Couvert se vit obligé au bout de quatre à cinq jours d'interrompre son travail. Un pharmacien consulté ordonna des lotions avec l'eau de rose ; mais les douleurs s'accrurent, s'irradiant à la nuque et au cou ; l'œil droit s'injecta à son tour, et le sommeil fut interrompu.

Ces circonstances engagèrent le malade à venir réclamer les soins pour les deux yeux qui s'affaiblissaient.

Voici l'état dans lequel il s'est présenté à notre observation.

Tout autour des cornées et sur les sclérotiques on aperçoit une vascularisation assez étendue, plus marquée cependant dans l'œil gauche. L'iris offre une surface irrégulière, trouble dans les deux yeux, les pupilles sont rétrécies et immobiles. Mêmes symptômes, mais plus accusés dans l'œil gauche.

Vue trouble. La lumière le fatigue beaucoup. Douleurs intenses dans les tempes, au front et derrière l'oreille, augmentant surtout la nuit.

La figure du malade exprime un air de très-grande souffrance.

Pour ce qui concerne les antécédents, nous avons appris que pendant son service dans l'artillerie, en 1847, Couvert a eu une blennorrhagie et plus tard un chancre siégeant à la couronne du gland, pour lequel il n'a pas été suffisamment traité. Depuis il est apparue une éruption étendue sur la surface de la peau, accompagnée de maux de gorge et d'engorgement ganglionnaire. M. le professeur agrégé Labbé a institué un traitement antisyphilitique qui l'avait guéri des symptômes secondaires.

Outre les symptômes que nous venons d'énumérer et qui démon-

Digitized by Google

trent l'existence d'un iritis spécifique double, nous avons observé une espèce d'encoche provenant d'une blessure ancienne, située sur le bord de la paupière inférieure, en dedans du point lacrymal. A côté d'elle une petite ouverture anormale par laquelle est passée entièrement une injection d'eau, tandis que l'injection n'est passée qu'en partie par le point lacrymal.

L'examen ophthalmoscopique, pratiqué ce jour-là, n'a rien révélé de particulier à noter dans le fond de l'œil.

On a institué le traitement suivant :

1° Prendre tous les jours une des pilules :

Proto-iodure de mercure	0,05
Ext. de quinquina	0,10

Faire 20 pilules semblables.

2° Instiller quatre fois par jour dans les yeux le collyre d'atropine.

3° Mettre des conserves bleues.

22 février. Pas d'amélioration sensible. Douleurs aussi vives.

Frictions sur le front et les tempes avec la pommade suivante :

Ext. de belladone	1 gr.
Onguent napolitain	6 gr.

Le 24. Application de 10 sangsues au devant de l'oreille gauche.

Les piqûres ont saigné beaucoup. La rougeur a diminué sensiblement, mais la névralgie persiste et présente une plus grande intensité du côté de la tempe droite.

Le 26. Appliquer 10 sangsues au devant de l'oreille droite.

Faire des frictiens sur le front et les tempes avec la pommade

Axonge fraîche	8 gr.
Chlorhydrate de morphine	0,50 centigr.

(F. dissoudre préalablement dans quantité suffisante de glycérine.)

Le sommeil est resté interrompu, malgré ces moyens ; les douleurs par élancement ont persisté, quoique peut-être plus limitées à la région périorbitaire droite.

Le malade pendant ce traitement ne sortait pas ; il venait à la consultation en voiture et rentrait toujours chez lui très-fatigué. Ses forces diminuaient ; son appétit était nul.

Le 28. Poudre d'ipéca 2 grammes, divisée en 3 paquets.

L'ipéca n'a pas produit d'effet vomitif, mais un effet laxatif seulement.

1er mars. Prendre par cuillerée tous les quarts d'heure jusqu'à effet vomitif la potion suivante :

Tartre stibié	0,20 centigr.
Sirop d'ipéca	120 gr.
Poudre d'ipéca	3 gr.

Ajouter le soir vers dix heures le paquet suivant :

Sulfate de quinine 0,60 centigr. pour deux paquets.

Digitized by Google

Cette fois il y a eu des vomissements, mais peu abondants et bilieux. Les douleurs n'ont pas diminué d'intensité. L'œil reste toujours rouge, et la chambre antérieure trouble. C'est alors qu'on se décide à pratiquer la paracentèse de l'œil droit.

Immédiatement les douleurs ont été calmées. La vue est devenue moins troublc, et le lendemain de l'opération le malade a pu retourner chez lui éprouvant à peine quelques vagues douleurs.

Depuis lors cet état s'est maintenu, tendant tous les jours de plus en plus vers la guérison. Les forces et l'appétit ont repris ; la rougeur s'est dissipée graduellement, et la vue est devenue beaucoup plus claire.

Le 14. On fait prendre une cuillerée à dessert par jour de sirop de Gibert.

15 avril. Il n'existe plus de rougeur autour des cornées ; les conjonctives présentent seulement une teinte jaunâtre. L'iris a repris sa couleur normale dans les deux yeux ; les pupilles sont seulement un peu dilatées, déformées avec quelques exsudations blanchâtres sur leurs contours. On peut dire que la guérison est complète.

OBSERVATIONS CLINIQUES

Par le Dr Kohn.

I. — Erythème noueux.

Observation. — M. K..., âgé de 73 ans, sujet aux rhumatismes, fut pris le 12 juin 1873 d'un érythème noueux de la paupière supérieure droite et de la joue ; le lendemain l'œil eut une violente inflammation occupant toute la moitié inférieure du globe, sans douleur, sans larmoiement. A l'examen du globe de l'œil, on ne constate aucune rougeur et aucune altération, soit du côté de la cornée, soit dans l'iris. Un large bouton d'érythème occupait la sclérotique. Soumis au traitement par l'atropine pendant plusieurs jours ; il n'éprouva aucun changement ; au contraire, il y eut une augmentation de la rougeur de l'œil. Comme le malade présentait tous les phénomènes de l'anémie très-prononcée, nous l'avons soumis avec le Dr Galezowski à un traitement ferrugineux et nous avons conseillé de saupoudrer les paupières avec la poudre de calomel.

Peu de temps après le commencement du traitement un mieux sensible se produisit, l'inflammation du globe oculaire dans la partie inférieure se dissipa, laissant deux ptérygions, mais d'une rougeur beaucoup moins intense qu'au début. En même temps disparut l'érythème, l'amélioration s'est maintenue, et le 5 juillet il restait encore quelques traces d'inflammation dans la région du ptérygion interne. Une saison aux eaux de Spa eut complètement raison de cette légère inflammation.

Digitized by Google

A l'ophthalmoscope, les membranes de l'œil n'offraient aucune lésion pendant toute la durée de la maladie.

II. — Hémélaropie suite d'ictère.

Observatoin. — Madame L..., âgée de 39 ans, trois mois après une fausse couche, fut prise d'un ictère général vers le 3 mai 1873. A cette époque, elle voyait tout en jaune.

25 juillet. Au moment où elle se présenta à la consultation, nous avons pu constater que les pupilles étaient fortement élargies, mais qu'elles se contractaient sous l'impression de la lumière. Toute la face ainsi que les conjonctives présentent encore une teinte ictérique marquée. La malade peut lire le n° 1 de l'échelle, mais elle se fatigue vite, son champ visuel est conservé intact, à l'ophthalmoscope, on ne trouve aucune lésion, les papilles paraissent un peu pâles, anémiées. Dès que le soir arrive, elle ne distingue plus rien.

La vue en jaune dura un mois, puis disparut tout d'un coup. En l'examinant, j'ai pu constater que pendant le jour, elle distingue parfaitement les différentes couleurs, mais elle continue à être héméralope, à ne pouvoir se conduire le soir. On lui prescrit des bains de vapeurs, des purgatifs alternés avec le sulfate de quinine à haute dose, en même temps des douches de vapeur sur les yeux. Sous l'influence de ce traitement elle guérit au bout de trois mois de traitement.

Quelques mots sur la strabotomie en général et sur l'avancement du muscle relâché en avant,

Par le docteur Fernandez (de la Havane).

L'opération du strabisme, qui a pour but de détacher le muscle rétracté de son insertion à la sclérotique, afin de lui en donner une autre dans un plan plus postérieur, c'est, comme on le sait, l'opération la plus simple de l'ophthalmologie, parce qu'elle est exempte d'accidents qui puissent compromettre l'organe de la vision. Nonobstant elle n'est pas exempte d'accidents et d'insuccès, car à chaque pas nous trouvons des individus opérés du strabisme et qui continuent de loucher, souvent même d'une manière plus prononcée qu'avant l'opération. On trouve des malades opérés de strabisme convergent sans succès et qui éprouvent des douleurs vives et des fatigues continuelles à tout effort de travail.

A quoi doit-on attribuer ces insuccès dans une opération dont les règles, si brèves et si précises, sont faciles à observer? Nous croyons que, dans l'oubli de ces règles ou dans leur imparfaite connaissance, se trouve la cause de tels insuccès. Il me semble qu'on a souvent

Digitized by Google

oublié un fait anatomique important, c'est que le strabisme ne tient pas seulement à la rétraction du muscle, mais aussi à la capsule de Tenon.

On connaît l'existence de fibres musculaires lisses dans la capsule de Tenon, au voisinage de l'attache des muscles sur la sclérotique; M. Sappey l'a démontré. Si, en faisant la ténotomie, nous nous contentons de faire une petite incision, comme je l'ai vu plusieurs fois, pour introduire le crochet et sectionner simplement le muscle, on peut bien assurer que le résultat qu'on obtiendra sera douteux ou complètement nul. Il faut ne pas être si scrupuleux dans l'incision, 1 ou 2 millimètres de plus ne font rien dans ce cas et permettent cependant de promener librement le crochet par toute l'étendue du globe oculaire, où s'insère le muscle. On ne termine l'opération que lorsqu'il ne reste plus la moindre adhérence des fibres musculaires ou de la capsule rétractée. D'autre part, pour obtenir des résultats satisfaisants, il faut chercher à attirer, par force, l'œil droit, qui n'a pas été corrigé par ce premier temps d'opération, et ordinairement, pendant un certain temps (vingt-quatre heures), du côté opposé à celui de l'incision. Toutes les fois que le strabisme convergent est prononcé, qu'il mesure plus que 5 millimètres, la section du muscle seul est le plus souvent insuffisante, et il faut recourir à ce second temps opératoire que nous venons d'indiquer. Pour obtenir la fixité de l'œil, on doit passer un fil à travers un pli de la conjonctive, et, une fois unies, les deux extrémités (de cette membrane), les fixer au moyen d'une toile trempée de collodion, à la région temporale du côté où on a pratiqué l'opération. La suture de l'incision conjonctivale est d'une grande importance parce qu'elle évite la rétraction en arrière de la caroncule lacrymale.

Au lieu d'avoir un résultat incomplet de la strabotomie, on voit quelquefois l'œil se dévier dans le sens opposé, et le strabisme convergent devenir divergent, qui resterait définitif si on ne prenait pas garde immédiatement après l'opération.

Le moyen le plus convenable pour corriger cet accident, au moment même de la strabotomie, est de faire la suture conjonctivale, en y comprenant aussi la capsule de Tenon.

Lorsque le strabisme de convergent est devenu divergent, ou *vice versa*, et qu'il est resté définitif au bout de quelques mois, on doit alors avoir recours au procédé d'avancement pratiqué dans le but de ramener en avant vers la cornée le tendon du muscle relâché. Cette opération est pratiquée ordinairement avec succès dans tous les cas de strabisme divergent ou convergent qui dépassent 5 millimètres, et quand le muscle est rétracté après une myotomie mal réussie. Voici comment on y procède :

Après avoir incisé la conjonctive au bord interne de la cornée,

Digitized by Google

décollée largement jusqu'à la caroncule, on enfonce le crochet mousse sous le muscle droit interne et on le sectionne avec des ciseaux aussi près que possible de la sclérotique. Saisissant ensuite le tendon du muscle détaché avec une pince, on y enfonce, à 3 ou 4 millimètres en arrière, une aiguille munie d'un fil, puis on attire ce muscle en haut de la cornée et on le fixe à la conjonctive. Cette opération achevée, on sectionne le droit externe, ou bien, ce qui est plus rationnel, la ténotomie du droit externe sera faite avant le déplacement du droit interne. C'est en procédant de cette manière que nous avons vu le Dr Galezowski obtenir de bons résultats dans des strabismes anciens, très-marqués, et qui n'ont pu guérir par les procédés ordinaires de strabotomie.

Observation I. — M. Leduc, âgé de 49 ans, demeurant rue de la Truanderie, no 5, eut un strabisme convergent de l'œil gauche à l'âge de 3 ans, à la suite d'une ophthalmie. A l'âge de 13 ans, il fut opéré de strabotomie, mais le résultat de l'opération était des plus malheureux, puisqu'il s'en est suivi un strabisme divergent des plus prononcés. En 1871, il fut opéré par le Dr Galezowski, par le procédé d'avancement du droit interne; mais, comme ce dernier était très-allongé, l'opérateur a dû retrancher une portion de 4 millimètres de ce muscle avant de pratiquer la suture près de la cornée. L'opération a réussi parfaitement, puisque aujourd'hui, le 3 janvier 1874, la difformité est entièrement corrigée. L'acuité visuelle de l'œil est très-restreinte par suite de l'hypermétropie et d'astigmatisme irrégulier; il ne distingue que les formes des objets.

Observation II. — Mlle Tulon, âgée de 42 ans, s'est présentée à la Clinique, le 12 février 1873. Cette malade, quinze jours auparavant, s'était aperçue que son œil gauche devenait rouge et que sa vue était troublée. Voici ce que nous a révélé notre examen. L'œil gauche présente une rougeur conjonctivale, pupille dilatée, iris sans changement de coloration, chambre antérieure agrandie, petite tache superficielle sur la cornée. A l'œil droit la rougeur conjonctivale est plus prononcée, pupille et iris les mêmes, rien du côté de la cornée, strabisme divergent de 6 millimètres depuis l'âge de 16 ans. A l'ophthalmoscope, on constate un staphylôme postérieur plus graud dans l'œil droit. L'acuité visuelle est parfaite quoique myope dans l'œil droit; dans l'œil gauche, elle est troublée par la tache de la cornée. Quand la conjonctivite fut guérie, au bout d'un mois de traitement, l'opération d'avancement du muscle droit interne fut pratiquée en ma présence par le même procédé que dans le cas précédent, et aujourd'hui, la malade est complètement guérie de son strabisme.

Digitized by Google

BIBLIOGRAPHIE

ARCOLEO. *Prospetto di talune malattie oculari, trattate colla corrente elettrica.* Palermo, 1873. L'auteur rapporte les résultats obtenus par les courants continus dans le traitement des différentes affections oculaires. Dans les kératites parenchymateuses, sur 22 cas soignés par les courants à induction et 3 par les courants continus, il a obtenu la guérison complète dans 14 cas ; dans 9 il y avait de l'amélioration et il n'y a que 2 cas qui sont restés sans aucun changement. Le même traitement fut appliqué pour les abcès et les ulcères de la cornée avec ou sans hypopyon, mais avec des résultats bien inférieurs, si on en juge par les chiffres que rapporte l'auteur. L'électricité a été employée aussi avec plus ou moins de succès dans les atrophies des papilles, les altérations musculaires, dans les défauts d'accommodation et dans les troubles fonctionnels sans lésions appréciables.

MAURICE RAYNAUD. *Nouvelles recherches sur la nature et le traitement de l'asphyxie locale des extrémités* (*Archives générales de médecine*, janvier 1874). Cette affection est décrite pour la première fois par l'auteur, et elle est selon lui un vice de l'innervation vaso-motrice. Cette affection est accompagnée des symptômes morbides oculaires. Voici ce que dit l'auteur à ce sujet :

Le malade affirme que sa vue est bonne aux deux yeux *pendant l'accès*, mais que pendant la période qui suit et tandis que les doigts reviennent progressivement à leur coloration normale, la vue, surtout celle de l'œil gauche, *devient trouble et confuse*, pour s'éclaircir de nouveau au moment où surviendra un nouvel accès. — Il se sert depuis quatre ans du no 16 convexe.

Il était du plus grand intérêt de voir si l'examen ophthalmoscopique donnerait l'explication de ce singulier phénomène d'amblyopie intermittente. Il était à présumer, *a priori*, que celle-ci devait dépendre de troubles dans la circulation du fond de l'œil. Voici les résultats de cet examen :

La pupille étant dilatée par l'atropine, lorsqu'on examine l'œil gauche (le plus malade des deux), pendant une période de réaction, c'est-à-dire quand la coloration cyanique des extrémités est à son *minimum*, on voit que l'artère centrale de la rétine et les artères qui en naissent présentent dans toute leur étendue des contours très-clairs ; de plus, on constate très-nettement qu'elles sont plus étroites dans leur portion originelle, au niveau de la papille, qu'à la périphérie ; par moments on y rencontre des sortes d'étranglements partiels. La papille elle-même est d'une teinte très-claire.

Digitized by Google

Les veines sont le siége de battements extrêmement remarquables. On sait que le battement de la veine centrale de la rétine est un phénomène qui s'observe fréquemment à l'état normal, et qu'on peut faire naître à volonté en exerçant une légère pression sur le globe de l'œil; mais ce battement physiologique est circonscrit à une très-petite étendue, au point de pénétration de la veine dans les parties non transparentes du nerf optique. Ici, il s'agit de tout autre chose : les pulsations se font remarquer par une intensité et par une étendue tout à fait insolites. Elles retardent un peu sur le pouls radial. A chaque pulsation on voit la veine centrale non-seulement se dilater, devenir plus foncée en couleur, mais s'allonger très-notablement au niveau de son origine dans la papille, de manière à simuler un petit anévrysme par cette ampliation en tous sens. La pulsation s'étend bien au delà des limites de la papille ; on peut la constater à la fois sur trois vaisseaux au moins, et sur presque tous les capillaires veineux.

L'œil droit (le moins malade) présente des phénomènes analogues, mais à un moindre degré. L'étroitesse des artères y est certainement moindre qu'à gauche, et la diminution relative de l'artère centrale par rapport à ses branches moins appréciable.

Les battements veineux s'observent sur une étendue très-grande, plus grande peut-être qu'à l'œil gauche, mais il n'y a pas trace de battements du côté des capillaires.

L'examen ophthalmoscopique *pendant la période de cyanose des extrémités* a fourni des résultats moins nets que les précédents, et a présenté quelques difficultés matérielles d'observation. Ainsi le moment de l'accès ne coïncidait pas toujours avec l'heure de la visite. L'exploration de l'œil, quand il s'agit de constater et de mesurer des différences de calibre entre deux artères, est une opération délicate et qui demande du temps; il nous est arrivé plus d'une fois de commencer cet examen pendant la période cyanique, et de nous apercevoir en le terminant que la coloration des extrémités avait changé. Voici pourtant ce qui ressort de cet examen :

Pendant la durée des accès, les battements veineux persistent dans les deux yeux; cependant ils sont beaucoup moins prononcés à gauche qu'à droite. Les artères ne reprennent pas, comme on pourrait s'y attendre, leur calibre normal dans toute leur étendue. Elles présentent des étranglements partiels qui, par places, les rendent filiformes. En y mettant de la patience l'observateur peut être assez heureux pour voir ces étranglements se former sous ses yeux, persister un certain temps, puis disparaître pour se reproduire sur un autre vaisseau.

Pour avoir l'explication de cette altération spasmodique des vaisseaux rétiniens, le professeur Raynaud a fait des expériences. Voici le résultat de ses recherches :

Digitized by Google

J'ai pratiqué sur plusieurs lapins la section du grand sympathique au cou, et j'ai observé à l'ophthalmoscope les vaisseaux du fond de l'œil avant et après l'expérience, en prenant pour terme de comparaison l'œil du côté non opéré. Quand on se tient à cette simple observation, le résultat peut laisser quelques doutes, les veines seules paraissent un peu dilatées. L'artère centrale de la rétine ne subit pas de changement de calibre bien manifeste ; cependant les réseaux capillaires paraissent un peu plus volumineux, et on les suit dans une plus grande étendue du fond de l'œil.

Mais pour prendre une idée nette du résultat, il faut électriser le bout supérieur du sympathique coupé. C'est ce que j'ai fait, avec l'obligeant concours du Dr A. Moreau. L'effet de cette électrisation est aussi manifeste que celui que l'on observe sur l'oreille du lapin. En observant l'artère centrale avec l'ophthalmoscope, on la voit se resserrer par une sorte de contraction péristaltique, pâlir, puis disparaître presque entièrement, pour reparaître lorsque l'électrisation est interrompue, et reprendre alors progressivement son calibre primitif.

Il est donc certain que l'artère centrale de la rétine reçoit son innervation de la branche cervicale du grand symphathique, par l'intermédiaire des filets carotidiens de ce nerf.

Dr Deich. *Contribution à l'étude du colomba de l'œil.*

Il s'agit ici d'une fente losangique de la choroïde de l'œil droit; elle est située dans la région de la macula : elle se présente sous la forme d'une tache d'un blanc jaunâtre, à reflet sclérotical, dont le grand diamètre est un peu plus petit que le diamètre de la pa pille; les bords de ce losange sont nets et réguliers, ses angles pénètrent dans un tissu choroïdien d'apparence normale; au devant de lui on ne voit passer aucun vaisseau.

La rétine, doublée ou non d'une couche mince et transparente de la choroïde sans vaisseaux et sans pigment, passe au devant de cette fente : le fait est prouvé par les recherches relatives à l'acuité visuelle, qui nous montrent que la vision centrale est peu modifiée, S étant presque égal à 20/XX.

Il est vrai que, lorsque le malade fixe un objet très-éloigné avec l'œil droit, il affirme qu'il voit dans cet objet comme une partie qui manque, dont la forme est celle d'une ligne étroite, inclinée sur l'horizon sous un angle de 50° de haut en bas et de gauche à droite. Le malade déclare en outre que, quand il regarde des objets très-fins, il voit mieux un objet lorsqu'il fixe un autre objet voisin ; néanmoins, s'il est vrai qu'il y a un scotome central, dans tous les cas il n'est pas en rapport avec la grandeur et l'étendue de la fente losangique.

Cette observation est la première où l'on voie une fente losangique

Digitized by Google

dans la région de la macula sans coïncidence de coloboma de l'iris ou d'une autre partie, soit de la choroïde, soit de la rétine.

(*Klinische Monatsbl*, analysé par le Dr Boncour.)

Dr Schrœder (de Leipzig). *Forme anormale de myopie aiguë (2 observations).*

Obs. I. — Œil gauche perdu ; œil droit un peu myope. Du jour au lendemain, cet œil est devenu si faible que le malade ne peut se conduire qu'avec peine : tous les objets semblent au malade troubles et tremblotants.

Léger tremblement du cristallin pendant les mouvements de l'œil ; cornée transparente, un peu conique ; cristallin fortement convexe, refoulé avec l'iris tout près de la cornée.

La myopie accusée par le malade, qui ne lit qu'avec peine le nº 4 de Jæger à une distance de quelques pouces, est confirmée par l'examen avec le réflecteur seul ; la choroïde est un peu hyperémiée.

Des instillations d'atropine ne diminuent en rien la myopie, et en outre le cristallin ne change pas de place et reste formement convexe.

Il n'y a pas de luxation du cristallin dont le bord, malgré la dilatation de la pupille, n'est visible nulle part dans le champ pupillaire.

Obs. II. — Elle se rapporte à la sœur du malade qui a fait le sujet de l'observation nº 1.

Myopie légère dès le jeune âge ; elle augmente petit à petit depuis environ deux ans, plus vite depuis trois mois. Durant les deux dernières années, après un travail assidu, la tête penchée, la malade ressentait une douleur légère et un peu de tension dans les yeux, un obscurcissement passager de la vue disparaissant au bout d'un temps qui variait entre une et six heures. Au moment où l'auteur l'examine, les deux yeux sont très-myopes : le punctum remotum est de 1 pouce 1/4 pour l'œil gauche, de 1 pouce pour l'œil droit : à ces distances, la malade lit avec chaque œil le nº 1 de Jæger.

Le cristallin et l'iris sont légèrement tremblotants ; ils sont en outre tellement refoulés en avant que la chambre antérieure est d'une exiguïté remarquable.

L'atropine ne modifie en rien la courbure du cristallin : les images de Purkinje et Sanson sont les mêmes après comme avant les instillations d'atropine : l'image droite fournie par la capsule antérieure est dans les deux cas très-petite et très-rapprochée de l'image cornéenne.

Une iridectomie ayant été pratiquée sur l'œil droit, l'on mit à découvert la zonule de Zinn, dont les plis, au lieu de se diriger droits vers le cristallin, étaient un peu obliques, ondulés, et décrivaient une courbe à convexité inférieure : l'auteur a conclu de là que la zonule était lâche et peu tendue.

Digitized by Google

Le calabar instillé plus tard dans l'œil rétrécit la pupille, mais ne modifia en rien la forme ou le siége du cristallin ; de cette expérience et de celle, également négative, faite avec l'atropine, l'auteur tire cette conclusion, que l'action du muscle ciliaire sur le cristallin est nulle.

Dans ces deux cas, pour l'auteur, l'accroissement rapide de la myopie ne peut tenir à une autre cause qu'au refoulement du cristallin en avant et à sa convexité persistante ; le trouble de la vue est en outre augmenté encore par le tremblement du cristallin. L'auteur explique ces différents phénomènes par un relâchement de zonule dans toute son étendue : ce relâchement a été constaté *de visu* chez l'un des malades et doit être accepté chez l'autre par analogie et par exclusion de toute solution de continuité. Ce relâchement étant admis, on conçoit sans peine que la zonule ne peut plus exercer une traction efficace sur le cristallin qui reste abandonné à sa tendance de se courber le plus possible.

Quant aux causes de relâchement de la zonule, l'auteur les fait résider d'une part dans une prédisposition héréditaire des deux malades, et d'autre part dans l'atrophie progressive de la partie antérieure du muscle ciliaire.

L'auteur pense que ces observations peuvent jeter un certain jour sur certains faits de myopie, considérés jusqu'à présent comme des cas de myopie spasmodique, bien que l'atropine ne modifiât en rien la forte cenvexité du cristallin.

(*Klinische Monatsbl.*, analysé par le Dr Boncour.)

E. Tison. *Histoire de la fève de Calabar*. Thèse de Paris, 1873. Ce travail contient un résumé très-complet de l'action de la fève de Calabar, non-seulement sur l'œil, mais sur l'organisme tout entier, et sera consulté avec fruit par tous ceux qui voudront utiliser ce précieux médicament dans le traitement des maladies des yeux.

P. Bloc. *Etude sur l'œnanthe safranée* (*œnanthe crocata*). Thèse de Paris, 1873, couronnée par la Société de médecine. Ce travail important, fait surtout au point de vue de la toxicologie, contient une notice sur l'emploi de ce médicament par les anciens dans les maladies des yeux et notamment dans les ophthalmies scrofuleuses. « D'après Hemlock, au temps de Pline, on en faisait un collyre qui arrêtait les douleurs des yeux. »

Dr Galezowski.

A. Parent, imprimeur de la Faculté de Médecine, rue Mr-le-Prince, 31.

Digitized by Google

RECUEIL

D'OPHTHALMOLOGIE

CLINIQUE DE LA CHARITÉ.

Leçons de M. le professeur Gosselin, recueillies par A. Garcia Calderon, externe du service.

I.

LEÇON DU 20 FÉVRIER 1874, SUR LA CHOROIDO-RÉTINITE SYPHILITIQUE.

Messieurs,

Je vais vous entretenir aujourd'hui d'une malade qui est couchée au n° 15 de la salle Sainte-Catherine, et qui est atteinte d'une affection particulière de l'œil, que je désire discuter devant vous. Cette femme, de profession marchande ambulante, et de 53 ans, se présente à nous avec douleur, rougeur et larmoiement des deux yeux. Elle nous dit n'avoir jamais souffert des yeux, et que ce n'est que depuis quelque temps qu'elle a des douleurs très-fortes dans la tempe correspondante, qui s'irradient dans la tête, et dont le maximum est nocturne. Elle ne voit qu'un peu de l'œil gauche, mais elle ne peut pas bien distinguer les effets. Elle accuse, en outre, une sensation de picotement comme si elle avait des grains de sable dans les yeux; et avoue avoir eu mal à la gorge, il y a cinq semaines, et il y a cinq à six mois une éruption boutonneuse sur le corps, et des

Digitized by Google

croûtes dans les cheveux qui les ont fait tomber. Elle a eu des douleurs vagues dans les genoux, mais jamais elle n'a eu une attaque de rhumatisme sérieuse.

Aujourd'hui elle se plaint de la presque continuité de sa douleur circumorbitaire surtout la nuit; et cette douleur siége plutôt autour de l'œil que dans le globe même. De plus, elle est accompagnée d'un trouble très-considérable de la vision, mais sans perte complète de cette fonction. Avec cela une incapacité de distinguer les petits objets, et de reconnaître les couleurs. Bref, elle a un affaiblissement très-notable de la vision, accompagné d'un état nébuleux.

Du côté des paupières, on ne trouve qu'un peu d'hyperémie de la conjonctive qui s'étend sur la conjonctive oculaire et qui est plus marquée au niveau de l'anneau sclérotical.

Lorsqu'elle est venue nous consulter, nous avons trouvé en bas et en dedans de la chambre antérieure de l'œil gauche, une petite tache noirâtre, linéaire, et nous nous sommes demandé si ce n'était pas une tache pigmentaire; seulement, comme elle dépassait le cercle de l'iris en bas, et comme la malade paraît ne pas s'être apperçue de son existence, nous avons donné la préférence à l'idée d'un petit foyer hémorrhagique; d'ailleurs, elle a disparu le lendemain. En outre, sa pupille, très-reserrée, ne se dilatait pas pendant les premiers jours sous l'influence de l'atrophie, mais elle ne présentait pas d'adhérences festonnées. Le champ pupillaire d'abord très-étroit s'est élargi un peu depuis que l'iris se dilate par l'action de l'atropine, et permet de constater qu'il n'est pas obstrué par aucun exsudat, aucune fausse membrane.

Par ces symptômes, nous avons reconnu l'existence d'une iritis avec hyphema. En effet, nous avons là un changement de coloration de l'iris qui est devenu un peu foncé, et de la résistance à la dilatation de l'iris par l'alcaloïde de la belladone. La malade ne présente pas de traces de syphilis; mais elle nous dit avoir eu des maux de gorge, des boutons sur le corps et avoir perdu ses cheveux. Elle n'est pas rhumatisante, et il ne faut pas perdre de vue que l'iritis est de cause générale lorsqu'elle n'est pas traumatique. Or, les deux causes générales

Digitized by Google

principales sont le rhumatisme, et la syphilis, quelquefois la scrofule.

Notre malade ne présente pas d'antécédents rhumatismaux. D'ailleurs l'iritis rhumatismale est en général bilatérale. Pas de traces de scrofule. Du reste, elle s'est beaucoup améliorée sous l'influence du traitement spécifique.

Mais, les deux phénomènes sur lesquels j'attire votre attention sont d'une part le trouble de la vision, d'autre part la douleur préorbitaire.

1° Le *trouble de la vision* considérable sans maladie de la papille tient le plus souvent à une affection du fond de l'œil, choroïdite ou plutôt choroïdo-rétinite, car ce n'est que très-rarement que la choroïde et la rétine ne sont pas malades ensemble, et en clinique, je ne sais pas séparer l'une de l'autre. Mais je dis irido-choroïdite simplement parce que lorsque l'iris est malade, souvent la partie correspondante de la choroïde l'est aussi. Je reviens à mon sujet, et je dis qu'en général dans l'iritis rhumatismale le trouble n'est pas si grand, ce qui me fait penser que la rétine est prise aussi, et que les rayons lumineux ne font qu'une impression très-faible sur cette membrane, assez faible pour que la vision nette ne s'exécute plus. Pour moi, il s'agit d'une *irido-choroïdo-rétinite*. Cependant, il faut avouer qu'il y a beaucoup d'inconnues dans ces maladies-là, et je vais à ce propos vous citer un exemple. Il y a deux ans, un homme âgé se présente dans mon service avec une iritis bilatérale; la pupille présentait le même aspect que notre malade d'aujourd'hui; les rayons lumineux semblaient traverser les milieux de l'œil, mais il ne voyait rien du tout. Un érysipèle de la face emporte le malade, dont l'observation a été publié par M. Longuet, interne de ce service, dans le journal d'Ophthalmologie de M. Galezowski. Eh bien, messieurs, à l'autopsie nous n'avons rien trouvé qui ait pu nous éclairer sur le trouble de la vision. Rien de particulier dans la rétine, pas d'exsudat de la choroïde, pas d'épanchement sanguin. Serait-ce que les exsudats s'étaient résorbés pendant son érysipèle qui a duré de sept à huit jours? Il est possible que le microscope nous révèle un jour la nature de cette variété d'amaurose et les modifications

Digitized by Google

qui se font dans les tubes nerveux de la rétine. Sommes-nous ici devant un cas semblable? La chose est bien possible. Cependant, il est aussi possible que l'absence de la vision tienne à un trouble physique de la capsule du cristallin, car dans certaines iritis il se fait un dépôt pigmentaire sur la capsule. Dans tous les cas, si cette cataracte pigmentaire existe chez notre malade, elle n'est pas disséminée. Je fais cependant mes réserves, et je suis forcé de renvoyer à un nouvel examen ma décision, car je n'ai pas vu les deux images droites, ni l'image renversée que, comme vous savez, on observe à l'état physiologique d'après le procédé de Purkinji et Sanson.

2° Le second symptôme important dont je veux vous dire un mot, c'est la *douleur périorbitaire*. Elle est due à une inflammation des nerfs ciliaires. Cette douleur s'irradie dans la cinquième paire, notamment dans la branche ophthalmique de Willis, et dans le sous-orbitaire.

Dans les premiers jours, j'ai pensé à des douleurs ostéocopes, vu qu'elles sont plus fortes la nuit, mais l'iodure de potassium qu'elle prend depuis dix jours, associé au mercure, n'a pas empêché la persistance de ces douleurs.

Quoi qu'il en soit, le pronostic est fâcheux, car nous guérissons mal les troubles visuels du fond de l'œil, et bien plus rarement encore les cataractes pigmentaires, surtout lorsqu'elles sont disséminées. J'ai des raisons pour craindre, soit une cataracte pigmentaire, soit un trouble profond de l'œil. Mais, si nous n'avons affaire que simplement à un exsudat blanchâtre (fausse cataracte), dans ce cas-là, nous pouvons espérer la résorption de de ces produits nouveaux, et le rétablissement de la vision.

Je me résume, en disant que cette malade est atteinte d'irido-choroïdite syphilitique, qui nécessite un traitement spécifique mixte par le mercure et l'iodure de potassium.

II.

LEÇON DU 31 JANVIER 1874.

MESSIEURS :

Dans une de nos précédentes leçons, nous avons eu l'occasion de vous parler d'une femme atteinte d'iritis, que je croyais

Digitized by Google

de nature syphilitique, compliquée de choroïdo-rétinite, attendu qu'elle présentait des troubles de la vision que n'expliquerait pas l'état de la papille, troubles qui seraient dus soit à une altération du fond de l'œil, soit à un épanchement séro-sanguinolent ou simplement séreux de la rétine, soit à une lésion des tubes rétiniens. Dans ces cas, je vous ai dit que le pronostic était fâcheux, car si la maladie peut s'arrêter, la vision se recouvre difficilement.

Aujourd'hui, je vais vous entretenir d'un autre malade non moins intéressant. Il s'agit d'un homme de 42 ans, qui est couché au n° 17 de la salle Sainte-Vierge. Cet individu vient nous consulter parce qu'il est atteint, depuis un mois, d'un trouble de l'œil droit sans conjonctivite, trouble aussi prononcé que chez notre malade de la salle Sainte-Catherine. Il présente une injection de la sclérotique, mais non pas cet anneau rouge périkératique si accusé chez l'autre malade, ni la coloration forcée de l'iris, ni les petites taches circulaires de cet organe ; mais une atrésie avec impossibilité de se dilater, sans le concours de l'atropine. A l'aide de cet agent, on peut voir les festons, les adhérences de l'iris qui sont ordinairement en rapport avec une légère capsulite coïncidant avec l'iritis.

D'abord il ne voit pas bien, car s'il distingue les gros objets, il ne voit les petits qu'à travers un brouillard. Je me suis demandé si ce trouble de la vision n'était pas dû à un obstacle mécanique, à un exsudat néomembraneux blanc, obstruant le passage des rayons lumineux ; mais ici, comme chez notre femme, je ne l'ai pas trouvé non plus ; et en plaçant une lumière devant l'œil, nous voyons la petite image renversée, du côté opposé à la grande image droite, mais je n'ai pas pu voir la seconde image droite. Seulement l'image renversée est très-prononcée. La photophobie intense dont se plaint le malade ne nous a pas permis d'aller plus loin dans notre investigation pour chercher la seconde image droite ; mais du moment que nous voyons l'image renversée, nous pouvons dire qu'il n'y a pas d'opacité de la capsule postérieure.

Si nous projetons la lumière dans l'œil, en amenant de temps en temps la loupe entre le miroir et l'œil, nous ne trouvons pas

Digitized by Google

le trouble habituel de l'irido-choroïdite syphilitique, ni la teinte grisâtre qui empêche de voir le fond de l'œil. Il n'y a pas non plus d'excavation de la papille, au moins tant que le rapide examen que nous avons fait nous l'a permis de juger. Bref, pas d'exsudats ni de troubles saillants du fond de l'œil.

Mais, ce que cet homme présente de particulier, c'est qu'avec les symptômes fonctionnels et physiques de l'iritis, il présente des douleurs circumorbitaires qui paraissent siéger dans les os, et à forme névralgique comme celles qui coïncident souvent avec l'irido-cyclite (par la compression des nerfs ciliaires au moment où ils sortent de l'anneau pour gagner le cercle ciliaire). De plus, il a une buphthalmie, une augmentation apparente du globe. Cette augmentation n'est point une exophthalmie vraie, car il n'y a qu'une augmentation de volume, sans propulsion du globe en avant.

Les auteurs qui nous ont précédés appellent cela de l'*hydrophthalmie*. D'autres, plus anciens, l'ont désigné sous le nom de *buphthalmie* (œil de bœuf). D'autres l'ont appelé *hydropisie*. J'aime mieux le mot hydrophthalmie, car hydropisie n'indique pas inflammation. Il est donc plus que probable que l'augmentation de volume du globe soit due à une augmentation du corps vitré.

Je ne donne pas à cette maladie le nom de *glaucome*, qui a été donné par de Graefe à toutes les formes d'ophthalmie interne, avec distension de la sclérotique, d'où la compression des nerfs ciliaires par l'épanchement, et la douleur qui en est la suite. Pour appliquer ce nom au cas qui nous occupe, il eût fallu que notre malade présentât l'excavation de la papille, et les pulsations anomales des vaisseaux rétiniens.

Pour me résumer, je dirai qu'il s'agit *d'une irido-choroïdite, sans perte complète de la vision*, mais *avec augmentation notable du volume de l'œil droit*, *accompagnée de douleurs circumorbitaires*, *soupçonnée syphilitique*, et dont le début remonte à un mois, d'après le malade.

C'est donc au traitement interne antisyphilique que nous devons avoir recours avant toute intervention chirurgicale.

Digitized by Google

DES ATTITUDES DANS LES MALADIES DES YEUX

ET DU

TORTICOLIS OCULAIRE.

Par le Dr Cuignet (de Lille).

Un très-grand nombre de nos maladies corporelles impriment, soit au corps entier, soit à la partie du corps qui est affectée, une attitude spéciale, souvent, même, pathognomonique, qui peut servir et qui sert fréquemment dans l'appréciation du diagnostic, du progrès, de la diminution ou de la guérison d'une maladie déterminée. Il y aurait un travail très-curieux, très-intéressant et très-instructif à faire sur ce sujet d'ensemble, et nous convierions volontiers quelque confrère observateur à l'entreprendre et à combler ainsi une lacune qui existe dans la science enseignée et appliquée.

Nous allons essayer de reconnaître et d'indiquer, pour les maladies des yeux seulement, les attitudes les plus caractéristiques et qui servent le mieux à faire l'appréciation de leur nature et de leur période.

Nous avons vu plusieurs fois nos maîtres en oculistique, et notamment le Dr Desmarres père, diagnostiquer à distance les maladies des personnes assises à 10 ou 15 pas, ou au moment où elles ouvraient la porte et s'avançaient vers lui. Dans les deux tiers des cas, la prévision se trouvait confirmée par l'examen, et, dans le dernier tiers, quelques-uns des cas douteux étaient soumis à une discussion préalable, dans laquelle le maître passait en revue les motifs d'incertitude et les raisons de probabilité qui rendaient cette partie de la clinique aussi intéressante et aussi instructive que la précédente.

Dans ces appréciations rapides, le maître faisait entrer en ligne de compte, non-seulement les attitudes des malades, mais encore leur âge, leurs insignes professionnels, les lunettes ou

Digitized by Google

bandages portés par eux, l'aspect général de leur santé, etc.... Nous voulons nous limiter aux signes fournis par l'attitude ; mais nous ne pouvons résister à la tentation d'offrir quelques-uns de ces cas présentant, en outre, d'autres indices très-utiles pour ce diagnostic sommaire.

Ainsi, une jeune personne pâle et anémiée se présente : l'absence d'anneau à l'un de ses doigts indique qu'elle est fille ; les noires éraillures du bout de son indicateur gauche disent qu'elle est couturière et qu'elle travaille beaucoup ; elle est un peu voûtée ; ses yeux sont clairs, propres et symétriques ; mais les lèvres et les conjonctives sont blèmes ; à coup sûr c'est une fatigue d'accommodation qui réclame des toniques et du repos des yeux.

Un homme jeune entre, clignant des yeux pour mieux voir à distance, se rapprochant à l'excès pour distinguer ce qui est dans son voisinage : c'est un myope.

Un autre, âgé de 40 à 50 ans, est blème, à face bouffie, fixant attentivement, ayant l'air de mal voir, offrant des yeux exempts de toute irritation ; il répond mal aux questions, sent l'alcool et le tabac. C'est un amblyopique par abus d'excitants, par intoxication alcoolique ou nicotinique.

Puis, c'est un tout petit enfant apporté par sa nourrice ou sa mère, enveloppé dans des langes, la tête couverte, faisant entendre la faible et aigre voix du plus jeune âge. C'est à coup sûr, sans examiner plus loin, une ophthalmie neo natorum.

Voici un granuleux qui s'avance, les paupières tombantes, l'air endormi, n'osant et ne pouvant regarder le jour, ayant un peu de chassie aux yeux.

Un dernier cas. Il est un peu différent de ceux que je viens de passer en revue et il a un objet moins immédiatement attenant à la question des attitudes ; mais il est très-instructif pour montrer jusqu'à quel point on peut, au moyen d'un premier examen à distance et de quelques réflexions rapides, reconnaître les circonstances extrinsèques et intrinsèques d'une maladie.

Un médecin interdit à une jeune fille de 15 à 16 ans de se faire bonne d'enfants à cause d'une conjonctivite granuleuse

Digitized by Google

pour laquelle il la soigne. Elle promet. Un jour elle se présente à lui; il s'écrie : Ah! vous me trompez ! vous avez accepté une place de bonne d'enfants. Elle nie. — Le médecin reprend : Vous portez un enfant, je le certifie; cet enfant est âgé de 8 à 12 mois et c'est un garçon. La fille étonnée avoue. On demande au médecin de s'expliquer; il dit :

Je n'ai rencontré nulle part cette fille et je ne l'ai pas vue depuis sa dernière visite ici. Mais elle vient de m'arriver avec une longue trace d'urine qui traverse diagonalement son tablier de gauche à droite et de haut en bas.

Cette trace est celle d'un enfant.

La direction prouve qu'elle le portait sur son bras gauche.

Elle prouve encore que c'est le jet d'un garçon et non d'une fille.

Elle prouve également que ce jet est d'un garçon déjà assez grand, mais pas assez pour qu'une fille de 16 ans ne puisse plus le porter.

L'humidité extrême prouve, enfin, que cette fille tenait l'enfant tout à l'heure et qu'elle l'a quitté à la porte. Qu'on aille voir et on le trouvera aux bras d'une camarade.

On sait que l'attitude produite par certains états oculaires et que l'examen de ces yeux aide quelquefois à diagnostiquer des maladies de l'encéphale, des paralysies notamment, et même des affections plus éloignées, surtout chez les enfants.

On conçoit que ces diagnoses faites à distance et sur un premier aperçu étonnent et intriguent singulièrement les personnes qui y assistent, tant les médecins ou é tudiants, que les malades eux-mêmes. A ceux-ci elles donnent une haute idée de la perspicacité médicale; aux premiers elles apprennent tout ce que peut l'art uni à l'expérience; elles les charment par l'imprévu et la précision, et les engagent à cultiver avec soin une science qui s'offre avec quelques attraits moins sévères que des démonstrations techniques. Ce ne sont donc pas des fantaisies, ni des jeux inutiles. Je dirai plus, c'est que l'on ne peut parvenir, dans quelques cas, à reconnaître exactement la maladie, que par l'attitude des malades; ainsi chez des enfants ou des grandes personnes affectées d'un gonflement tel des

Digitized by Google

paupières ou d'une photophobie si prononcée qu'on ne réussit point à écarter les voiles crispés, ni à apercevoir le moindre petit coin de l'œil, surtout de la cornée.

Pour mettre de l'ordre dans cette étude, nous diviserons les attitudes propres aux maladies oculaires en plusieurs espèces principales, selon qu'elles se rattachent à de l'irritation et à de la douleur, à de la photophobie, à des affaiblissements de vision et enfin à des défauts de coordination des yeux ou de réfraction des milieux. Autrement dit, nous avons :

1° Les attitudes douloureuses ;
2° Les attitudes photophobiques ;
3° Les attitudes amblyopiques et amaurotiques ;
4° Les attitudes compensatrices.

A. — *Attitudes douloureuses.*

Lorsque la sensation pénible est due à un catarrhe conjonctival, à une blépharite, à une éruption de phyctènes autour de la cornée, à la présence de granulations, le malade se présente avec les paupières rapprochées, clignotantes, alourdies ; il baisse un peu la tête et il tient un linge ou un mouchoir pour s'essuyer les yeux.

Lorsque la douleur est très-vive et dépend de la présence d'un corps étranger fixé sur la cornée, ou d'une phlyctène, d'un abcès, d'une blessure ou d'une ulcération de cette membrane, le malade a les traits contractés, la main portée au front et l'œil couvert d'un bandeau qui bride les paupières et arrête leurs mouvements.

Si la douleur est plus intense encore et répandue dans la cinquième paire correspondante, comme dans l'iritis, la névralgie ciliaire, le glaucome, le sujet repose sa tête sur une main, la comprime et trahit, en outre, par l'expression de son visage et par des plaintes la souffrance qu'il éprouve.

B. — *Attitudes photophobiques.*

Lorsque la lumière ne produit sur les malades qu'une impression modérée, soit à cause du peu du susceptibilité de la

Digitized by Google

rétine, soit à cause de l'intensité médiocre du mal, on remarque qu'ils n'expriment cette gêne qu'aux moments où ils s'exposent à un jour vif ou à un éclairage artificiel découvert. Dans un milieu à lumière adoucie et diffuse, ces malades se tiennent avec une certaine aisance. Mais dès qu'ils se trouvent dans un milieu plus éclairé, ou en présence de foyers intenses, ils manifestent de beaucoup de manières la gêne pénible, ou même l'horreur qu'ils en ressentent.

Ceux de la première catégorie se tiennent dans des chambres peu éclairées, le dos aux fenêtres, protégés par un abat-jour, par une flexion de la tête en avant, par l'abaissement des sourcils et le rapprochement des cils ; de temps en temps ils ferment les yeux, ou se passent la main devant eux ; au dehors ils portent des lunettes de teinte foncée, choisissent le côté ombré des rues, abaissent la visière de leur casquette ou le bord de leur chapeau sur leurs yeux. S'ils ne prennent pas ces précautions ils sont assaillis par du larmoiement, par des reflets, des miroitements et un éblouissement qui leur sont très-pénibles.

S'ils passent tout à coup d'un endroit relativement sombre dans un lieu vivement éclairé, par exemple devant une fenêtre ouverte au soleil, on les voit baisser et détourner tout à coup la tête, porter la main devant les yeux et contracter les paupières afin de se soustraire, par une attitude nouvelle et brusque, à l'assaillement inattendu d'une lumière insupportable. C'est en soumettant à cette épreuve certaines personnes qui nient leur impressionnabilité pathologique, par exemple les hypermétropes à strabisme convergent, que l'on démontre qu'elles en sont réellement affectées.

Parmi celles de cette catégorie. On se représente facilement les enfants affectés de catarrhe chronique de la conjonctive, ou de taches, d'ulcérations anciennes, de pannus de la cornée. Les plus jeunes, portés à bras, dérobent leurs yeux en les appuyant sur l'épaule de leur mère et ne se risquent que de temps en temps à entr'ouvrir un œil, rarement les deux. Ceux qui marchent se tiennent de préférence dans les chambres, dans les corridors, dans les coins, et s'ils se risquent à la lumière, il font toutes sortes de grimaces et ont recours à tous

Digitized by Google

les moyens pour se dérober à la gêne ressentie par eux. Les adultes se créent des abat-jour réguliers.

Le vieillard cataracté se distingue dans ce groupe par plusieurs caractères particuliers. Et d'abord il s'avance la tête basse, les sourcils rabattus, la main étendue en visière au-dessus et au-devant de ses yeux ; il s'arrête par instants et reprend ensuite sa marche vers le médecin qu'il vient consulter. Il tient fermé l'œil le plus cataracté et entr'ouvre l'autre. A cette attitude et à l'absence de tout signe extérieur d'irritation oculaire on peut reconnaître et déclarer qu'il existe des opacités cristalliniennes plus anciennes et plus étendues à un œil qu'à l'autre.

L'ambliopique, par abus d'excitants, témoigne aussi de la gêne pour la lumière ; on devine la nature de sa maladie à son sexe masculin, à son âge de 35 à 50 ans, à son teint blème, à l'égalité d'affaiblissement visuel dans les deux yeux, à sa démarche hésitante, à son regard déjà fixe et incertain, à l'absence de symptômes d'irritation et de douleurs.

Enfin, à un degré très-prononcé de photophobie, on voit les enfants tassés sur les oreillers, ou contre leur mère, hurlant quand on veut ramener leur figure au jour, ne pouvant en supporter le moindre rayon. Les grandes personnes se tiennent dans des chambres absolument noires, la tête tournée vers le mur, les yeux couverts d'étoffes noires, les paupières crispées, les cavités conjonctivales inondées de larmes. On peut, quand on les surprend ainsi, annoncer presque à coup sûr qu'il s'agit d'affections aiguës intéressant surtout la cornée, c'est-à-dire des abcès ou des ulcérations d'invasion récente, des iritis aiguës.

C'est, en général, chez les enfants et chez les femmes que la photophobie s'offre la plus prononcée dans les affections que nous venons de citer. Chez les enfants et dans les pays habituellement très-éclairés, tels que le midi de la France, l'Algérie, cette crainte de la lumière impose au bout de peu de temps une attitude habituelle qui détermine dans les muscles, qui en sont les agents, un état de spasme, de contracture ou même de rétraction qui peut devenir définitif. Ainsi, quand un

Digitized by Google

enfant est obligé de baisser constamment la tête, on sent que les muscles antérieurs du cou sont en contraction dure et résistante, que l'on a peine à vaincre, ou que, même, on ne réussit pas à vaincre, quand on veut relever la tête pour examiner les yeux. Lorsque la photophobie a porté sur un œil, la tête est restée penchée sur l'épaule correspondante et la face portée vers le côté opposé, ce qui donne au sterno-mastoïdien une contracture susceptible de persister après la guérison de l'ophthalmie qui a réclamé cette attitude et d'être prise pour un torticolis idiopathique.

Nous n'insisterons pas ici sur cette attitude passée à l'état chronique, car nous devons l'étudier de nouveau à propos de celle qui est due à des déviations des axes oculaires et qui est identique à la précédente.

Il ne nous reste plus qu'à relater la disposition que peuvent prendre les yeux eux-mêmes, c'est-à-dire l'attitude temporaire ou permanente qu'ils contractent par suite d'une photophobie intense ou prolongée.

Ils se dérobent à la lumière, non-seulement par les positions penchées ou détournées de la tête, par le froncement du sourcil et de la joue et par le clignement des paupières, mais encore en se portant d'eux-mêmes dans l'angle obscur de l'œil, dans le coin interne qui est le plus sombre, le plus abrité, c'est-à-dire en strabisme convergent. Cette contenance ne se soutient, le plus souvent, pas plus longtemps que la photophobie ; mais elle persiste quelquefois après la guérison de la maladie oculaire qui en a été la cause première et elle devient une attitude habituelle, un strabisme permanent. A son tour, celui-ci donne lieu à des images doubles, dès que la vue peut s'exercer sans reflet pénible, et l'on voit la tête et le cou se tourner et s'infléchir de manière à favoriser et à maintenir, par un artifice instinctif, la fusion des deux images. Cette attitude que l'on pouvait qualifier du nom de torticolis oculaire, s'établit donc par un second et nouveau mécanisme, un peu différent de celui que nous avons cité tout à l'heure.

Lorsque ces attitudes de la tête et de l'œil s'offrent chez des individus exempts de tout signe d'irritation actuelle, et arrivés

Digitized by Google

à un certain âge, on peut sans crainte de faire erreur, avant tout interrogatoire et tout examen rapproché, leur rappeler qu'ils ont eu autrefois un mal à l'œil qui a été intense, qui a duré longtemps, dont ils ont eu de la peine à se guérir et qui a laissé à sa suite un affaiblissement de vision généralement prononcé.

C. — *Attitudes amblyopiques et amaurotiques.*

Elles pourraient, comme les précédentes, se distinguer en celles qui affectent le malade en entier, en celles qui affectent la pose de sa tête et en celles qui modifient la contenance de ses yeux. Comme certaines amblyopies s'accompagnent de douleurs et de photophobie, j'écarterai de la description actuelle ce qui se rapporte à ces symptômes déjà passés en revue. Ainsi les amblyopies par iritis, par irido-choroïdite, par glaucome à attaques aiguës ont des symptômes de névropathie et de gêne ou d'horreur pour la lumière, dont nous avons parlé plus haut et qu'il est inutile de répéter ici.

Les amblyopes exempts de ces symptômes sont plutôt tentés de rechercher la lumière. Ils se plaignent de l'obscurité d'un appartement et fixent plus volontiers les objets bien éclairés ou éclatants par eux-mêmes. En outre ils marchent et s'avancent avec précaution, tendant souvent les mains ou leur canne en avant dans les endroits peu éclairés. Ils sont très-prudents pour descendre ou monter un escalier. Ils ouvrent les yeux tout grands et ils fixent pendant quelque temps leur regard pour reconnaître l'objet avant de le porter sur un autre.

Parmi les amblyopes, il en est qui ne voient plus en haut, ou en bas; d'autres qui ne voient plus que de côté et d'autres encore qui ne voient plus que par le centre de la vision, soit d'un œil, soit des deux yeux. Enfin, il en est qui n'ont plus la vision centrale et qui n'aperçoivent que par les côtés. Il résulte de ces troubles variés de la vision, des attitudes qui en trahissent la nature même.

Ainsi le décollement de la rétine au début, empêche de voir en bas et en dehors et oblige les personnes à se tourner com-

Digitized by Google

plètement ou à tâtonner vers le côté où la vue des objets est trouble ou manque.

Celui qui ne voit plus que sur un côté, à gauche par exemple, tâtonne sans cesse du côté droit et prend l'habitude de tourner sa figure à droite afin de s'assister avec l'œil gauche amené dans le plan médian. Ce défaut résulte, soit de la perte totale de l'œil droit, soit d'une hémiopie latérale droite des deux yeux. Voici une autre personne, affectée de rétinite pigmentaire, qui ne voit plus que par le centre du champ visuel; on remarque bien vite qu'elle a perdu l'habitude de tourner les yeux, qu'elle tourne plutôt la tête pour porter son regard successivement vers un point, ensuite vers un autre ; elle se défie beaucoup du terrain sur lequel elle marche et baisse tout à fait la tête pour le reconnaître au-devant de ses pieds; elle est embarrassée, maladroite, renverse des objets ou s'y blesse.

Ceux qui ne voient qu'en bas, par suite de décollement de la rétine ancienne, de choroïdite atrophique de la moitié inférieure, d'atrophie de la papille, ceux-là élèvent beaucoup la tête pour bien voir à l'horizon et un peu au-dessus.

Il en est qui ne peuvent trouver de suite le point le plus clair de leur vue et qui déplacent soit la tête, soit l'objet à voir, tant qu'ils n'ont pas réussi à se placer ou à le mettre dans les conditions les moins défavorables pour apercevoir mieux. On trouve dans cette dernière catégorie ces gens atteints de taches ou d'inégalités des surfaces des cornées, d'altération de la pupille, de pupille artificielle, d'opacités cristaliniennes, de flocons du corps vitré, d'hémiopie centrale par lésion dans la macula.

Les attitudes en rapport avec la cécité complète diffèrent beaucoup selon qu'un seul ou les deux yeux sont frappés de cette infirmité.

Celui qui n'a qu'un œil intact le place habituellement dans le plan médian ; pour cela il tourne la face du côte opposé. Pour voir la personne située du côté de son mauvais œil, il est obligé d'exécufer une demi-rotation de la tête ou du corps tout entier. D'autre part cet œil a une attitude spéciale ; le plus souvent il est tourné en strabisme divergent, rarement en strabisme convergent ; plus rarement encore il est exempt de tout défaut de

Digitized by Google

contenance. On connaît l'attitude générale et spéciale du malheureux atteint de perte complète de la vision des deux yeux. S'il est assis, il a la tête relevée, le tronc droit, les mains en avant. S'il marche seul, il va lentement, à tâtons, écoutant les bruits, sentant les courants d'air, la tête droite et immobile, le corps raidi et prêt à réagir contre les faux pas. S'il est dans les rues, il suit le trottoir en frôlant son bord avec le bout de sa canne, élevant et plaçant les pieds avec précaution. S'il est conduit, il se laisse un peu traîner et ne s'abstient guère, surtout dans les premiers temps de son malheur, de se précautionner et de trahir par son attitude générale l'appréhension qu'il éprouve.

D. — *Attitudes compensatrices.*

Elles ont pour objet d'améliorer la vision, soit en augmentant son acuité et sa portée, soit en faisant disparaître ou en diminuant des obstacles à son exercice, tels que reflets, images fausses, diplopie.

Ainsi le myope se procure une vue plus éloignée en clignant fortement des yeux. On le surprend à chaque instant rapprochant les paupières et fixant ainsi les choses placées à quelque distance. On le reconnaît de suite à cette attitude qui lui est habituelle. D'autre part il fuit plutôt la vive lumière qu'il ne la recherche. Il se porte vers les objets qu'il ne voit pas bien et s'en rapproche beaucoup, ou bien il les rapproche de ses yeux pour les examiner. S'il ne porte pas de lunettes, ou s'il les a ôtées momentanément, ou perdues, il est embarrassé et maladroit ; il se butte contre les objets ; il a l'attitude inquiète et précautionneuse comme un amblyope et il cligne avec la plus grande force pour s'aider de la vue.

Le presbyte se reconnaît à une attitude contraire ; il aime le grand jour et regarde au loin sans cligner. S'il doit examiner un objet fin, lire des caractères menus, il s'approche d'une fenêtre, s'y adosse et présente l'objet à l'éclairage le plus direct ; en même temps il le tient éloigné, retire sa tête en arrière et regarde en bas en relâchant les paupières supérieures afin

Digitized by Google

qu'elles n'exercent plus sur le globe aucune pression capable d'allonger la vision, effet que le myope obtient, ainsi que nous le disions tout à l'heure, par un énergique clignement qui comprime le bulbe, raccourcit son axe antéro-postérieur et diminue ainsi la myopie.

L'hypermétrope a des attitudes qui sont tantôt celles du presbite, tantôt celles du myope, selon que son défaut de réfraction est plus ou moins prononcé ; c'est-à-dire que tantôt il approche beaucoup le livre pour lire et que tantôt il l'éloigne. En outre l'hypermétrope prend souvent, en présence des lumières vives, la contenance des malades affectés de photophobie ; il en éprouve, en effet par suite des cercles de diffusion qui se forment sur sa rétine. Enfin l'œil hypermétrope est souvent voué à l'attitude strabique convergente parce qu'il se dérobe ainsi à l'impression désagréable que lui cause la lumière.

Il existe une autre anomalie de la réfraction connue sous le nom d'astigmatisme. Les personnes qui en sont affectées sont remarquables par une attitude tout à fait spéciale ; non-seulement elles clignent fortement et se rapprochent beaucoup des objets, comme les myopes ; mais encore et surtout elles regardent de côté, ou placent de côté l'objet qu'elles veulent distinguer, le livre qu'elles veulent lire ; les unes les place très en bas, d'autres plutôt en haut, le plus grand nombre vers le côté externe et quelques-unes le tiennent obliquement. L'œil astigmatique se place quelquefois en dedans, en attitude convergente, à cause de la photophobie dont il est affecté.

Nous arrivons maintenant à des attitudes très-intéressantes à étudier et à bien connaître ; ce sont celles qui se rapportent aux paralysies des muscles des yeux. Disons d'abord que ces paralysies infligent à l'œil qui en est atteint une position déviée, une attitude de strabisme soit en dehors, soit en dedans, en haut ou en bas, selon le muscle qui a perdu sa force tonique et contractile, et que les personnes, qui se présentent avec un œil ainsi détourné, portent avec elles le signe diagnostique de leur maladie reconnaissable à distance et en premier examen.

Mais les attitudes de la tête sont plus complexes et plus curieuses que celles des yeux, dans ces cas de paralysies oculaires,

Digitized by Google

et elles ajoutent beaucoup à la signification du signe strabisme.

En effet, on rencontre assez souvent des personnes qui ont habituellement la tête penchée sur l'une ou l'autre épaule et la face tournée soit vers la droite, soit vers la gauche, le front tantôt abaissé, tantôt relevé.

Cette attitude est plus ou moins accentuée; elle l'est quelquefois au point qu'elle attire extrêmement l'attention, qu'on se demande quelle en est la cause et que beaucoup de gens l'attribuent de suite à un torticolis. Mais le médecin expérimenté devine bien vite qu'il s'agit d'une déviation de l'un des yeux par paralysie de tel ou tel muscle adducteur ou abducteur, élévateur ou abaisseur du globe.

Ainsi, quand il voit une personne se présenter avec la figure tournée vers le côté droit et les yeux regardant devant elle, il pressent que l'adducteur gauche ou l'abducteur droit est paralysé et que cette attitude extraordinaire est prise et conservée pour accorder les axes des deux yeux, pour compenser, par cette pose, l'effet gênant de la déviation de l'un des deux. Grâce à elle la diplopie s'efface et les objets extérieurs reprennent leur position normale dans la partie du champ visuel resté naturelle et portée en avant. Cette supposition une fois faite, il suffit de rendre au malade son attitude normale pour voir que l'un des yeux est effectivement atteint de déviation en dedans ou en dehors. En général cette rotation franche de la face vers la droite ou vers la gauche correspond à une paralysie du droit externe ou de la troisième paire. Mais, quand à cette attitude de la face, se joint une flexion de la tête en avant ou un renversement en arrière, on est en droit de soupçonner une paralysie de l'un des obliques, qui sont, l'un abducteur et abaisseur, l'autre abducteur et élévateur, en même temps qu'ils sont l'un et l'autre rotateurs du globe. Enfin, quand la tête est simplement relevée ou abaissée, on doit soupçonner une paralysie des muscles droit supérieur ou droit inférieur.

Il y a des cas compliqués qui embarrassent beaucoup le médecin porté à attribuer cette signification aux attitudes anormales de la tête; ce sont ceux où l'attitude pathologique change pour ainsi dire à chaque instant, selon que le regard se porte à

Digitized by Google

droite ou à gauche. On peut alors, en attendant une étude plus plus complète de l'affection, présumer que la déviation des axes alterne, porte tantôt sur l'une et tantôt sur l'autre par l'effet d'un strabisme secondaire.

Les paralysies oculaires réagissent encore sur l'attitude de la tête, sur celle du corps et sur la démarche des individus par suite de certains troubles qu'elles déterminent, tels que le vertige, la diplopie avec confusion des objets et enfin le déplacement qu'elles impriment à tout ce qui est extérieur. Le vertigineux est souvent obligé de s'arrêter, de fermer les yeux et de ne regarder qu'à la dérobée; le diplopique est trompé par l'image fausse et porte ses mains ou ses pieds dans le vide ; s'il suit l'image fausse qui est déplacée et déviée, il se trompe de direction, manque du pied sur une marche fictive d'escalier, cherche à appréhender l'illusion et même, s'il se trouve en présence d'une personne vue double, il se tourne quelquefois vers celle qui n'est point réelle et il lui parle ou lui répond, au grand étonnement de tous ceux qui observent cette attitude erronée.

D'une manière plus générale, le strabisme est une attitude de l'œil qui peut, par un examen rapide, même fait à distance, fournir des notions exactes sur l'état de la vision et sur la cause de la déviation même. Il y a tout de suite une grande distinction à faire entre le convergent et le divergent ; le premier signifie ordinairement vision faible et hypermétropie ; le second signifie ambliopie ou amaurose. Cette première impression une fois connue, il s'agit de la vérifier et de préciser, en étudiant quelques détails de l'attitude même.

Ainsi le strabisme convergent peut dépendre d'une paralysie de l'un des abducteurs : dans ce cas l'œil reste toujours en dedans et l'individu en voit tout aussi bien que de l'autre. C'est donc une paralysie. Au contraire, si l'œil erre de droite à gauche, tout en se tenant toujours en convergence par rapport à l'autre, c'est qu'il n'y a pas de paralysie, mais un défaut de vision par taches, faciles à voir à distance, ou par vice de réfraction. On est donc très-près du diagnostic exact.

D'autre part le strabisme divergent signifie tantôt amblyopie

Digitized by Google

prononcée ou amaurose, tantôt paralysie de l'abducteur, ou enfin asthénopie du droit interne. Dans le premier cas on voit de suite que l'œil est incertain, non fixant et qu'il peut se porter dans tous les sens, mais d'une manière vague ; dans le second il reste niché dans l'angle externe ; il est saillant en avant, souvent un peu couvert par la paupière supérieure ; dans le troisième, l'œil excursionne dans tous les sens et il fixe alternativement avec l'autre.

On voit que l'étude détaillée de l'attitude de l'œil seul dans le strabisme permet de s'approcher beaucoup de la cause qui l'a produit et l'entretient.

Du torticolis oculaire.

Nous avons vu que, soit par suite de photophobie, soit pour neutraliser la diplopie, bon nombre de malades prennent une attitude qui offre les caractères suivants.

La tête est plus ou moins fléchie en avant, penchée vers l'une ou l'autre épaule et tournée sur son axe de manière que l'un des côtés de la face regarde en avant. Cette contenance répond tout à fait à celle qui s'observe dans le torticolis, et nous croyons ne pas trop forcer la nature des choses en lui donnant le nom de torticolis oculaire.

L'affection appelée torticolis est, on le sait, tantôt idiopathique et tantôt symptomatique. Eh bien ! le cas que nous signalons trouve sa place parmi les torticolis de la seconde espèce. Il n'a point été décrit, que je sache, et cependant il mérite bien qu'on l'indique, car il est loin d'être rare. On rencontre dans la société bien des personnes qui ont habituellement et depuis longtemps cette attitude particulière dont on n'apprécie pas la cause, qu'on regarde comme une mauvaise habitude contractée pendant l'enfance et la jeunesse, ou comme un tic, et contre laquelle les parents ont en vain lutté soit par des recommandations et des reproches, soit même par des moyens prothétiques. C'est surtout dans les pays où le soleil est très-ardent que l'on rencontre nombre d'individus de cette catégorie.

Cette attitude est tantôt intercurrente et de courte durée,

Digitized by Google

c'est-à-dire en rapport avec certains besoins de vision et avec la durée de la maladie oculaire qui lui a donné lieu. D'autres fois elle se fait permanente, mais toujours un peu plus ou un peu moins prononcée selon les circonstances de vision. Ainsi le photophobe accentue l'attitude en présence des vives lumières et il la relâche sensiblement dans les lieux ombragés ou dans les appartements un peu obscurcis. De même le paralytique quand il fixe dans le mauvais côté de son champ visuel ou quand il ne regarde que machinalement, ou qu'il ferme un œil.

Mais le propre du vrai torticolis oculaire, c'est d'être permanent, de ne plus dépendre de circonstances accessoires, d'être toujours assez marqué pour qu'on le reconnaisse par l'attitude de la tête et du visage. Ce qui veut dire que ce ne sont plus des contractions de ces puissances actives.

Cependant, je crois qu'il faut faire une distinction sous le rapport de la permanence dont je viens de parler et admettre un torticolis permanent, grâce à la permanence du vice de vision, mais capable de disparaître si ce vice peut être corrigé ; tandis qu'il y en a un qui est absolument acquis et qui ne disparaîtrait plus par la seule correction du vice de vision qui lui a donné naissance.

Voici un cas du premier degré que je décris d'après les photographies prises avant et après la correction de l'attitude :

C est un jeune homme de 20 ans, atteint d'hypermétropie double, plus prononcée à l'œil gauche, et de strabisme convergent symptomatique de ce côté. Il a la tête inclinée à gauche, le front penché en avant, la face tournée à droite, et le menton visant le creux axillaire droit, le sourcil abaissé, les paupières rapprochées, la joue remontée ainsi que la moustache de gauche, l'épaule de ce côté un peu plus haute que l'autre. La mère de ce jeune homme me dit qu'il est ainsi depuis son enfance et qu'elle a fait tout ce qu'elle a pu, mais inutilement, pour corriger cette pose défectueuse qu'elle attribuait à toute autre chose qu'au mode de vision de l'enfant. Il est bien entendu que tous les muscles qui concourent à maintenir cette attitude sont en état de tension, notamment le sterno-mastoïdien.

Digitized by Google

Après des exercices avec des verres convexes et après une ténotomie qui redressa complètement l'œil gauche, la tête reprit une contenance normale, le côté gauche de la face se détendit et les muscles du cou s'équilibrèrent correctement. La différence entre l'attitude et la physionomie avant et après est extrêmement marquée.

Dans le cas présent, les muscles n'avaient subi aucune altération.

Mais il en est où ils ont subi une rétraction évidente. C'est lorsque le défaut oculaire, datant de l'enfance, a été très-prononcé, a forcé le sujet à adopter une attitude très-accentuée et toujours la même et que rien n'a pu le corriger. Celui-là est le véritable torticolis oculaire avec lésion permanente des muscles. On l'observe peu dans les pays brumeux ; mais il est assez commun en Algérie, tant parmi les indigènes que parmi les Européens.

Il est bien probable qu'il serait plus fréquent partout si les nécessités de la vision n'obligeaient à varier l'attitude des yeux et de la tête, et si le malade n'avait à son service nombre d'artifices à l'aide desquels il neutralise la cause de ces attitudes vicieuses. Ainsi, l'attitude photophobique change parce que c'est tantôt l'un, tantôt l'autre œil qui est malade ; l'attitude compensatrice d'une paralysie ou d'un strabisme varie également selon que c'est l'un ou l'autre œil qui fixe. D'autre part si l'œil atteint d'un défaut qui a sollicité l'attitude pathologique vient à se perdre, la position se rectifie. Enfin on peut atténuer ou neutraliser complètement la cause provocatrice de l'attitude soit en fermant un œil, soit en portant des lunettes.

Nous nous bornerons à signaler cette variété de torticolis symptomatique des affections oculaires et à en indiquer les traits généraux. Une étude détaillée nous obligerait à dépasser de beaucoup les bornes de cet article. Elle mérite, du reste, d'être présentée tout à fait à part.

Aphorismes.

1° De même que beaucoup d'autres maladies, celles qui affec-

Digitized by Google

tent les yeux imposent des attitudes spéciales aux personnes qui en sont atteintes.

2° Ces attitudes intéressent soit les yeux seuls, soit les yeux et la tête, soit enfin les yeux, la tête et le corps en totalité.

3° Elles sont de quatre espèces principales, en rapport avec la douleur, la photophobie, l'affaiblissement visuel et la déviation des axes.

4° Elles sont des expressions de la maladie qui leur donne naissance et elles servent à les reconnaître.

5° L'une d'elles, en tout semblable au torticolis, peut être spécialement étudiée sous le nom de torticolis oculaire.

ÉTUDE
SUR LES AFFECTIONS OCULO-DENTAIRES.

Par le Dr Galezowski.

Nous avons commencé dans une autre publication une étude sur les affections oculo-dentaires, et nous avons examiné les relations anatomiques et physiologiques qui existent entre l'appareil dentaire et les yeux. C'est avec un vif plaisir que nous revenons sur ce travail si intéressant à plusieurs titres, et dont le manque de temps nous avait forcé de suspendre momentanément la continuation.

Depuis que notre attention a été attirée sur ce sujet, nous avons pu recueillir des faits très-nombreux et très-variés, qui démontrent d'une manière irréfutable, combien les deux systèmes, dentaire et oculaire, se trouvent en relation entre eux. Il nous semble utile de publier les résultats de nos recherches, ainsi que les indications bibliographiques (1) se rattachant à cette matière.

Il existe deux classes d'altérations oculaires qui se produi-

---

(1) Parmi les mémoires les plus instructifs se rapportant aux affections oculo-dentaires, nous pouvons citer :
Séverin Galezowski, Archives génér. de médecine, t. XXIII, p. 261, 1828.

Digitized by Google

sent sous l'influence d'une irritation des nerfs dentaires, ce sont : 1° les maladies consécutives aux trois périodes physiologiques de la dentition, et 2° les maladies oculaires qui résultent de la carie dentaire.

§ I. MALADIES OCULO-DENTAIRES CONSÉCUTIVES A LA DENTITION.

Première dentition. — Personne n'ignore que l'âge le plus critique pour les enfants est celui qui correspond à la première dentition. Nous voyons, en effet, chez ces petits êtres, un travail extraordinaire se produire pendant les deux ou trois premières années de leur existence. L'irritation permanente de tous les nerfs dentaires doit naturellement se transmettre aux autres branches de la cinquième paire, et occasionner soit dans l'une, soit dans l'autre de ces extrémités, une perturbation semblable.

Cette irritation des nerfs dentaires s'explique facilement par le resserrement des orifices alvéolaires, et la difficulté que rencontrent les dents pour percer, et elle se transmet aux branches nerveuses oculaires, pour donner lieu à des kératites ou à des conjonctivites phlycténulaires, à des abcès de la cornée, etc.

Très-souvent, en effet nous sommes consulté pour les enfants de 1 à 3 ans, atteints d'abcès de la cornée plus ou moins graves,

---

Caffe, Lancette française, 22 août 1839.

Pasquier, Lancette française, 22 août 1839.

Notta, Des névralgies. (Archives générales de médecine, 1854.)

Desmarres, Amblyopie causée chez un médecin de Paris, par une dent à pivot. (Traité des mal. des yeux. t. III.)

Hutchinson, Cécité d'un œil en connexion avec une névralgie dentaire. (Ophth. Hospit. Rep., t. IV, p. 381.)

Hancok, Amaurose complète de deux yeux, guérie par évulsion de six dents serrées les unes contre les autres. (The Lancet, 1859, t. I, p. 80).

Mackenzie, De l'asthénopie. (Ann. d'oculist., t. X.)

Teirinck, Asthénopie nerveuse guérie par l'avulsion de la racine de la canine droite. (Ann. d'oculist., t. XIX.)

Delestre, Des troubles de la vision consécutifs aux altérations des dents et aux opérations pratiquées sur ces organes. (Bull. de l'Académie de médecine, Paris, 1869. t. XXXIV, p. 112.)

Metras, Rapports pathologiques de l'œil et des dents par action réflexe (Thèse de Paris, 1873).

Digitized by Google

et qui reviennent tous les deux ou trois mois sans aucune cause bien définie. On voit la maladie s'aggraver, la suppuration s'étendre dans les couches profondes, et amener des infiltrations interstitielles plus ou moins profondes. Ces accidents se renouvellent fréquemment, et sont attribués, généralement, par tous les médecins, à une cause constitutionnelle scrofuleuse ou lymphatique. Mais, si on remarque avec soin les époques auxquelles ces petits êtres souffrent des yeux, on se convainc facilement qu'il y a une relation intime entre l'évolution dentaire et les poussées inflammatoires du côté de la cornée. Nous voyons bien souvent la kératite s'amender, et entrer dans la période de réparation, lorsqu'une nouvelle crise surgit sans qu'on puisse lui trouver une cause quelconque.

Une nouvelle dent commence à franchir l'alvéole dentaire, et ce travail physiologique se traduit par une irritation des nerfs dentaires, et consécutivement des nerfs ciliaires par action réflexe. Le fait suivant prouve d'une manière positive que c'est dans la dentition laborieuse qu'il faut chercher la cause des récidives fréquentes d'ophthalmies chez les enfants :

Observation I. — Gaston G..., âgé de 18 mois, fut pris d'une inflammation très-intense de l'œil gauche, en février 1873 ; l'enfant souffrait beaucoup, la nuit, l'œil était rouge et larmoyant. Appelé en consultation par le Dr E. Barthez, nous avons pu reconnaître l'existence d'un abcès central de la cornée ; mais, comme l'enfant faisait ses dents avec difficulté, nous avons cru trouver une certaine relation entre les deux maladies, et pour faciliter l'évolution dentaire, notre éminent maître a pratiqué une scarification sur la gencive. Dès le lendemain l'enfant était mieux, et l'inflammation oculaire se mit à décroître notablement. Huit jours après la dent avait percé, et l'abcès diminué. L'enfant se trouva presque guéri au bout de quinze jours de traitement, lorsqu'une nouvelle crise survint, de nouveau l'œil rougit très-fortement. C'était une nouvelle dent qui perçait. Il fallut faire une seconde scarification, laquelle amena une amélioration immédiate.

Une observation non moins intéressante est celle qui a été recueillie à ma clinique, par le Dr Métras, et qui se trouve reproduite dans son excellente thèse inaugurale, intitulée : *Rapports pathologiques de l'œil et des dents par action réflexe* (Thèse de

Digitized by Google

Paris, 1873). Voici, en résumé, quelques-uns des faits les plus saillants de cette observation :

Observation II. — L'enfant Obsen, âgé de 3 ans, lymphatique, est présenté à ma clinique pour la troisième fois, le 4 janvier 1873, atteint d'une kérato-conjonctivite phlycténulaire. La première attaque de la même affection remonte au mois de janvier 1872 et elle dura trois mois ; la seconde, au mois d'août de la même année. La dernière, plus intense que les précédentes, est accompagnée d'une photophobie et d'une conjonctivite périkératique très-prononcée. Tous les traitements que j'administre tout d'abord restent sans succès. Je pense alors que la dentition pouvait avoir une influence sur le développement de la maladie oculaire. L'enfant porte, en effet, souvent les mains à la bouche et souffre des dents. Je constate un point douloureux et dur à la deuxième grosse molaire supérieure ; c'est la dent qui ne peut pas percer. Je fais alors une incision profonde. Dès le lendemain, le 8 janvier, on constate une amélioration très-grande, la photophobie a diminué au point que l'enfant ouvre les yeux, ce qu'il n'a pas fait depuis longtemps, et quinze jours après il est complètement guéri.

Deuxième dentition. — On sait que les dents de lait, comme on les appelle, tombent à un moment donné, et sont remplacées par les dents définitives. C'est ordinairement vers l'âge de 6 à 7 ans que commence cette seconde dentition.

Mais il faut savoir que ce processus physiologique ne se produit pas dans toutes les dents en même temps ; les unes sortent plus tôt, tandis que les autres ne percent que très-tardivement.

Voici l'ordre dans lequel elles surgissent :

Premières grosses molaires, de 6 à 8 ans ; incisives, de 7 à 9 ans ; petites molaires, de 8 à 10 ans ; canines, de 9 à 12 ans.

Nous voyons donc, par ce tableau, que la seconde dentition dure, en moyenne, 8 ans, et il suffit que ce travail soit un peu plus laborieux que d'habitude, pour qu'il y ait une certaine irritation dans les nerfs dentaires, et que cette irritation se transmette par action réflexe aux nerfs de l'œil.

Diverses maladies peuvent naître dans l'œil, sous l'influence de cette dentition prolongée. Les unes sont de simples inflammations des membranes externes de l'œil, d'autres constituent des troubles généraux de nutrition, dans l'une ou l'autre de ces membranes.

Digitized by Google

Nous rencontrons dans la deuxième période de la dentition, trois variétés d'altérations oculaires : *a* kératites suppuratives; *b*. kératites interstitielles, et *c*. spasmes des paupières.

a. La *kératite suppurative* ne présente aucun phénomène particulier, si ce n'est qu'elle est très-tenace, très rebelle et résiste souvent à tous les médicaments employés pendant des mois encore.

b. La *kératite interstitielle* est une affection de la seconde dentition ; elle apparaît habituellement chez les personnes lymphatiques ou strumeuses, souvent aussi, elle trouve un terrain favorable à son évolution chez des individus faibles, anémiques et extrêmement nerveux ; mais la cause principale et occasionnelle de la maladie, est la dentition défectueuse, et non la syphilis héréditaire ou la scrofule, comme les auteurs anglais ont voulu le prouver.

c. C'est pendant cette première période qu'apparaissent souvent les symptômes des *contractions spasmodiques* du côté des paupières, de la face, tantôt de vraies contractions choréiques, et même des attaques convulsives.

Faciliter la chute des anciennes dents, qui sont déjà ébranlées dans leur base, et solliciter par tous les moyens possibles l'évolution des nouvelles, telles sont les indications qu'il y a à remplir pour faire cesser le plus vite l'irritation qui en résulte, et arrêter en même temps le progrès de la maladie de la cornée.

Troisième dentition. — Il existe une troisième période de la dentition, qui comprend l'apparition des dents de sagesse. Nous savons qu'on trouve chez les adultes trente-deux dents jusqu'à l'âge de 20 ans, qu'à cette époque commencent à percer les quatre dernières qu'on appelle les dents de sagesse, et que cette période se prolonge pendant 4 à 6 ans. Cette dentition tardive est presque toujours très-pénible ; elle est accompagnée de névralgies dentaires souvent très-intenses, et qui se transmettent aux branches ophthalmiques. De là, les inflammations du côté de la cornée et de l'iris. Certaines formes de kératites suppuratives à récidives qui s'observent vers cette époque, peuvent être attribuées à cette dentition tardive qu'on peut très bien appeler *troisième dentition*. J'ai vu des malades lymphatiques et

Digitized by Google

nerveux atteints de *kératite interstitielle* à l'époque de l'éruption des dents de sagesse, surtout quand ce travail se faisait d'une manière difficile, et avec des douleurs persistantes pendant des mois entiers.

Telles sont les altérations de la vue, qui peuvent se développer dans le courant des trois périodes, ou époques de la dentition.

On comprend donc facilement que pour guérir une maladie quelconque de la cornée ou de l'iris, développée sous l'influence de la dentition irrégulière et douloureuse, il ne suffise pas de soigner localement l'affection oculaire, mais qu'il faille chercher à faire cesser l'irritation dentaire en enlevant les dents de lait cariées, et en incisant profondément les gencives, dans les endroits où les dents doivent percer.

§ II. MALADIES OCULO-DENTAIRES CONSÉCUTIVES A LA CARIE DENTAIRE.

Abordons maintenant la seconde classe d'affections oculaires, et notamment celles qui se produisent sous l'influence de la carie dentaire.

Il existe quatre variétés d'altérations de cette sorte :

1° Asthénopie réflexe.

2° Spasme de l'orbiculaire et des muscles externes de l'œil.

3° Inflammation de la cornée, de l'iris et de la choroïde.

4° Affections de l'orbite et des voies lacrymales.

I. ASTHÉNOPIE RÉFLEXE.

Il serait aujourd'hui superflu de s'étendre longuement sur ce qu'on est généralement convenu, en ophthalmologie, d'appeler *asthénopie* ou *hebetudo* (fatigue des yeux). Les travaux de Mackenzie, de Graefe et de Donders, ont suffisamment éclairé la question, pour que nous ayons besoin de la traiter à fond dans ce travail spécial. Nous nous contenterons seulement de rappeler que les deux derniers auteurs considèrent avec raison cette affection, non comme une maladie à part, mais plutôt comme un symptôme des affections, plus ou moins variées, de l'accommodation, ou des muscles externes des yeux.

Digitized by Google

Selon de Graefe (1), la cause la plus fréquente de l'*hebetudo* est la presbyopie à un léger degré. L'œil se fatigue ne pouvant plus accommoder et corriger les cercles de la diffusion de la rétine. Il y a donc une sorte de parésie de l'accommodation qui s'ensuit, et qui occasionne des troubles de la vue plus ou moins marqués.

Pour Donders (2), il y a encore une variété de fatigue ou d'asthénopie, qui est la conséquence de la structure hypermétropique de l'œil, et qui entraîne à sa suite un relâchement des muscles droits externes, d'où le nom d'*asthénopie musculaire.*

Telles sont, en résumé, les différentes variétés d'asthénopie que nous connaissons, et qui peuvent, selon Desmarres père, conduire, au bout de quelque temps, à une vraie amblyopie asthénique, par l'effet de congestion rétinienne.

Il y a cependant encore quelques autres espèces d'asthénopie qui ne sont pas décrites, et que nous comptons développer dans des mémoires successifs. Parmi celles-ci, une des plus fréquentes est, sans aucun doute, l'*asthénopie réflexe*, consécutive à une altération plus ou moins marquée des dents. C'est de celle-là que nous allons nous occuper plus spécialement. Nous chercherons à démontrer combien les symptômes qu'éprouvent les malades diffèrent peu de ceux qui sont connus dans l'asthénopie musculaire. L'étude de cette variété nous permettra certainement de calmer un nombre assez grand des symptômes morbides qui, sans ces notions, continueraient à tourmenter et à fatiguer les malades pendant un long temps.

On connaît, en général, les symptômes qui caractérisent l'asthénopie ; c'est d'abord, une sorte de fatigue qui se déclare dans les yeux toutes les fois qu'on veut fixer un objet plus ou moins rapproché, lorsqu'on veut lire, écrire, coudre, etc. Dès le début de leur travail, ces individus n'éprouvent rien de particulier, leur vue est bonne, mais, peu à peu ils sentent une lassitude,

(1) De Graefe, Archiv. f. Ophthalmologie, 1855, t. II, p. 169.

(2) Donders, Des anomalies de l'accommodation et de la réfraction, édit. ms. London, 1864.

Digitized by Google

les objets deviennent troubles et confus, les lettres se doublent et se multiplient. Cet état devient tellement fatigant que l'individu fait, mais en vain, les efforts les plus douloureux pour continuer le travail auquel il était appliqué.

Tantôt c'est l'œil lui-même qui est sensible, douloureux, larmoyant; les paupières clignent fréquemment, et bientôt le malade ressent au pourtour de l'orbite, et plus particulièrement dans la direction du nerf susorbitaire, une douleur sourde, tensive qui augmente à chaque nouvel effort, et peut se transformer en une névralgie intense, si on n'arrête pas le travail. Mais, quelques moments de repos absolu suffisent habituellement pour ramener les yeux à leur état normal. Ordinairement, les malades ferment leurs yeux pour quelques instants, quelquefois ils passent la main sur les paupières, et le trouble de la vue disparaît pour reparaître à un nouvel effort de travail.

Tels sont les symptômes de l'asténopie, qu'elle soit produite par l'hypermétropie, l'insuffisance musculaire de droits internes, ou la paresse dans le muscle accommodateur. Lorsqu'on a affaire à ce genre de symptômes, on reconnaît immédiatement la maladie, et on ne cherche qu'à en retrouver la cause.

Il peut cependant arriver que les symptômes ci-dessus décrits ne soient pas dus à une de ces causes, mais qu'ils soient la conséquence d'une irritation des branches de la cinquième paire se répandant dans l'œil. Il en résultera naturellement la même fatigue de la vue, toutes les fois que l'œil sera exposé à travailler, et à user de ses fonctions visuelles. L'irritation des nerfs malades se traduira par des douleurs sourdes périorbitaires, par un larmoiement et par une impossibilité absolue de continuer le travail. Le repos absolu des yeux les ramènera à l'état normal.

L'exemple le plus frappant de cette affection, nous le trouvons justement dans une asthénopie réflexe consécutive à une affection plus ou moins prononcée de l'appareil dentaire. Ce phénomène morbide s'observe le plus souvent dans la carie des dents molaires antérieures, et chose bizarre, je l'ai observé presque constamment pendant la période calme et non douloureuse de la carie, juste à l'époque où les névralgies dentaires

Digitized by Google

avaient été déjà calmées d'une manière spontanée, mais bien entendu lorsque la carie persistait encore, et que le nerf dentaire restait malade, et à découvert au fond de la partie cariée de la dent.

Qu'est-ce qui se passe dans ces circonstances, et quel est le processus morbide qui se déclare dans les nerfs dentaires pour que ce même processus, par action réflexe, se traduise dans les nerfs oculaires par une tension douloureuse et des phénomènes ci-dessus indiqués? Il nous serait actuellement difficile de résoudre ce problème, mais il est certain que c'est une sorte d'irritation transmise par action réflexe, d'un bout du nerf à l'autre. Cette irritation durera dans les branches périphériques de ce nerf, tout le temps que l'irritation locale aura continué dans la dent. Et comme toutes ces névralgies de la cinquième paire ont une marche périodique, l'asthénopie réflexe se présentera avec des accès d'exacerbation, plus ou moins marqués aux heures fixes. Le travail assidu et l'application des yeux ne pourront, bien entendu, qu'exagérer les symptômes morbides de la maladie.

C'est à ce moment que le diagnostic devient quelquefois très-incertain et difficile. Les uns vont chercher là les signes d'une névralgie hémicrânienne ou de névralgie faciale; d'autres, au contraire, trouveront là les phénomènes très-caractéristiques de l'asthénopie accommodative, produite par l'insuffisance des muscles droits internes.

Il faudra, naturellement, prendre en considération l'affection dentaire et agir en conséquence, et souvent, ce seul traitement suffira pour rétablir la fonction de l'organe de la vue, lorsque les autres moyens dirigés contre l'insuffisance musculaire, ou contre l'hypermétropie seront restés sans aucun succès.

Je connais des cas nombreux de ce genre, et je puis citer avec fruit le fait suivant, qui date de plusieurs années, et où l'action réflexe ne peut pas être mise en doute, puisque le seul résultat favorable que nous ayons pu obtenir après deux années de traitement infructueux, a été l'extraction de la dent cariée.

Digitized by Google

Voici ce fait, l'un des plus intéressants qu'il nous ait été donner d'étudier :

Observation III. — Madame F...., femme d'un médecin américain, âgée de 42 ans, souffrait, depuis deux ans consécutifs, d'une fatigue des yeux tellement prononcée au moindre travail d'application, qu'elle a dû renoncer à toute occupation. Venue à Paris en 1867, elle consulta plusieurs oculistes, qui attribuèrent la maladie à l'état général de santé, à la chloro-anémie, et prescrivirent le traitement en conséquence. Mais la malade ne voyant point d'amélioration se rendit à Berlin pour consulter de Graefe. Ce savant attribua le trouble et la fatigue au strabisme convergent dont la malade fut atteinte depuis son enfance. Il proposa l'opération de strabotomie, mais la malade ne voulut pas s'y soumettre et chercha à prouver que le strabisme ne pouvait pas être la cause de fatigue, puisqu'elle le portait toujours. Revenue à Paris, elle vint me consulter. Elle raconte qu'elle avait souffert de violents maux de dents. Une dent ayant été plombée, la douleur fut telle qu'on fut obligé de la déplomber. Depuis deux ans l'odontalgie a disparu, mais à partir de ce moment la vue s'est troublée. J'ai trouvé les signes non douteux de l'action réflexe de ces dents sur l'œil et je lui ai fait en conséquence extraire les deux dents malades. Quinze jours après cette opération, le trouble de la vue et la fatigue avaient complètement disparu, et la malade fut complètement guérie.

Des faits de ce genre ne sont pas rares, et souvent l'asthénopie réflexe se présente dans des conditions tellement exceptionnelles, que le diagnostic est difficile entre une amblyopie oculodentaire et une ophthalmie sympathique. En voici une histoire des plus intéressantes de ce genre, qui a été recueillie sur un de mes malades et publiée par M. Metras dans sa thèse inaugurale :

Observation IV. — M. B..., lieutenant au 65e de ligne, a eu, au mois de septembre 1870, une ophthalmie purulente de l'œil gauche, contractée au campement de Metz. Il en est résulté une iridochoroïdite très-grave, douloureuse, qui avait nécessité l'énucléation de cet œil, après laquelle un œil artificiel a été appliqué.

Au mois de septembre 1871, M. B.... ressentit dans l'œil droit des douleurs s'étendant à tout le pourtour de l'orbite, s'exaspérant lorsqu'il essayait de fixer les objets ou qu'il se trouvait exposé à une douleur un peu vive. Tout travail lui était devenu à peu près impossible. Craignant de perdre l'œil qui lui restait, il alla, fort inquiet, consulter le médecin de son régiment qui me l'avait amené.

Le premier soin fut d'examiner attentivement le moignon, mais il

Digitized by Google

ne présentait rien qui justifiât les craintes d'une affection sympathique. L'œil, soumis à l'ophthalmoscope, n'offrait aucune lésion ; l'appareil accommodateur était normal, les voies lacrymales libres ; l'acuité visuelle n'avait rien perdu de sa force. Ayant interrogé vainement toutes les causes qui donnent lieu le plus souvent à de semblables accidents, j'ai dirigé mes recherches du côté de la bouche, et trouvé les deux premières molaires du côté correspondant, profondément cariées, bien que le malade ne s'en plaignît pas. L'extraction en fut ordonnée et exécutée le jour même. La vraie cause du mal avait été trouvée, car dès le lendemain le malade s'aperçut que les douleurs avaient disparu, que les yeux n'étaient plus larmoyants à la lumière, en un mot que la maladie avait été enlevée comme par enchantement.

II. KÉRATO-IRITIS ET IRIDOCHOROÏDITES RÉFLEXES OCCASIONNÉES PAR LA CARIE DENTAIRE.

L'irritation des nerfs dentaires n'a pas toujours la même intensité, ni la même gravité, et il se trouve des cas dans lesquels tous les nerfs dentaires de la mâchoire supérieure sont affectés d'une névrite pendant des années entières, par suite de caries dentaires, occupant toutes les dents, ou une grande partie d'entre elles. Dans ces conditions, il se produit une sorte de névrite ascendante qui se développe lentement, sans souffrance locale. L'irritation nerveuse se transmet alors par action réflexe aux nerfs ciliaires, et provoque quelquefois dans l'œil non plus une simple asthénopie, mais des accidents inflammatoire, soit du côté de la cornée et de l'iris, soit du côté des membranes internes de l'œil.

A. **Abcès de la cornée.** — Ils sont relativement très-rares et ne diffèrent en rien d'autres abcès, ils ont une marche chronique, et se compliquent facilement de névralgies périorbitaires très-intenses, ainsi que d'autres signes d'iritis.

L'abcès suit une marche lente, et résiste à tous les traitements ; ce qui doit naturellement faire penser à la cause dentaire. Ce diagnostic devient d'autant plus probable, que la maladie se complique des accidents spasmodiques de la septième paire, comme cela est arrivé chez un de mes malades, dont je rapporte ici l'histoire. Chez mon malade, les contractions spas-

Digitized by Google

modiques sont devenues tellement vives, et tellement douloureuses, qu'à elles seules elles constituèrent une maladie sérieuse, incommodant le malade au plus haut point.

Voici l'observation de ce malade intéressant qui a été recueillie par les soins d'un de mes excellents aides, le Dr Kohn.

Observation V. — M. Gourdet, âgé de 55 ans, demeurant à Dinan (Côtes-du-Nord), fut pris au mois de septembre 1872 de douleurs névralgiques dans toutes les branches de la cinquième paire du côté droit. A la fin de novembre, l'œil du côté correspondant devint malade, et malgré tous les traitements employés, la maladie faisait continuellement des progrès, ce qui força le malade à venir se soigner à Paris. En l'examinant le 11 mars, j'ai pu constater l'état suivant : l'œil droit présentait une large ulcération de la cornée avec iritis; du côté de la conjonctive une forte injection avec chimosis séreux. Toute la moitié de la face correspondante est fortement contractée ; ce sont des spasmes de la septième paire, et ces contractions viennent par crises ; elles s'exaspèrent par la mastication, et toutes les fois qu'il veut parler, boire, manger, etc. Les douleurs se répandaient jusqu'au sommet de la tête et même derrière l'oreille, elles persistent jour et nuit, et deviennent de plus en plus prononcées. Il était évident pour moi que les spasmes et les névralgies de la cinquième paire n'étaient pas dus à la maladie de l'œil, et il fallait rechercher ailleurs la cause de ces névralgies. En examinant la bouche et l'appareil dentaire, j'ai cru trouver là des altérations capables d'expliquer la maladie. Toutes les dents sont couvertes d'une couche très-épaisse de tartre, et les deux dernières dents molaires de la mâchoire supérieure étaient cariées. J'ai pensé qu'il y avait là une cause d'irritation suffisante pour expliquer tous les phénomènes morbides dont il se plaignait. Je l'ai adressé à M. Préterre, dentiste, qui lui retira, le 12 mars, les deux dents cariées, et nettoya toutes les autres. Le même soir les douleurs avaient diminué, et le 14 mars il ne souffrait plus du tout, l'état de la cornée s'améliora rapidement, la rougeur de l'œil diminua sensiblement sous l'influence d'instillation du collyre d'atropine. Le malade repartit chez lui en voie de guérison.

J'ai eu l'occasion de revoir le malade au commencement de février 1874 et j'ai eu la satisfaction de constater une guérison complète ; il ne restait qu'une petite taie centrale à la place de l'abcès.

B. **Iridochoroïdite.**—L'irritation de l'œil par action réflexe, provenant des dents cariées, peut-elle amener une iridochoroïdite, et une perte de l'œil? Telle est la question que je me suis posée, lorsque j'étais appelé à soigner une malade atteinte

Digitized by Google

non-seulement d'atrophie d'un œil, par une iridochoroïdite, mais présentant en outre une ophthalmie sympathique de l'autre œil. Ma réponse est affirmative à ce sujet, et lorsqu'on étudiera l'histoire de la malade dont je vous apporte ici les détails, on trouvera les preuves non-douteuses sur l'existence des rapports reflexes. La maladie avait d'abord envahi un œil, et l'œil se perdit, ce n'est qu'au bout d'un certain temps, que l'autre œil s'était enflammé par sympathie :

Observation VI. — Madame Chandelier, âgée de 28 ans, demeurant à Montigny-sur-Loing (Seine-et-Marne), souffrait des dents depuis son enfance, mais particulièrement depuis ses premières couches en 1864. Sa mère et sa grand'mère avaient aussi très-souffert des maux de dents. Au mois de mai 1871, elle a été prise de très-fortes névralgies dentaires du côté gauche, qui ne cessèrent qu'en septembre, lorsqu'elle se fit arracher trois dents molaires. Malheureusement, quinze jours après, elle a été prise d'inflammation très-intense de l'œil gauche, accompagnée de douleurs dans toute la moitié de la tête. Ses cheveux s'en allaient par poignées, peu à peu la vue s'affaiblit de plus en plus et se perdit ensuite totalement. Le 31 juillet 1873, au moment où elle est venue me voir, j'ai pu constater une ophthalmie sympathique de l'œil droit, avec trouble du corps vitré, immobilité de la pupille et diminution de la densité du globe, Quant à l'œil gauche, il était atrophié et insensible à la lumière, rouge et sensible au toucher. Toutes les dents de la mâchoire supérieure gauche étaient cassées et cariées. Du côté droit il n'y avait que quatre dents intactes. N'ayant pu trouver aucune autre cause que la carie dentaire, j'ai fait d'abord l'énucléation de l'œil gauche le 1er août 1873. Le 10 octobre, je suis parvenu à décider la malade à se faire enlever toutes les dents cariées. L'œil droit continuait à se troubler et présentait à l'ophthalmoscope le trouble caractéristique de l'ophthalmie sympathique, ce qui m'avait décidé, le 4 novembre, à lui pratiquer une iridectomie. Les premiers quinze jours qui suivirent l'opération furent très-mauvais, la vue baissa beaucoup, surtout après chaque instillation d'atropine. Je l'ai cessé. Le 1er février 1874 la vue est devenue meilleure. La malade peut se conduire toute seule, l'œil n'est plus mou, et la rougeur a disparu, le champ visuel est conservé, distingue le n° 50 et les couleurs, mais elle ne peut rien fixer; le soleil l'éblouit. Le fond de l'œil commence à s'éclairer, mais on voit à peine la papille dans un épais brouillard.

Cette observation nous montre le développement d'une iridochoroïdite du côté où toutes les dents étaient cariées. L'œil

Digitized by Google

primitivement pris s'est perdu complètement, et il amena une ophthalmie sympathique de l'autre œil. L'extraction des dents cariées, et l'excision de l'iris ont pu arrêter les progrès de la maladie, et rétablir la nutrition et la densité dans le globe de l'œil atteint d'une manière sympathique.

III. Mydriase réflexe.

Desmarres père avait signalé le premier le développement de la mydriase spontanée à la suite des caries dentaires, et qui guérissent rapidement après l'éloignement de la cause de la maladie. Nous trouvons en effet, dans son *Traité des maladies des yeux*, ce qui suit : « Les névralgies des nerfs maxillaires supérieur et maxillaire inférieur peuvent produire des mydriases assez incurables, ou d'assez longue durée, et qui ne cèdent le plus souvent qu'à l'avulsion d'une dent malade. »

Des faits analogues ont été rapportés par Terrlinck, Mackenzie et Stellwag von Carrion, et la guérison a été obtenue toutes les fois qu'on est parvenu à extraire à temps des dents cariées. J'en ai vu aussi, des faits non douteux de cette corrélation.

IV. Contractions spasmodiques des paupières et des muscles oculo-moteurs.

Il n'est pas rare d'observer des contractions spasmodiques, soit dans les fibres du muscle orbitaire des paupières, soit dans tous les muscles de la face qui sont innervés par la septième paire, et ces contractions se produisent sous l'influence des névralgies trifaciales occasionnées par les dents cariées.

Nélaton et de Graefe avaient démontré non-seulement l'existence de ces rapports réflexes, mais ils avaient aussi pratiqué dans ces cas avec succès, après l'extraction des dents cariées, la section des nerfs sus et sous-orbitaires.

Digitized by Google

Pour ma part, j'ai eu l'occasion d'observer des blépharospasmes qui ont résisté à la névrotomie, et qui guérirent après l'extraction des quelques dents cariées. L'observation n° V en est un exemple des plus remarquables.

Mais, il peut arriver que ce ne sont plus les dents malades qui amènent les contractions spasmodiques dans les paupières, mais l'usage prolongé d'un dentier mal conformé, et qui guérissaient par la cessation de l'usage du dentier. Voici l'observation :

Observation VII. — Madame B.... vint me consulter à ma clinique au commencement de 1873 pour un blépharospasme de l'œil droit, qui la fatigue beaucoup et l'empêche de travailler et de rien fixer. En examinant les paupières on constate qu'elles sont fortement agitées de mouvements brusques et très-prolongés. N'ayant trouvé rien qui dans sa santé générale explique la production de la maladie, j'ai pensé que l'usage du dentier qui n'était pas très-bien confectionné, était pour quelque chose dans le développement de ce blépharospasme, et j'ai recommandé à la malade de le quitter pour quelques jours. Quelqnes jours ont suffi pour faire disparaître le spasme. Mais la malade, se croyant guérie, remit son dentier, elle a vu reparaître son blépharospasme. Elle revint de nouveau à la consultation. Cette fois-ci le doute n'était plus permis, nous avons proscrit absolument l'usage de l'appareil et la guérison a été obtenue définitivement.

(A suivre).

DE LA

KÉRATITE GLAUCOMATEUSE.

Par le Dr Xavier Galezowski.

Il existe un certain nombre d'affections cornéennes qui se développent sous l'influence du glaucome, soit que cette dernière maladie ait déjà apparu dans l'œil quelque temps auparavant, soit que la kératite constitue le premier et je dirai même l'unique phénomène glaucomateux. C'est cette dernière affection de

Digitized by Google

la cornée qui doit être considérée, selon moi, comme une *kératite glaucomateuse.*

De Graefe (1) était déjà frappé depuis longtemps des relations qui existent entre les kératites interstitielles, et les glaucomes, mais il pensait que les maladies de la cornée sont une source abondante de glaucomes secondaires. Pour lui c'étaient tantôt des complications spéciales du côté du tractus uvéal qui amenaient l'augmentation de la pression intra-oculaire; tantôt, disait-il, l'augmentation de la cornée, par l'action de ses propres nerfs, peut donner lieu, sans aucun intermédiaire, au glaucome.

Il considérait donc la maladie de la cornée comme une cause provocante du glaucome, c'est pourquoi il la classait dans la catégorie des glaucomes secondaires.

Pour ma part, le glaucome qui accompagne certaines varietés de kératites, n'est nullement une maladie consécutive, mais la kératite elle-même est simplement une forme particulière du glaucome, que j'ai décrite ailleurs sous le nom de glaucome irrégulier suppuratif (2). Il s'agissait alors de kératites suppuratives apparaissant pendant ou après les crises glaucomateuses.

De nouvelles observations, que j'ai pu faire sur un certain nombre de malades me permettent de compléter cette étude et de prouver d'une manière encore plus concluante, que dans un certain nombre de cas, la maladie de la cornée prend dès son début les caractères tout à fait particuliers au glaucome. qui reste pendant des mois entiers sous forme de kératite, sans pour cela amener des symptômes glaucomateux dans d'autres membranes. C'est pour cette raison que je lui ai donné le nom de *kératite glaucomateuse.*

La maladie présente, en effet, dans toutes ses phases, des caractères qui lui sont propres, et si on examine avec soin ces malades, on s'aperçoit facilement qu'on a affaire à une maladie qui, en apparence, ressemble tantôt à la kératite interstitielle circonscrite, tantôt à une kératite ulcéreuse, dont elle diffère cependant par sa nature, sa marche et son traitement.

(1) Graefe, Archiv f. Ophth., Bd. XV, Abth. III.
(2) Galezowski, Journal d'Ophthalm., Paris, 1872, p. 265.

Digitized by Google

Cette affection est ordinairement très-difficile à diagnostiquer. surtout à son début, car elle n'a rien qui dénonce sa gravité ni sa nature; mais, à mesure qu'elle fait des progrès, elle acquiert les caractères plus précis de l'affection glaucomateuse.

La maladie s'annonce d'une manière peut-être plus insidieuse que d'autres variétés de kératites interstitielles; d'un jour à l'autre, le malade est pris de troubles de la vue et de larmoiements. On aperçoit alors une tache blanchâtre, tantôt au milieu de la cornée, tantôt très-rapprochée de l'un de ses bords, très-superficielle, dont la surface est rugueuse, chagrinée et quelquefois même ulcérée. Le reste de la cornée conserve, jusqu'à un certain point, sa transparence. L'œil est rouge, et la pupille reste un peu plus dilatée du côté opposé.

Sous cette forme, la maladie peut rester stationnaire pendant plusieurs semaines et même pendant des mois entiers sans grand changement, et sans que les divers traitements usités habituellement dans les kératites, y amènent la moindre modification. La persistance des symptômes inflammatoires avec la même intensité de la maladie, doit faire penser à la cause glaucomateuse, surtout lorsqu'on voit apparaître par moments des crises névralgiques des plus violentes qui s'étendent à toutes les branches de la cinquième paire, comme dans un glaucome.

Les *névralgies périorbitaires* périodiques qui accompagnent les kératites, s'observent plus particulièrement dans les abcès de la cornée, et elles ne durent que jusqu'au moment où l'abcès se vide. Mais si la maladie persiste, même après la paracentèse et que les douleurs continuent avec la même intensité pendant des semaines entières, on doit alors rechercher si la maladie n'est pas due à la cause glaucomateuse.

L'état de la chambre antérieure, de l'iris et la densité du globe de l'œil pourront nous renseigner d'une manière positive sur l'existence du glaucome.

Chambre antérieure.—Dès le début de la maladie, on ne trouve aucune modification de ce côté; son volume n'est nullement diminué, et l'humeur aqueuse n'a pas perdu de sa transparence. Mais, après une durée de quelques semaines, il se passe là des troubles notables de nutrition ; on voit constamment la cham-

Digitized by Google

bre antérieure s'aplatir, ce dont on s'assure en comparant l'œil sain avec l'œil malade.

Iris et la pupille. — L'iris ne présente pas de modifications notables; il n'est à peine changé de couleur, la pupille n'est point adhérente et ne contient point d'exsudation. Et pourtant la pupille est plus large que dans l'œil sain, et ne se modifie en rien sous l'influence de l'instillation du collyre d'atropine. On pourrait cependant croire que cette légère mydriase est due à l'atropine ; en suspendant, alors pour quelques jours l'usage de ce collyre, on se convaincra qu'elle provient uniquement d'une cause glaucomateuse.

La densité exagérée du globe de l'œil n'est nullement marquée au début de la maladie. et, soit qu'on la recherche pendant la période aiguë et douloureuse, soit que l'on s'en assure dans les moments de calme, on constatera la densité normale de l'œil. Mais, c'est à une période un peu plus avancée de l'affection qu'on voit survenir par moments des changements dans la tension intra-oculaire. Tuntôt l'œil devient beaucoup plus dur, tout à fait glaucomateux, tantôt il perd sa dureté et devient encore plus mou que l'œil sain.

Voici un exemple des plus remarquables d'une kératite glaucomateuse où tous les moyens employés avec persévérance, pendant plusieurs mois, étaient restés sans résultat, où la paracentèse, faite dans l'endroit ulcéré, n'avait amené aucune amélioration, tandis que l'excision de l'iris a fait cesser instantanément toutes les douleurs, a fait disparaître en partie la rougeur et a aidé la cornée à reprendre peu à peu presque toute sa transparence.

Observation I. —Madame J..., âgée de 63 ans, couturière, demeurant à Paris, rue des Fossés-Saint-Jacques, nº 12, vient me consulter le 18 août 1873 pour une ulcération centrale et superficielle de la cornée gauche, qui existait depuis trois semaines. L'ulcère était accompagné d'une infiltration interstitielle sur une étendue de quelques millimètres, ce qui permettait de confondre la maladie avec une kératite interstitielle. La malade voyait trouble, par moments des éclairs verts et rouges apparaissaient devant cet œil ou bien tout lui semblait vert. La pupille était libre de toute adhérence et paraissait lé-

Digitized by Google

gèrement dilatée. Je lui avais prescrit l'instillation d'atropine dans l'œil et l'application de compresses chaudes souvent dans la journée. Mais ce traitement ne faisait qu'empirer le mal ; la malade accusait des douleurs périorbitaires excessivement intenses, s'étendant sur le sourcil, le front et la moitié de la tête et de la tempe correspondante. Ces névralgies apparaissaient très-exactement à minuit, et souvent elles ne cessaient qu'à dix ou onze heures du matin. Dans la journée l'œil ne faisait pas mal mais il était excessivement rouge. Les douches de vapeur, la pommade à l'oxyde jaune, les vésicatoires volants, les purgatifs et le sulfate de quinine ; — tous ces moyens furent successivement employés sans aucun résultat. La tache cornéenne augmentait toujours et on voyait au milieu comme un petit abcès profond, ce qui me décida à faire une paracentèse le 13 septembre. Pendant quelques jours la malade ressentait de l'amélioration, mais déjà vers le 23 la maladie s'aggrava de nouveau, et l'œil devint un peu plus dur que l'autre, ce qui m'autorisa à pratiquer une iridectomie dans la partie externe. Cette opération fut suivie d'une amélioration des plus sensibles; les douleurs cessèrent complètement et la cornée reprit de plus en plus sa transparence. Aujourd'hui, le 1er février 1874, l'œil n'est plus rouge, la tache centrale n'occupe qu'une petite étendue au centre de la cornée, et la vue revient au point que la malade peut distinguer le nº 5 à l'aide d'un verre nº 10 convexe.

Cette observation est une nouvelle preuve que la maladie peut rester stationnaire pendant plusieurs semaines pour redoubler ensuite d'intensité au point que l'iridectomie devient indispensable. En voici un autre exemple non moins intéressant, qui démontre l'extrême rapidité avec laquelle se produit l'amendement des symptômes inflammatoires et névralgiques, par l'iridectomie.

Observation II. — M. N..., âgé de 49 ans, ouvrier mécanicien, travaillant dans une manufacture de pianos, de M. Herz, vint me consulter le 6 août 1872 pour une kératite interstitielle de l'œil droit, occupant le côté interne et un peu inférieur de la cornée, et qui empiétait légèrement sur le champ pupillaire. Cette affection s'était déclarée chez lui depuis le mois d'avril de la même année ; l'œil était rouge par moment, la cornée présentait des taches isolées presque jaunâtres, entourées d'une infiltration séreuse. Des vaisseaux rares sillonnaient cette partie opaque et il y avait au milieu une légère ulcération. L'œil était dur au toucher. J'ordonnai au malade des douches de vapeur tous les deux jours, et le traitement tonique, qui avait amené une certaine amélioration ; mais le malade fut pris, vers le commencement du mois de mai 1873, de névralgies excessivement in-

Digitized by Google

tenses dans toutes les branches de la cinquième paire, et il se forma au milieu de la cornée des ulcérations et des amas blancs et épais, ressemblant à des abcès. Ne pouvant calmer les douleurs et l'irritation par aucun traitement, et voyant que la pupille restait dilatée très-largement, avec une faible dose d'atropine, je lui pratiquai, vers le 10 mai, la paracentèse dans l'endroit de cette collection purulente, mais cette opération ne donna aucun résultat; les douleurs persistèrent : je remplaçai alors les douches chaudes qui augmentaient l'irritation par des compresses froides, et cela le soulagea un peu. A la fin de septembre je m'aperçus que la dureté de l'œil avait augmenté pendant que les crises nerveuses augmentaient d'intensité, et que la tache s'avançait rapidement vers le milieu de la pupille. C'est à ce moment que je pratiquai l'iridectomie. Le malade a été immédiatement soulagé, toutes les douleurs ont cessé, et depuis cette époque l'œil n'est plus rouge ni sensible à la lumière. — 25 janvier. La tâche continue à diminuer et le malade distingue le nº 10.

Les deux observations qu'on vient de lire se rapportent à la kératite interstitielle circonscrite, caractérisée par une infiltration interstitielle plus ou moins étendue, accompagnée d'ulcération légère à la surface. Dans l'un comme dans l'autre cas, nous avons pu remarquer la formation des vaisseaux qui se rendent de la périphérie de la cornée jusqu'au centre même de l'infiltration interstitielle. Cette vascularisation persiste encore quatre jours après l'opération, mais il faut dire que le nombre des vaisseaux diminue au fur et à mesure que la tâche cornéenne s'efface. L'infiltration interstitielle ne paraît pas, en effet, avoir le caractère définitif, elle diminue de plus en plus, et il y a lieu d'espérer qu'elle se dissipera au bout d'un temps plus ou moins long, et que l'œil recouvrera tôt ou tard ses fonctions.

Nous avons rencontré encore une autre variété de kératite glaucomateuse, c'est la kératite suppurative ou abcès de la cornée, de nature glaucomateuse. Vers le milieu de la cornée on voit apparaître un petit abcès rond, qui a d'abord une marche chronique, non douloureuse, l'œil est très-peu rouge et à peine sensible à la lumière. De même que dans la forme précédente, sa marche est lente et de très-longue durée. Pendant plusieurs semaines il reste sans changement, puis survient une perforation, mais au lieu d'amélioration, ce sont des symptômes glau-

Digitized by Google

comateux des plus intenses qui se produisent et qui ne cèdent qu'à l'iridectomie. Le fait suivant peut servir d'exemple :

Observation III. — Madame H..., âgée de 38 ans, demeurant à Paris, rue d'Ulm, n° 30, a été prise, au mois de mai 1873, d'une kératite de l'œil droit. Elle est venue me consulter le 10 juin, se plaignant de névralgies périorbitaires, occupant plus particulièrement le nez, les dents, le cou et toute la moitié de la tête. A partir de onze heures de la nuit les douleurs s'aggravaient et duraient jusqu'à dix heures du matin. Les sangsues la soulageaient beaucoup, ainsi que le sulfate de quinine pris à haute dose ; elle se sentait mieux, mais l'abcès marchait toujours, lorsque le 8 septembre la perforation de la cornée s'est faite spontanément, et à partir de ce moment les douleurs devinrent insupportables, la chambre antérieure resta vidée pendant huit jours, puis l'iris ayant pris adhérence avec la partie ulcérée de la cornée, l'œil commença à augmenter sensiblement de densité, il est devenu dur. Il n'y avait plus de doute qu'il s'agissait d'un glaucome, pour lequel j'ai pratiqué l'iridectomie le 23 septembre. Cette opération a été suivie d'un succès complet, les douleurs cessèrent complètement et la cicatrisation de l'ulcère cornéen se fit très-rapidement. Examinée le 15 février 1874, la malade présente un leucome adhérent cicatrisé, mais l'œil n'est point enflammé et la malade peut lire, quoique difficilement, le caractère n° 4 de l'échelle typographique.

Cette observation démontre amplement que les symptômes glaucomateux ne sont point consécutifs à la kératite, puisque au moment où la perforation de la cornée a eu lieu, et que la tension intra-occulaire doit diminuer par le fait même de la fistule, l'œil tout d'un coup devient plus dur, les symptômes glaucomateux s'accentuent davantage, et il n'y a que l'iridectomie qui les fait cesser.

Mais si on examine les trois observations avec attention, pour les comparer avec les autres variétés de kératites, on s'aperçoit facilement combien il est difficile quelquefois dès le début de reconnaître la nature glaucomateuse de cette affection, et naturellement le traitement se prolonge indéfiniment, parce qu'il n'est pas dirigé contre la cause de la maladie. Il n'y a que l'iridectomie qui soit en état d'arrêter le progrès de la maladie.

Si on examine attentivement tous les symptômes qui caractérisent la kératite glaucomateuse, nous trouvons quelques caractères spéciaux d'après lesquels on pourra la faire diagnosti-

Digitized by Google

quer. Voici les remarques pratiques que nous croyons utile de faire au sujet de cette maladie :

1° La kératite glaucomateuse est une maladie très-rare, elle est le résultat d'une disposition glaucomateuse particulière.

2° Cette affection débute d'une manière lente sous forme d'une kératite interstitielle superficielle.

3° La pupille reste ordinairement légèrement dilatée et immobile ; elle ne prend pas d'adhérence, et l'atropine ne produit point de dilatation.

4° Les névralgies périorbitaires sont excessivement violentes et viennent par crises à de longs intervalles. L'état de la cornée n'explique nullement ces douleurs.

5° La paracentèse, qui réussit si bien dans les abcès de la cornée, aggrave plutôt la kératite glaucomateuse. Les douches chaudes sont difficilement supportées, et l'iridectomie est le seul moyen qui guérit la maladie.

6° Sous l'influence de l'excision de l'iris, le trouble de la cornée, même des plus prononcés, se dissipe lentement ; la vue peut revenir complètement plusieurs mois après l'opération.

QUELQUES MOTS

SUR LES

ULCÈRES RONGEANTS DE LA CORNÉE.

Par Xavier Galezowski.

On connaît toutes les difficultés que présentent certains ulcères et abcès de la cornée pour la guérison. Les ulcères situés à la périphérie de cette membrane, présentent cette particularité, qu'ils s'étendent surtout le long de son bord, et ne se cicatrisent point, si on n'intervint pas chirurgicalement.

L'histoire de cette maladie est encore très-mal connue, et il est très-difficile de faire le diagnostic à son début, à cause d'une très-grande ressemblance avec les abcès profonds occupant la

Digitized by Google

même place. Ce n'est qu'en examinant avec une scrupuleuse attention le début et la marche ultérieure de la maladie, qu'on résoudra la difficulté.

L'ulcère rongeant de la cornée débute habituellement d'une manière soudaine, comme un abcès, mais avec très-peu de douleurs. Presque toujours, il y a de la photophobie avec un larmoiement abondant.

L'œil devient rouge et on aperçoit sur l'un ou l'autre bord de la cornée un ulcère plus ou moins profond, longeant la circonférence de cette membrane en forme de croissant. C'est l'*ulcus cornea serpens* de Sacmisch.

On aperçoit, au début de la maladie, un ulcère allongé, ayant la forme d'un croissant. Le fond de l'ulcère apparaît grisâtre, et ses bords s'enfoncent profondément, quoiqu'ils soient en partie recouverts d'une couche d'épithélium et paraissent luisants. Au pourtour de la cornée, une injection devient très-prononcée, et le reste de cette membrane subit une infiltration séreuse plus ou moins marquée. L'iritis, le plus souvent, accompagne la maladie ; la pupille prend des adhérences, l'hypopyon se forme dans la chambre antérieure, et bientôt on voit l'ulcère gagner les couches profondes de cette membrane, ce qui la rend très-flasque, dépressible sous le doigt, et si la maladie n'est pas arrêtée, elle est suivie d'une perforation et de la hernie de l'iris avec la conséquence d'un staphylôme. A mesure que la maladie gagne du terrain, les douleurs névralgiques deviennent de plus en plus violentes, toutes les branches de la cinquième paire s'en ressentent.

Cette affection survient sans une cause bien déterminée, mais elle me paraît être liée à une affection des branches nerveuses de la cinquième paire. Les névralgies violentes qui accompagnent cette affection ressemblent beaucoup à ce que nous voyons dans la zona ophthalmique. Quelquefois je l'ai vue s'amender après la guérison des voies lacrymales, qui étaient oblitérées, et il semblerait dans certains cas exister une certaine relation entre ces deux maladies.

Quant au traitement, il ne diffère pas beaucoup de celui que nous appliquerons dans les abcès de la cornée, mais aussitôt

Digitized by Google

qu'on verra la maladie faire des progrès et résister au traitement antiphlogistique, on devra recourir à la paracentèse, qui arrête d'une manière certaine le mal. Dans un cas, deux paracentèses n'ont pu arrêter le mal et j'ai dû pratiquer une iridectomie.

Lorsque l'ulcère aura gagné une très-grande étendue, et qu'il aura entouré la cornée dans les deux tiers, alors il n'y a pas nécessité d'ouvrir l'ulcère dans toute son étendue, mais il suffit d'inciser ses deux extrémités, pour que la maladie soit immédiatement arrêtée.

Voici comment je procède dans ce cas : le malade étant couché, et les paupières écartées, je fixe le globe de l'œil avec une pince à fixer. De la main droite je saisis le couteau de Graefe et je l'enfonce dans le bout externe de l'ulcération, je traverse la chambre antérieure avec le couteau jusqu'à l'autre extrémité de l'ulcère, à travers laquelle ressort le couteau. Une fois le couteau engagé dans les deux extrémités de l'ulcère et les bords opposés de la cornée, je prolonge mon incision le long de l'ulcération de chaque côté, comme s'il s'agissait de faire un large lambeau cornéen ; après avoir prolongé l'incision de 4 à 5 millimètres de chaque côté de la cornée, je retire le couteau. La chambre intérieure se vide, le malade est pris d'une vive douleur qui ne dure que quelques minutes. Mais à partir de ce moment le travail de réparation commence, et la maladie ne tarde pas à guérir complètement en ne laissant à sa suite qu'une tache circulaire qui est le résultat d'une cicatrice.

Voici l'histoire de ce malade :

Observation. — M. Th...., âgé de 63 ans, demeurant à Vivonne, près Poitiers, est venu me consulter le 22 octobre 1873, pour un ulcère rongeant de la cornée gauche, occupant le bord interne de la cornée sur une étendue de 8 millimètres. L'œil était rouge, enflammé, et le malade souffrait depuis six semaines, jusqu'à toute la moitié de la tête. Les yeux pleuraient beaucoup, l'injection ne passait point par les voies lacrymales. J'ai prescrit le traitement antiphlogistique, l'atropine, et j'ai fait le cathétérisme des voies lacrymales sans aucun résultat, la maladie faisait des progrès rapides. Le 27 octobre, je constate un autre ulcère rongeant, vers le bord externe de la cornée, ce qui me décide à faire l'incision de deux ulcères au moyen du couteau de Graefe que j'ai

Digitized by Google

introduit d'abord dans l'ulcère externe, et que j'ai fait ensuite ressortir par l'ulcère du bord interne de la cornée. J'ai prolongé l'incision dans toute l'étendue de deux ulcères et j'ai retiré le couteau. Après l'opération, le malade continua à souffrir la nuit pendant six jours, mais, peu à peu tous les symptômes inflammatoires cessèrent et un mieux sensible s'est déclaré. Vers le 6 novembre, l'œil droit commença à s'attaquer de la même façon que le premier, et un ulcère rongeant apparut en bas de la cornée. J'ai pratiqué une large incision de l'ulcère le 9 novembre et j'ai prescrit la compression.—15 novembre. L'œil droit va aussi bien que l'autre, la rougeur a disparu, la cornée s'éclaircit, les ulcères sont en voie de cicatrisation.—23 décembre. La cornée est redevenue transparente, toute inflammation a disparu et le malade quitte Paris pour se rendre dans son pays.

CLINIQUE OPHTHALMOLOGIQUE DE LILLE.

Par le Dr Cuignet, de Lille.

I. Kératoscopie. — Depuis la publication des premiers résultats que j'ai obtenus en étudiant, à l'aide du réflecteur seul, les ombres et reflets qui se dessinent sur les différentes cornées, j'ai poursuivi les mêmes observations, et je suis arrivé, si je ne me trompe, à mieux comprendre, et je pourrai, conséquemment, mieux indiquer les variétés de ces images kératoscopiques, ainsi que leur théorie et les interprétations qu'on peut légitimement en tirer.

Je ne reviendrai pas sur ce que j'ai dit de la position que l'on doit prendre par rapport à l'œil observé ; mais je recommande expressément de ne projeter que de la lumière un peu diffuse sur l'œil à examiner, soit en employant un réflecteur métallique un peu dépoli, soit en s'éloignant, de manière à éclairer l'œil et son pourtour avec un disque de lumière affaiblie et du diamètre d'environ 5 centimètres. On sait que cet éclairage affaibli laisse mieux apercevoir les ombres que peuvent produire, au niveau de la pupille, les taches de la cornée, ainsi que celles du cristallin, par conséquent aussi les ombres formées par la courbure de cette membrane, ainsi que par les inégalités de ses méridiens ou celles de sa surface.

Digitized by Google

Cela étant, nous allons reprendre les examens portant sur des cornées d'individus myopes, hypermétropes, astigmatiques ou affectés de taches et d'inégalités.

Rappelons auparavant que, chez le sujet doué d'une vision normale, l'examen de la cornée avec le réflecteur seul et dans les conditions de position et d'éloignement précitées, que, chez ce sujet, la cornée procure une ombre ayant la forme d'un triangle dont le sommet embrasse le centre, et dont la base est sur le limbe de cette membrane, et, qu'à l'opposé, la partie éclairée, ou le reflet, ou l'éclat occupe tout ce qui n'est pas ombre et représente une sorte de croissant assez épais. Ajoutons que, quand on imprime au miroir un mouvement de circumduction régulière, ce mouvement est communiqué au disque de lumière diffuse qui, sans cesser d'éclairer l'œil, se porte successivement sur les parties avoisinantes, de telle sorte que l'on illumine tour à tour la paupière supérieure, l'angle interne, puis la paupière inférieure avec le haut de la joue, enfin l'angle externe et la tempe, sans qu'en aucun moment la cornée cesse d'être éclairée.

L'ombre triangulaire et le reflet opposé en croissant tournent alors avec le disque de lumière projetée, conservant les mêmes teintes et la même disposition. De plus, quand on cherche, l'un par rapport à l'autre, lequel, de l'ombre ou de l'éclat, précède l'autre, on remarque bientôt que c'est l'ombre qui précède, et que c'est l'éclat qui suit.

Ceci demande une courte explication. On sait que, pour les bruits du cœur, on s'est déterminé à mettre l'un avant l'autre, d'après certains indices. De même ici, c'est d'après l'indice suivant que je place l'ombre en avant du reflet dans la circumduction qu'ils accomplissent. Quand le disque lumineux est porté en haut, éclairant la cornée, la paupière supérieure et le sourcil, l'ombre kératique, aperçue sur le rouge pupillaire, a sa pointe au centre et sa base sur le limbe de la partie supérieure de cette cornée. En amenant de là le disque lumineux vers l'angle interne, de manière qu'il éclaire toujours la cornée, et, en plus, cet angle et une partie du nez, l'ombre occupe le flanc interne de la membrane et l'éclat est au côté externe. Si on porte l'éclairage en bas, l'ombre est en bas et le reflet est en haut de

Digitized by Google

cette même cornée. L'ombre est donc quasiment plus en regard du miroir; de plus, elle est mieux perçue que l'éclat; c'est elle qui fait caractère. De sorte, que nous conviendrons que c'est elle qui précède l'éclat dans la giration de l'éclairage, sur une cornée normale, appartenant à une vision normale.

Nous allons maintenant offrir quelques observations pour chacune des espèces de cornées ainsi étudiées, c'est-à-dire : 1° pour celles des myopes; 2° pour celles des hypermétropes; 3° pour celles des astigmatiques; 4° pour celles à taches et à inégalités.

On saisira de suite toute l'utilité que peuvent avoir ces connaissances pour l'appréciation rapide des diverses qualités, et des troubles de vision se rapportant à l'état très-variable de la cornée. On le saisira encore mieux, quand j'aurai dit qu'un très-court examen, avec le réflecteur seul, permet de reconnaître de suite les emmétropes, les myopes, les hypermétropes, les astigmatiques, du moins dans les cas très-nombreux où ces modes de vision se rattachent à la forme de la cornée et non à des troubles de l'accommodation.

1° Chez les myopes. — On sait que, chez les myopes, l'examen avec le miroir seul permet d'apercevoir de loin les vaisseaux et la pupille en image renversée; que ces images du fond de l'œil se déplacent en sens contraire aux mouvements qu'exécute l'observateur; que la perception de ces détails échappe quand on s'approche; et, enfin, que le degré de myopie est en rapport d'accroissement avec la netteté de ces perceptions et avec la ténuité des details anatomiques du fond. En outre de cela, le réflecteur seul procure un jeu d'ombre et d'éclat tout à fait pathognomonique. Exemples :

A. — M. le Dr B... a une myopie très-prononcée, exigeant l'usage de verres concaves n° 6, qui lui rendent une vision très-nette. Au réflecteur seul, on aperçoit sur la cornée et sur le fond rouge, qui apparaît à travers la pupille, un éclat triangulaire embrassant le centre de la membrane par son sommet, et s'étendant sur son limbe par sa base, tandis que l'ombre opposée est en forme de croissant, et que, enfin, reflet et ombre tournent

Digitized by Google

avec le miroir, mû en circumduction, de telle façon que c'est le reflet qui précède et l'ombre qui suit.

B. — Mme *** offre un kératocone pellucide et une myopie très-prononcée. Chez elle le reflet est très-accentué; son sommet embrasse la totalité de celui du cône, et sa base va se perdre à la périphérie, tandis que l'ombre, placée au côté opposé, est en croissant refoulé à la périphérie. En outre, le reflet précède l'ombre dans la circumduction imprimée au disque de lumière projetée par le miroir. C'est un cas type pour bien juger des caractères spécifiques de l'ombre et du reflet dans la convexité myopique de la cornée.

C. — M. P... est affecté de myopie médiocre, réclamant seulement l'usage de concaves n° 14 pour tout voir. Au réflecteur seul le fond de l'œil n'est pas aperçu; mais le reflet dépasse l'ombre dans la circumduction. Seulement ce reflet n'embrasse pas le centre de la cornée; il n'en occupe que le limbe et la périphérie, avec la forme se rapprochant plus du croissant que du triangle, tandis que l'ombre embrasse le centre cornéen et est disposée en une figure intermédiaire au croissant et au triangle.

Maintenant que je distingue vite cette disposition de l'ombre et du reflet, je reconnais, dès que le miroir l'éclaire, que je suis en présence d'une myopie, avec son degré approximatif.

2° Chez les hypermétropes. — Dans ma première étude de kératoscopie publiée au premier numéro de ce journal, j'annonçais que, chez les hypermétropes, la cornée paraissait très-brillante et que l'ombre y était très-peu accentuée. Depuis lors j'ai eu occasion d'étudier des cornées chez des personnes affectées d'une hypermétropie très-prononcée, et j'ai rectifié et complété ce que cette première impression avait d'inexact et d'insuffisant.

Rappelons d'abord que, chez l'hypermétrope, le fond de l'œil est vu nettement de près avec le réflecteur seul, que les vaisseaux s'aperçoivent d'autant plus au loin et d'autant plus fins, que l'hypermétropie est plus prononcée, et, enfin, que les détails du fond de l'œil se déplacent dans le même sens que l'observateur. Les caractères ophthalmoscopiques de la cornée vont compléter ce tableau diagnostique.

Digitized by Google

A. — Conscrit qui accuse de la faiblesse de vue. Il est hypermétrope, les vaisseaux du fond étant aperçus avec le miroir seul, assez gros et se déplaçant dans le sens de l'observateur. Sur la cornée, l'ombre est en croissant, occupant la partie du limbe qui affère à la périphérie, et le reflet est en triangle dont le sommet embrasse tout le centre kératique. Cette disposition est identique à celle des cornées myopes; mais la différence est que l'ombre devance le reflet, comme chez les emmétropes.

B. — M. M..., âgé de 37 ans, porte depuis longtemps des convexes n° 12. Il se plaint de ne plus y voir assez bien, avec ces lunettes, pour tenir sa correspondance.

Sans lunettes, il ne peut lire que le n° 10 de l'échelle typographique. Avec son n° 12, il a peine à soutenir la lecture du n° 5 à distance de 30 centimètres. Avec un n° 8 à droite et un n° 7 à gauche il lit facilement le n° 2 à la même distance, et il ne fait que peu d'efforts pour lire le n° 1.

A l'ophthalmoscope : vaisseaux du fond vus en image droite avec le réflecteur seul, très-nets, fins et se déplaçant dans le sens des mouvements de l'observateur. Enfin, l'ombre est en croissant périphérique, et elle devance l'éclat dans la circumduction ; cet éclat est de forme générale triangulaire et embrasse, par son sommet, le centre et le limbe de la cornée.

C. — Militaire de 22 ans, affecté de rétinite pigmentaire et d'hypermétropie au maximum par aphakie double. Il a besoin de convexes n° 4 pour bien voir; les vaisseaux du fond sont aperçus nettement à toute distance, fins et se mouvant comme l'observateur. L'ombre de la cornée est en croissant tout à fait périphérique, et le reflet, très-étendu, occupe le centre et le limbe de la membrane et tout le flanc opposé à l'ombre, sous forme de grand triangle; pendant la circumduction, l'ombre devance le reflet.

D. — Mme X..., 56 ans, affectée d'irido-choroïdite droite douloureuse et avec tension accrue, traitée par les évacuations d'humeur aqueuse. — Avant la sortie de l'humeur, la cornée offre l'ombre et le reflet physiologiques. Après sa sortie, elle offre l'ombre périphérique en croissant, devançant, dans la giration,

Digitized by Google

le reflet qui est à l'opposé et en forme de triangle très-large. — La cornéé s'est aplatie et a pris les caractères de la cornée hypermétrope.

Mes autres observations, qui sont nombreuses, s'accordent toutes pour la démonstration de ces caractères propres aux cornées dans les trois principales variétés de vision, c'est-à-dire chez les emmétropes, les myopes et les hypermétropes. Rappelons-les en quelques lignes :

1° Chez l'emmétrope, l'ombre est au centre, triangulaire et précède le reflet qui a la forme générale d'un croissant occupant le limbe;

2° Chez le myope, l'ombre est vers la périphérie; elle est en croissant et elle suit le reflet, lequel est en triangle, dont le sommet embrasse le centre de la cornée;

3° Chez l'hypermétrope, l'ombre est identique à celle du myope, mais elle précède le reflet dans le mouvement de giration imprimé dans le miroir.

Quelle est la théorie de la disposition variable et spécifique de l'ombre et du reflet sur les cornées de ces yeux différents les uns des autres sous le rapport de la vision? Nous ne l'indiquerons pas ici, car nous devons auparavant, et pour nous maintenir dans la partie pratique de cette étude, la compléter par les observations recueillies sur les cas d'astigmatisme régulier et irrégulier, et sur ceux de cornées tout à fait inégales. Nous achèverons ce travail dans le prochain numéro du journal.

II. Paralysie de la 6e paire. — *Dipoplie pathognomonique du relâchement au début.— Diplopie pathognomonique de la rétraction du muscle opposé trois mois après.*— Mme *** s'est présentée, il y a trois mois, avec un strabisme convergent gauche récent, de la protrusion du globe, de l'impossibilité d'abduction, du vertige, du trouble de marche, etc.; — et de la diplopie diminuant et disparaissant dans les positions de droite, augmentant dans celles de gauche. Etudiée à l'aide d'un verre de Bœhm placé sur l'œil droit, elle offre, dans les positions de face et dans celles de gauche :

Digitized by Google

1° En haut : diplopie homonyme, à écartement latéral très-prononcé, à superposition telle que l'image de l'œil gauche est plus basse que celle de l'œil droit;

2° A l'horizon (ou plutôt un peu plus bas) : diplopie homonyme à écartement latéral simple, sans superposition ;

3° En bas : dipoplie homonyme, à écartement latéral, avec superposition telle que l'image de l'œil gauche est plus haute que celle de l'œil droit.

Par conséquent, l'œil affecté de paralysie de l'oculo-moteur externe se porte plus haut et descend plus bas que l'autre, ainsi que nous l'avons indiqué précédemment pour plusieurs autres cas de la même paralysie, à cause, sans doute, de la plus grande puissance que l'inertie du droit externe laisse à l'élevateur et à l'abaisseur, comme à l'adducteur.

Trois mois après, la même personne se représente non guérie, offrant toujours le strabisme convergent très-prononcé, l'impossibilité de l'abduction, la diplopie et une protrusion bien accentuée du bulbe.

Examinée à l'aide du verre rouge sur l'œil droit, elle accuse toujours des images homonymes s'écartant de plus en plus vers les positions de gauche, se rapprochant et, enfin, fusionnant dans les positions de droite. Dans celles de face et de gauche, les images sont placées de la manière suivante pour le haut, pour l'horizon et pour le bas :

1° En haut, l'image de l'œil gauche est plus élevée que celle de l'œil droit;

2° A l'horizon (un peu en dessous), les deux images sont sur le même plan horizontal;

3° En bas, l'image de l'œil gauche est plus basse que celle de l'œil droit.

Par conséquent, l'élévation et l'abaissement de cet œil, affecté depuis trois mois de paralysie du droit externe, ne peuvent plus se faire au même degré qu'à l'œil resté sain. Cela provient, sans aucun doute, de ce que le droit interne rétracté, doué de plus de résistance qu'au début du mal, bride le mouvement en haut et le mouvement en bas.

Si je n'avais eu cette malade à examiner qu'à l'époque où la

Digitized by Google

rétraction commençait à contrebalancer le relâchement, il est évident que j'aurais trouvé les images simplement écartées latéralement dans les positions diplopiques et non superposées. Il en est de même à l'époque où la guérison commence. Enfin, il y a des cas où la superposition ne s'observera qu'en bas, à cause de la contention exercée par les paupières supérieures dans les positions de haut. Ceci explique comment d'autres observateurs ont pu ne pas rencontrer le signe noté par nous.

La malade nous offre, en effet, tous les signes de la rétraction du droit interne, car la convergence est plus accentuée, l'abduction est plus limitée. Il est possible que cette rétraction soit partagée par le droit supérieur et le droit inférieur; mais, comme ces muscles sont sains et antagonistes l'un de l'autre, il est évident que leur rétraction, si elle existe, a été contenue par leur lutte réciproque. De plus, si leur rétraction était réellement prononcée, il est probable que l'œil n'aurait pas la protrusion qu'il offre encore. Enfin, il est certain que ce n'est ni le retour de l'activité dans le droit externe, ni une rétraction dans ce muscle qui bride les mouvements de l'œil en haut et en bas, car la protrusion, l'adduction extrême et l'incapacité de l'abduction auraient très-sensiblement diminué.

Ainsi donc, le genre de diplopie survenu après trois mois de paralysie complète, c'est-à-dire la nouvelle position des images en rapport avec une difficulté pour l'élévation et l'abaissement, prouve que la rétraction est survenue dans le droit interne, et que cette difficulté signalée pour les mouvements verticaux est un signe de cette rétraction.

En conséquence, de même que le relâchement a procuré une diplopie pathognomonique, de même la rétraction en a procuré une opposée et également pathognomonique.

Mais ce signe ne peut guère s'observer que dans la paralysie de la 6e paire, et non dans celles des obliques et de la 3e. Cependant il doit se rencontrer dans les convulsions, dans les spasmes isolés de presque tous les moteurs de l'œil, et il pourra servir, dans certains cas obscurs, à reconnaître une paralysie d'un spasme, d'une contracture éventuelle.

Digitized by Google

Trépanation oculaire. — Je résume ici la 2e opération de trépanation oculaire faite par moi il y a quelques jours.

Deux moignons oculaires, celui de gauche très-atrophié et privé de tout élément visuel; celui de droite ayant sa cornée et l'iris remplacés par une cicatrice assez étroite, le bulbe sclérotical bien rempli et indolent, la vision quantitative, les phosphènes et un aplatissement de la région antérieure qui indiquait l'absence du cristallin.

La trépanation faite, l'humeur vitrée se mit à couler, diffluente et sanieuse; le bulbe se détendit et s'affaissa jusqu'à présenter une dépression en haut. Je mis un bandage contentif. Les bords de la trépanation se soudèrent, et tout espoir fut et reste perdu de conserver un orifice pour l'entrée de la lumière.

IV. Paralysie de l'accommodation indépendante de l'état de la pupille. — M. X..., âgé de 53 ans, offrant depuis plus de dix ans des signes d'ataxie locomotrice; pris, il y a cinq ans, de paralysie de la 4e paire gauche, actuellement guérie, ou plutôt ne se trahissant plus que par un léger strabisme convergent supérieur intercurrent dans le regard vague, accuse depuis plusieurs mois un affaiblissement de la vision de l'œil droit qui offre les caractères suivants :

1° Vue bonne au loin;

2° De près, lecture du n° 9 de Jæger seulement;

3° Avec un convexe n° 10, il lit le n° 1 à la distance de 30 centimètres;

4° Avec un convexe n° 70, il voit au loin un peu plus nettement que sans verre. Par conséquent, hypermétropie prononcée de l'œil droit.

Elle n'est pas congénitale et ne dépend ni de la brièveté de l'axe antéro-postérieur, ni de l'insuffisance du cristallin, car le fond de l'œil n'est nullement aperçu avec le réflecteur seul.

Elle est accidentelle et due à la paralysie de l'accommodation. Mais elle est libre de toute connivence avec la pupille, car celle-ci est plutôt étroite, quoique se dilatant bien à l'obscurité. Le sujet ne s'instille jamais d'atropine. Par conséquent, c'est

Digitized by Google

bien une paralysie du muscle accommodateur, tout à fait indépendante de l'innervation de l'iris.

Du reste, l'indépendance de ces deux puissances voisines est encore prouvée par l'état contraire, c'est-à-dire par la paralysie du système musculaire de l'iris libre de toute connivence avec celui de l'accommodation. Ainsi on observe de temps à autre une mydriase très-prononcée, sans aucun trouble de l'accommodation.

Il est vrai que les mouvements qui s'accomplissent dans ces deux appareils sont souvent liés l'un à l'autre ; mais il n'en est pas moins vrai que, parfois, une altération frappe l'un et non l'autre, et qu'ils sont régis chacun par une innervation respective.

V. Arrachements de la totalité de l'iris. — 1° Femme de 61 ans, atteinte de glaucome idiopathique double, avec amaurose à droite, diminution très-prononcée de la vision à gauche. — Iridectomie proposée et acceptée pour l'œil gauche. Au moment où j'eus achevé d'attirer le lambeau d'iris au dehors, le médecin qui a bien voulu m'aider, et qui s'était chargé de l'excision, retira sa main et ses ciseaux avant que la section fût complète. Un morceau d'iris resté entre les branches tira sur le reste et en décolla une bonne partie d'avec le corps ciliaire. Incontinent je ressaisis la membrane et la sortis en totalité. Hémorrhagie abondante évacuée trois fois. Le sang achève de se résorber en cinq ou six jours. La guérison se fait avec une pupille immense ; la vue reprend au moins les deux tiers de son état normal. Six mois après, cette femme continue à être bien ; elle coud en s'aidant de convexes n° 16. Il y a très-peu de gêne à la lumière. La tension oculaire est normale. Vue au miroir seul, la cornée offre une ombre et un reflet irrégulièrement disposés, ce qui me fait croire à de l'astigmatisme.

2° Femme de 53 ans, atteinte de perte absolue de la vision de l'œil gauche par atrophie consécutive à un phlegmon, et de leucome large et épais, occupant, de haut en bas, tout le centre de la cornée droite, et adhérent à l'iris en haut et dedans. Pupille artificielle proposée et acceptée. Mon intention est d'arracher tout

Digitized by Google

ce que je pourrai de l'iris, afin d'avoir du jour en dedans et en dehors de ce leucome. Je réussis, en effet, à attirer tout l'iris au dehors. Quinze jours après, guérison complète; la femme ne voit pas bien au-devant d'elle, mais elle voit du côté de son nez et du côté de sa tempe dans des portions équivalentes à un bon tiers du champ visuel pour chacun de ces deux côtés. Le bulbe offre sa tension normale. Si je n'avais opéré par l'arrachement total, j'aurais été obligé de faire deux iridectomies, une en dedans et une en dehors, afin de procurer à cette femme la vue des deux côtés.

QUELQUES CONSIDÉRATIONS

SUR

L'OPÉRATION DE LA CATARACTE.

Par le Dr José Lourenço de Magalhaes (de Bahia).

Le traitement chirurgical de la cataracte n'a pas cessé un instant d'être l'objet d'études approfondies de la part des ophthalmologistes, malgré les résultats satisfaisants qu'on obtient avec quelques-uns des procédés connus jusqu'à nos jours.

Après les brillantes conquêtes de l'ophthalmologie, ce serait une injustice de me reconnaître le zèle et le mérite des hommes éminents qui, par leur intelligence et leur érudition, se sont livrés à l'étude de cette branche de la médecine, qui, grâce à leur dévouement, peut être considérée aujourd'hui comme une des plus importantes.

On ne peut pas nier que l'on n'ait beaucoup conquis : la partie médico-ophthalmologique appuyée sur le diagnostic précis des affections intra-oculaires, diffère considérablement de ce qu'elle était avant la précieuse découverte de l'ophthalmoscope; la partie chirurgicale est assez perfectionnée et même amplifiée. Et l'on peut dire à ce sujet, sans crainte d'être taxé d'exagération, qu'aucune autre branche de la médecine n'a été cultivée avec

Digitized by Google

plus d'ardeur, plus de constance et plus de profit que l'ophthalmologique.

Tous les efforts déployés par les ophthalmologistes s'expliquent naturellement par l'importance du rôle de la fonction qu'ils sont appelés à rétablir ou à protéger : toute la difficulté d'une étude pareille découle de la ténuité et de la délicatesse excessives des parties constituantes de l'organe de la vision, des anomalies et de la grande variété des affections qu'il présente.

L'œil pathologique constitue, en effet, un organisme complet ; et les tendances qu'aurait à créer une pathologie spécialement oculaire ne pourraient être prises en considération. L'ophthalmologiste doit, avant tout, être clinicien.

C'est quelque chose de remarquable que la distance immense qui sépare la conception d'une grande idée de son exécution portée à un degré plus ou moins satisfaisant.

On est tenté de croire que l'intelligence qui exécute n'est pas la même que celle qui conçoit.

Que l'on prenne au hasard une grande idée, présentant dans son exécution un certain degré de perfectionnement, on verra aisément que ce degré de perfectionnement actuel n'a pas suivi immédiatement la conception de l'idée ; il y a eu des essais successifs.

Et le perfectionnement continuera à s'accentuer, et les tentatives à se multiplier à l'infini, car, pour l'homme, vivre c'est travailler, lutter, c'est marcher vers le progrès. Le progrès, a dit le philosophe, est la fin même de notre être.

L'idée d'enlever de l'axe visuel un obstacle mécanique constitué par le cristallin devenu opaque, et s'opposant au passage des rayons lumineux, remonte à une époque que l'ophthalmologie peut préciser. Cette particularité se rattache à l'histoire de l'abaissement.

L'extraction de la cataracte est également très-ancienne. On apprend dans les ouvrages des auteurs arabes que ceux-ci la connaissaient et la pratiquaient. D'après les affirmations de Rhazès, Antillus et Lathyrion ont extrait des cataractes vers la

Digitized by Google

fin du Ier siècle. Haly, fils d'Abbas, la connaissait aussi. Outre ces chirurgiens, il paraît certain que d'autres chirurgiens Arabes l'ont pratiquée. Dans le cours des siècles suivants des essais furent tentés dans le même but. Au XVIIe siècle, elle fut pratiquée entre autres par Freytag, et abandonnée comme une opération dangereuse. Vers le commencement du siècle dernier (1707) l'extraction d'un cristallin tombé dans la chambre antérieure fut pratiquée, comme chacun le sait, par Saint-Yves, médecin célèbre, qui, réagissant contre les idées de son temps, publia en 1722 le premier ouvrage scientifique sur les maladies des yeux et affranchit de la sorte l'ophthalmologie des impuretés du charlatanisme.

En pratiquant cette première opération devant Petit et Méry, Saint-Yves n'agissait pas sous l'influence des tentatives antérieures comme il l'avoue lui-même dans son livre.

L'année suivante, Petit pratiqua, dans des circonstances identiques, la même opération devant Saint-Yves et Méry.

La solennité qui présida à ces premières opérations, montre que leur importance n'avait pas échappé à la perspicacité d'opérateurs si distingués.

En effet, elles ont fourni le sujet d'un mémoire que Méry présenta à l'Académie royale des sciences. Dans ce mémoire, Méry voyait la possibilité de tenter la même opération toutes les fois que la cataracte était placée derrière l'iris.

C'est en rassemblant les faits qui se sont succédé à ces premières opérations que Daviel, vers le milieu du siècle dernier, érigea, en méthode opératoire, l'extraction ; méthode qui a reçu depuis de nombreuses modifications dans sa technique et dans les moyens de l'exécution.

On est forcé d'avouer que malgré les perfectionnements successifs apportés dans le procédé à lambeau, les résultats n'ont pas toujours répondu aux désirs des médecins ni aux besoins des malades. Il fallait donc, ou imaginer de nouvelles modifications, pouvant combler les lacunes du procédé à lambeau, ou proposer d'autres opérations qui pussent le remplacer ou le compléter dans le cas où ce procédé devenait vraiment insuffisant.

Cette deuxième manière de voir fut adoptée par les ophthal-

Digitized by Google

mologistes et ils n'ont pas cessé de poursuivre cette idée avec ardeur jusqu'à nos jours. En effet, grand est le nombre des procédés opératoires proposés, surtout dans ces dernières années, par les ophthalmologistes pour l'opération de la cataracte.

Après une existence déjà si longue de l'opération de la cataracte par extraction, après des applications si répétées, des statistiques si nombreuses, après une exibition si grande des procédés opératoires, après des perfectionnements si marqués, sommes-nous fixés sur le choix d'une méthode ?

Le perfectionnement d'un procédé opératoire ne consiste pas dans l'application absolue de celui-ci.

En chirurgie, en général, un procédé opératoire est modifié selon des indications d'une certaine valeur. Et ce serait agir d'une manière que rien ne saurait justifier que de faire une exception de cette règle en ce qui concerne l'opération des différentes espèces de cataractes, que de condamner un procédé opératoire par le simple fait de quelques contre-indications.

Il y a, comme chacun le sait, des états de l'organisme, des conditions locales de l'organe qui doit subir l'opération, de différentes espèces de cataractes avec leurs complications et encore d'autres circonstances qui peuvent et qui doivent avoir de l'influence sur l'esprit de l'opérateur, et par conséquent le décider à adopter tels ou tels moyens afin d'atteindre le but qu'il se propose.

C'est précisément le contraire que l'on a fait jusqu'à présent. En effet, un procédé opératoire qui dans certaines conditions a donné des résultats excellents, une fois proposé, ne tarde pas à être généralisé dans ses applications et à montrer une infériorité des plus manifestes dans ses nouveaux résultats.

Qu'en résulte-t-il ? Il résulte tout naturellement que son discrédit ne se fait pas attendre longtemps, car l'expérience est inexorable dans ses décisions.

Le procédé à lambeau a eu ses jours de gloire, et a eu aussi comme triste compensation ses époques de décadence. Il y a à

Digitized by Google

son sujet une coïncidence curieuse qui mérite d'être signalée. Vers la fin du XVIIe siècle ce procédé tomba dans l'oubli; vers la fin du siècle dernier, il tomba en discrédit; aujourd'hui que nous ne sommes pas loin de la fin du siècle présent, il est tombé dans l'oubli et en discrédit.

Doit-on espérer que le procédé à lambeau, qui présente certains avantages incontestables, se relève encore une fois de sa dernière chute; comme cela lui est arrivé plusieurs fois?

Je ne saurais me prononcer à ce sujet.

De tout temps les opérateurs ont reconnu le côté désavantageux du procédé à lambeau, comme prouvent les contre-indications par eux établies, et qui nous sont connues. Dans les cas où ce procédé ne leur convenait pas, ils employaient à sa place l'abaissement du cristallin.

D'autres opérateurs, Siegwart, Palucci, Wardrop, Gibson, Friedrich von Jæger, Travers, ont essayé de modifier les dimensions du lambeau cornéen, en pratiquant sur la cornée des incisions plus petites qui se rapprochaient plus ou moins de la forme linéaire. Et comme les dimensions de ces incisions, n'étaient pas en rapport avec le volume d'une cataracte lenticulaire complète, ils se bornaient à employer leurs procédés dans les cas de cataractes molles ou capsulaires. Ils montraient donc par là, qu'ils sentaient le besoin d'avoir recours à des procédés exceptionnels, selon les diverses espèces de cataracte, ou bien toutes les fois qu'ils redoutaient des conséquences fâcheuses pour l'œil, résultant d'une incision trop grande. Aujourd'hui on procéde différemment. L'amour exagéré que nous vouons aux idées systématiques nous a menés à confondre toutes les espèces de cataracte, et toutes ses complications, tous les états de l'organisme, toutes les circonstances locales, pourvu qu'on applique à tous les cas un seul et même procédé, et quand bien même il en résulte la mutilation d'une membrane saine et la suppression d'une fonction importante.

En chirurgie la conservation des tissus, lorsque cela est possible, constitue une loi du progrès : conserver le plus possible, amputer le moins possible.

Aujourd'hui dans l'exercice de l'ophthalmologie, nous sommes

Digitized by Google

en infraction, par rapport à l'opération de la cataracte, avec cette loi conservatrice du tissu sain, et cela très-souvent sans des circonstances impérieuses qui puissent justifier notre conduite.

Ce sont presque toujours des idées nouvelles, qui nous amènent à de tels excès.

C'est cela qu'on observe tous les jours relativement à certaines doctrines médicales, et relativement à certains médicaments. En effet, il se présente dans la pratique un médicament nouveau répondant à certaines indications déterminées; tous les médecins l'emploient, et les résultats sont des plus encourageants. Qu'arrive-t-il plus tard? Des essais nouveaux, de nouvelles expériences commencent bientôt; on cherche par tous les moyens à agrandir la sphère de son action thérapeutique, en l'employant dans un grand nombre de maladies, même les plus contradictoires ; on exagère son action. Que résulte-t-il de tout cela? Le discrédit du médicament, qui n'est bientôt plus employé même dans les cas où son emploi était réellement efficace.

L'abus a le grave inconvénient d'ôter à toute chose sa véritable valeur.

On a exagéré le danger qui résulte des grandes incisions pratiquées sur la cornée. L'expérience de tous les jours montre que cette membrane peut supporter de grands traumatismes. Le procédé à lambeau lui-même le démontre parfaitement.

Si l'on examine les statistiques de cette opération, publiées par les ophthalmologistes, on verra que la suppuration du lambeau cornéen est moins fréquente qu'elle devrait être si la cornée ne pouvait supporter un grand traumatisme.

Dans l'opération à lambeau, l'incision intéresse la moitié de la cornée. Cependant Forleuze, qui était versé dans la chirurgie oculaire, craignant, comme on lit dans Scarpa, les inconvénients d'une incision relativement petite quand il s'agissait d'extraire un cristallin plus volumineux, tomba dans l'extrême opposé en pratiquant des incisions plus longues que la moitié de la circonférence de cette membrane, et portées même jus-

Digitized by Google

qu'aux deux tiers sans qu'il en résultât la suppuration du lambeau.

Voilà donc le grand inconvénient présenté par les ophthalmologistes contre le procédé à lambeau et l'écueil sur lequel il devait échouer.

Il est vrai que grâce au rôle que joue la cornée dans les phénomènes de la réfraction, elle se trouve dans des conditions tout à fait exceptionnelles, en rapport aux lois générales de l'organisation, et elle doit-être considérée, dit M. Sappey, comme un tissu sans analogue, et doué d'un mode de vitalité qui lui est propre.

En effet, l'expérience démontre que la nutrition de cette membrane s'opère par l'intermédiaire du riche réseau capillaire qu'on trouve autour de sa grande circonférence, ainsi que par l'intermédiaire de l'humeur aqueuse que lui fournissent les matériaux de sa nutrition. Mais, quelque singulier qu'il nous paraisse ce mode de nutrition, il est également vrai que celle-ci n'est pas aussi mesquine qu'on a voulu le croire.

S'il est certain que la texture de la cornée ne présente pas, comme elle devait présenter, une vascularité sanguine, il n'est pas moins douteux que la nature a été prévoyante en recouvrant la grande circonférence de cette membrane, de vaisseaux nombreux qui, dans quelques cas, peuvent par leur congestion pourvoir plus abondamment à sa nutrition, ou bien se multiplier et former un réseau de vaisseaux supplémentaires, comme il arrive fréquemment dans les affections asthéniques de la cornée.

Or, si nous ajoutons à cela que, vers la grande circonférence de la cornée, le nombre des cellules est plus considérable, et résiste même au travail atrophique qui s'opère avec le progrès de l'âge vers la moitié des cellules centrales de cette membrane, nous trouverons les raisons qui nous expliquent comment, dans les conditions favorables de l'organisme, les grandes incisions périphériques peuvent se cicatriser parfaitement bien.

Je ne veux nullement nier par-là, que les plaies même les plus étendues, occupant le centre de cette membrane, puissent se cicatriser ; il est aisé de comprendre que les plaies périphériques se cicatrisent bien plus promptement, car, là où il y a

Digitized by Google

plus de matériaux de nutrition, là les réparations sont bien plus actives.

Supposons maintenant, que nous nous trouvons en présence d'un état général de l'organisme ; on admettra sans peine que les choses ne se passent pas de la même manière, comme la pratique nous l'apprend. Dans ce cas, où l'organisme tout entier se ressent de l'insuffisance de ses moyens de nutrition, et où sa vitalité est par conséquent en langueur, une plaie simple, située dans n'importe quelle région, guérit plus lentement, et quelquefois même elle ne tend pas à guérir. A plus forte raison, dans ces mêmes conditions, les plaies de la cornée guériront bien plus difficilement ou ne guériront pas du tout, parce que la nutrition de cette membrane se faisant indirectement, les matériaux qui lui sont fournis sont relativement moins abondants.

Voilà donc le mérite et le démérite de l'opération à lambeau, les avantages et les inconvénients, les indications et les contre-indications de cette opération. Le mérite, les avantages et les indications de l'opération à lambeau, dis-je, parce qu'aucun autre procédé opératoire, proposé jusqu'à présent pour l'opération de la cataracte, n'épargne autant les tissus, ne présente autant de certitude d'un résultat définitif, ni un résultat plus satisfaisant au point de vue optique que celui que l'on obtient par la kératotomie.

Que l'on veuille bien présenter encore d'autres contre-indications, je me suis occupé seulement de la principale ; qu'on veuille restreindre le nombre des cas où le procédé à lambeau est applicable ; qu'on se serve le plus souvent du chloroforme (comme on le fait dans les autres procédés) ; qu'on cherche d'autres améliorations, d'autres soins dans le traitement consécutif, tout cela est admissible. Mais ce qui n'est pas admissible, c'est que l'on méprise, que l'on condamne, que l'on n'applique pas une seule fois, que l'on chasse de la pratique un procédé qui a donné :

Digitized by Google

180	guérisons	sur	252	opérations
86	»		100	»
25 à 90	»		100	»
97	»		100	»
94	»		107	»
53	»		59	»
14	»		17	»
90	»		100	»

Enfin, ce qui aurait pu entraver le progrès de l'ophthalmologie, c'est qu'au lieu de chercher à augmenter son trésor de procédés opératoires, on a cherché à détruire systématiquement ce que nos devanciers ont bâti avec tant de talent, tant de zèle, et tant de gloire.

Dans une édition du Traité des principales maladies de Scarpa, que j'ai devant moi en ce moment, on trouve ce qui suit à la page 91 du deuxième volume : «L'esprit humain semble destiné à ne marcher que par bonds, et à osciller pendant longtemps, en passant d'un extrême à l'autre avant de s'arrêter à un juste milieu où se rencontre ordinairement la vérité. »

A la page suivante on lit :

« Mais il est temps enfin que les praticiens reviennent à des opinions plus justes, qu'ils considèrent seulement les faits, qu'ils comparent la force des raisonnements, et que, dégagés de toute prévention, *et surtout de cette influence que les noms auxquels une célébrité, d'ailleurs justement acquise, est attachée, ne manquent pas d'exercer dans les sciences, ils reconnaissent*, etc..... »

On dirait que ces mots si justement applicables aux circonstances actuelles, ne furent pas reproduits par les traducteurs de Scarpa, et attribués à ce célèbre chirurgien qui est arrivé à faire proscrire, en un très-petit nombre d'années, la méthode de l'extraction à lambeau, même par les chirurgiens français, d'une manière presque aussi absolue et bien plus injuste, que la dépression l'avait été cinquante ans environ auparavant.

Digitized by Google

Voilà le portrait fidèle de notre situation actuelle : la même transition d'un extrême à l'autre, la même prévention, la même influence exercée par un nom justement célèbre, et toujours la proscription de la même opération.

Scarpa éleva l'abaissement.

Graëfe éleva le procédé linéaire modifié.

Dans les deux cas le procédé à lambeau fut proscrit.

A suivre.

DE LA KÉRATITE ECZÉMATEUSE.

Par M. A. Baréty,
Interne des hôpitaux de Paris.

Aucun auteur, croyons-nous, n'a fait mention, jusqu'à ce jour, d'une forme de kératite que nous appellerons *kératite eczémateuse.* Ce titre nous semble suffisamment justifié par les deux observations qui suivent, tout en reconnaissant qu'il eût fallu un plus grand nombre de faits pour traiter, d'une façon complète, la question de cette kératite spéciale. Il s'agit ici, en réalité, d'une *kérato-conjonctivale ;* mais, comme nous désirions surtout appeler l'attention sur l'altération de la cornée, nous avons restreint le titre sans pourtant le fausser. Nous avons observé plusieurs cas de *conjonctivite eczémateuse* sans altération de la cornée, mais nous n'avons pas vu de kératite eczémateuse sans conjonctivite concomitante.

Si nous nous en rapportons aux deux cas de *kérato-conjonctivite eczémateuse*, qu'il nous a été donné d'observer, le premier en 1872, le second en 1874, cette affection oculaire présenterait la physionomie suivante :

Elle est avant tout remarquable par sa coïncidence avec un eczéma bien caractérisé de la face ou de toute la tête, y compris quelquefois d'autres parties du corps.

La kératite se présente sous deux aspects différents : tantôt c'est une opacité superficielle de la cornée, diffuse et plus ou

Digitized by Google

moins étendue, tantôt c'est une opacité ou des opacités circonscrites constituées par une ou plusieurs saillies vésiculaires. Ces deux variétés d'opacités, dont la vésiculaire est certainement la plus remarquable, peuvent se rencontrer chez le même sujet et sur la même cornée.

L'opacité diffuse peut envahir presque toute la cornée ou une partie plus limitée de sa surface. Elle est caractérisée par une sorte d'état dépoli et gris blanchâtre de la surface cornéale.

L'opacité circonscrite (je dis *opacité circonscrite* pour ne rien préjuger d'avance) est constituée par une petite saillie grisâtre acuminée de l'étendue d'une petite tête d'épingle. Cette petite saillie peut être simple ou multiple, avons-nous dit déjà, elle se comporte comme une vésicule.

Voyons maintenant comment évoluent ces deux variétés de lésion de la cornée.

L'opacité diffuse débute par un simple aspect nuageux. Ce nuage d'abord léger, à peine perceptible, s'accentue de plus en plus, et bientôt la surface cornéale se dépolit à son niveau. Puis sous l'influence de la modification de l'eczéma proprement dit, et peut-être aussi de la suite du traitement local, elle se modifie elle-même. Nous n'avons pas vu d'ulcérations se produire à son niveau; nous n'avons pas vu non plus des vaisseaux se rendre à ces opacités diffuses.

La forme vésiculaire de l'opacité cornéenne se comporte comme toute vésicule ; elle finit par se rompre et il reste à la place une sorte de cupule tout à fait nette, véritable ulcération superficielle qui disparaît sans laisser de trace. Il ne s'agit toujours, bien entendu, que des faits par nous observés. Des vaisseaux venant de la conjonctive peuvent se rendre à cette ulcération. L'évolution de ces vésicules qui se développent en pleine cornée et d'une manière successive est subordonnée à l'évolution même de l'eczéma, et le traitement local paraît être à peu près inefficace.

Avec la kérato-conjonctivite eczémateuse coïncide quelquefois un peu de photophobie, et nous sommes porté à croire qu'elle se montre plutôt dans la forme vésiculeuse ulcérative que dans la forme nébuleuse, si l'on peut s'exprimer de la sorte,

Digitized by Google

Nous n'avons pas remarqué de larmoiement et à vrai dire la muqueuse nous a paru relativement sèche.

Il n'est survenu aucune complication du côté de l'iris, mais on conçoit que cette complication puisse avoir lieu.

Il n'existait aucune douleur sur le trajet des branches du trijumeau. Les sensations pénibles éprouvées par les malades se sont bornées à une sensation de gravier dans le cas d'éruption vésiculeuse de la cornée, et cette sensation devait être rapportée, croyons-nous, à l'existence même de ces saillies vésiculaires de la cornée plutôt qu'à la conjonctivite, peu intense du reste.

Le diagnostic de cette kératite que nous avons essayé de décrire ici, est fondé sur ses caractères propres surtout lorsqu'il s'agit de la forme vésiculaire. Il est particulièrement fondé sur la coïncidence d'un eczéma de la face et des paupières durant le cours duquel elle se montre en s'accentuant et en s'atténuant avec lui. Aussi le traitement nous paraît-il devoir être dirigé contre l'eczéma lui-même (traitement général et local), tout en surveillant l'état de l'œil au point de vue des complications ou de l'aggravation possible de la kérato-conjonctivite elle-même.

Nous ajouterons une remarque, c'est que nos deux cas se rapportent à des adultes dont l'un était manifestement arthritique, tandis que l'autre nous a paru avoir plutôt un tempérament lymphatique.

Nous rappellerons enfin, à l'appui même de la question que nous traitons, qu'il est curieux de voir combien, chez les enfants scrofuleux, la kérato-conjonctivite phlycténulaire et diffuse coïncide fréquemment avec une éruption strumeuse de la peau, eczéma, impétigo.

Nous mentionnerons après cela l'étude du Dr Blazy sur la conjonctivite pityriasique (Arch. gén. de méd., mars 1874, p. 304-320), et nous nous bornerons à rappeler les complications oculaires de la rougeole et de la variole.

Ainsi donc, la cornée et la conjonctive ne paraissent pas échapper aux diverses éruptions fébriles ou non que l'on constate sur la peau, et le moment serait peut-être venu de faire ou

Digitized by Google

de préparer un travail d'ensemble sur les complications oculaires dans diverses éruptions cutanées.

Obs. I. Le nommé F... C..., âgé de 61 ans, ébéniste, entre le 10 janvier 1873 à l'hôpital Saint-Louis, salle Saint-Louis, dans le service de M. le Dr Lailler.

Ce malade est atteint d'eczéma au cuir chevelu, à la face, au cou, aux organes génitaux, dans le sillon interfessier et à la région malléolaire du pied droit.

A la tête l'eczéma date de trois mois; aux parties génitales il existe depuis un mois, et à la jambe droite depuis quelques années.

Sa mère était atteinte d'une *dartre* aux seins. Un de ses frères est mort à 58 ans, d'une affection du cœur.

Il a eu lui-même une attaque de rhumatisme articulaire généralisé à l'âge de 20 ans, et il a souffert depuis de temps en temps de douleurs vagues dans les membres.

Vers la même époque il contracta la syphilis, dont il n'a gardé comme trace qu'une perforation de la cloison nasale, à travers laquelle passe aujourd'hui un polype développé dans les fosses nasales à gauche, il y a plus de vingt ans. L'odorat est perdu.

Il eut aussi en ce temps un flux hémorroïdaire et depuis lors il est atteint de varices aux jambes.

Enfin, il y a vingt ans, il eut, pour la première fois, une éruption d'eczéma à la tête. Cet eczéma débuta par le sommet de la tête et dura trois ans, pendant lesquels il s'étendit progressivement sur tous les points qu'il occupe aujourd'hui dans cette région. Il disparut enfin et c'est pour une seconde poussée qu'il est entré à l'hôpital Saint-Louis.

Nous croyons inutile d'entrer dans de longs détails descriptifs de cet eczéma. Nous nous bornerons à signaler les lésions que l'on constate dans la région orbiculaire. Dans ces régions la peau a perdu de sa finesse et de sa souplesse naturelles. Il n'y a pas d'ectropion ni de tendance à l'ectropion, ainsi qu'il arrive souvent avec un eczéma invétéré de ces parties de la face. Les cils des paupières inférieures manquent to-

Digitized by Google

talement et il n'en existe presque plus aux paupières supérieures. Les régions sourcilières sont aussi en grande partie dépourvues de leurs poils. La perte de ces divers poils remonterait à la première invasion de l'eczéma.

Le malade est soumis à un traitement local et général approprié et il sort le 24 juin, après un séjour de cinq mois, dans un état stationnaire.

Pendant ce temps et dans les premiers mois l'eczéma avait subi une amélioration considérable, puis il s'est fait de nouvelles poussées dans les trois derniers mois, pendant lesquels il s'est montré sur la cornée dans chaque œil des lésions, dont l'aspect et l'évolution méritent d'être signalés.

Le 12 avril l'attention est attirée du côté des yeux par la presence d'opacités sur les deux cornées. Ainsi vers la partie supérieure de la cornée droite, et en plein sur elle, on remarque deux petites taches blanchâtres, interstitielles, superficielles. Plus bas on constate un peu d'opacité diffuse, un peu plus étendue et ayant même aspect. A gauche la cornée présente, vers sa partie inférieure, à une certaine distance du bord, une petite tache analogue aux précédentes. La conjonctive est modérément injectée des deux côtés.

A ce moment il y avait eu recrudescence de l'eczéma du cuir chevelu, et le malade nous dit spontanément qu'il avait déjà remarqué ces taches sur ses yeux, mais qu'il ne s'en était pas préocupé, vu qu'elles disparaissaient lorsque l'éruption eczémateuse de la tête s'atténuait.

Le 3 mai on trouve la cornée gauche nette, parfaitement transparente dans toute son étendue (abstraction faite, bien entendu, d'un certain arc sénile qui existe aussi de l'autre côté); sur la cornée droite on ne trouve plus qu'un petit point blanchâtre peu accusé.

Le 10 mai les deux cornées étaient parfaitement nettes et il n'existait plus de rougeur de la conjonctive.

Le 18 mai le malade se plaint d'une sensation particulière ns la paupière de l'œil gauche : il lui semble que quelque e roule sous cette paupière. Cela existe depuis quatre

Digitized by Google

jours ; pendant ce temps l'eczéma de la tête avait subi une recrudescence.

On examine les yeux avec soin et l'on découvre, vers la partie supérieure de la cornée gauche, trois petits points blancs grisâtres, superficiels, un peu saillants, ce dont on s'assure bien quand on regarde obliquement; on voit alors que l'un surtout de ces points fait une saillie conique fort nette. Vu dans ce sens c'est une sorte de point brillant acuminé.

En ce moment la conjonctive n'est pas rouge. Il existe un peu de photophobie.

Deux jours après (le 20 mai) les taches de la cornée ont un peu pâli. Le malade sent moins de *grattage* sous la paupière. A la place des *taches élevées* des jours précédents, sortes de vésicules, existe maintenant une cupule bien nette, comme si les vésicules s'étaient vidées.

Quelques fins ramuscules vasculaires se dessinent vers la partie supérieure de la conjonctive oculaire et envahissent la cornée à une distance de 1 millim. 1/2 au moins.

Il existe un peu de photophobie.

Pas de larmoiement.

Le 24 mai le malade sort sur sa demande. L'eczéma amélioré reste stationnaire depuis les premiers jours de juin. Les cornées sont absolument transparentes et nettes partout depuis quelques jours.

Obs. II. La nommée S... J..., domestique, âgée de 38 ans, entre le 2 février 1874, à l'Hôtel-Dieu, salle Saint-Bernard n° 20, dans le service de M. le Dr Gueneau de Mussy.

Elle est atteinte pour la première fois et depuis deux ou trois jours, d'un eczéma humide, aigu, de toute la face.

Il s'agit ici de cette forme d'eczéma de la face, qui de loin pourrait en imposer pour un érysipèle par sa rougeur et l'œdème notable qui l'accompagne, mais de près on s'assure facilement que la rougeur constitue un fond sur lequel reposent de petites squames et des croutelles jaunes verdâtres, que cette rougeur assez vive n'a pas de limites nettes, que l'œdème n'est pas douloureux ou à peine, que la chaleur y est minime et qu'enfin les symptômes

Digitized by Google

généraux de l'érysipèle font défaut. Ici même ne s'etaient pas montrés, au début, ces troubles généraux, mouvements fébriles légers, troubles gastriques, que nous avons vu assez souvent se produire au début de certains eczémas, ou impétigo de la face ou les précéder.

Les paupières sont particulièrement bouffies et elles sont atteintes d'eczéma comme le reste de la face. L'œil est seulement entr'ouvert et l'on ne constate aucune lésion appréciable sur la conjonctive et la cornée.

On ordonne un purgatif, la diète, et l'application de cataplasmes de fécule de pomme de terre sur la face.

Sous l'influence de ce traitement l'eczéma s'atténue et l'œdème diminue un peu.

Mais deux ou trois jours après l'entrée de la malade, l'eczéma étant encore assez prononcé, on constate la rougeur vive des conjonctives palpébrales sans larmoiement et sans photophobie mais avec une sensation de gêne légère.

Il y avait aussi de la kératite double. Cette kératite est caractérisée par une opacité grise diffuse, superficielle, occupant une grande étendue de la cornée; elle est plus prononcée à droite qu'à gauche, où elle se présente sous forme d'un nuage léger. De plus, à gauche, il existe en bas et à gauche de la cornée une opacité grise circonscrite sous forme d'un petit anneau incomplet.

Traitement. Collyre au sulfate de zinc, au centième. Collyre l'atropine, au millième.

Le lendemain les taches sont un peu plus accusées, puis elles semblent rester stationnaires pendant quelques jours. Pendant ce temps la surface de la cornée à leur niveau perd de son poli. Enfin le 14 février, jour où le malade demande à sortir, elles sont un peu moins prononcées mais biens visibles encore. De son côté l'eczéma de la face s'était rapidement amélioré et il n'en restait que peu de traces à la sortie de la malade.

Digitized by Google

DES DÉFAUTS DE RÉFRACTION

AU POINT DE VUE DE L'EXEMPTION DU SERVICE MILITAIRE

(Suite).

Par le Dr Daguenet, médecin-major.

HYPERMÉTROPIE.

L'hypermétropie est plus fréquente que la myopie (Donders); mais elle est beaucoup moins souvent invoquée et surtout très-exceptionnellement admise, comme cause d'exemption du service militaire. Cela tient à ce qu'elle apporte, dans la vision, des troubles beaucoup moins prononcés que la myopie, eu égard aux occupations habituelles du soldat. Celui-ci, en effet, a bien plus besoin de voir au loin que de voir de près. Or, la vision des objets éloignés reste généralement satisfaisante, même chez ceux qui sont assez fortement hypermétropes, tant qu'ils sont jeunes et qu'ils ont à leur service une force d'accommodation suffisante pour corriger le défaut de réfraction dont ils sont atteints.

Devant le conseil de révision, le jeune homme hypermétrope se plaint d'avoir la vue fatiguée, lorsqu'il travaille. Il voit mieux de loin que de près, mais quelquefois sa vue au loin est également troublée.

En présence d'un cas semblable, qui fait présumer l'existence de l'hypermétropie, le rôle de médecin est de résoudre les trois questions suivantes : 1° Y a-t-il réellement hypermétropie? 2° Quel est son degré? 3° Quelles sont les complications qui peuvent exister et qui sont de nature à conférer l'exemption?

1° *Y a-t-il hypermétropie?* — Pour répondre à cette question, il faut s'adresser successivement aux symptômes objectifs, fonctionnels et ophthalmoscopiques.

Symptômes objectifs. — Un œil hypermétrope est un œil petit. La chambre antérieure est peu profonde. L'orbite est étroite;

Digitized by Google

les rebords sont moins en relief, ainsi que les os de la face, qui sont peu saillants. Enfin, un strabisme apparent divergent, et un strabisme réel convergent, sont encore l'apanage de ces sortes d'yeux. Il est également important de savoir que dans les trois forts degrés d'hypermétropie, la pupille est large, paresseuse, parce que l'accommodation étant impuissante à ramener sur la rétine le foyer des rayons lumineux qui se fait en arrière d'elle, le muscle accommodateur et le sphincter de l'iris cessent de fonctionner et de se fatiguer inutilement.

2° *Symptômes fonctionnels.* — Nous les résumons brièvement: 1° L'hypermétrope voit généralement mieux de loin que de près, car pour travailler, lire, écrire, ses yeux se fatiguent et présentent les symptômes de l'asthénopie accommodative;

2° L'emploi des verres convexes fournit un signe pathognomonique : tout œil dont la vision au loin reste aussi bonne ou est améliorée par les verres convexes même faibles, est un œil hypermétrope. Toutefois, pour que ceci soit absolument vrai, il faut préalablement mesurer l'acuité visuelle au trou d'épingle et s'assurer que l'œil examiné n'est pas amblyope. Dans ce cas, en effet, les verres convexes, en agrandissant les images rétiniennes, peuvent améliorer la vision et faire croire à une hypermétropie qui n'existe pas.

3° *Symptômes ophthalmoscopiques.* — Ils offrent une grande précision et c'est à eux qu'on doit avoir recours dans les cas douteux. Les lois optiques apprennent que les rayons lumineux sortent d'un œil hypermétrope à l'état de divergence. De là les conséquences suivantes :

1° Avec le simple réflecteur, on peut voir l'image droite et virtuelle de la papille et des vaisseaux rétiniens. On reconnaît qu'il s'agit d'une image droite, aux mouvements apparents qu'exécutent les vaisseaux fixés par l'observateur. Si celui-ci se porte à droite, le vaisseau semblera marcher vers la droite et inversement.

2° Comme l'image droite est située en arrière du plan de l'iris, l'observateur la verra d'autant plus distinctement qu'il se rapproche plus près de l'œil observé.

Digitized by Google

3° Si on se sert du miroir et de la loupe pour voir la pupille, celle-ci apparaît chez l'hypermétrope plus grande que chez l'emmétrope et à plus forte raison que chez le myope.

2° *Degré de l'hypermétropie.*—C'est là la question la plus importante puisque c'est de sa solution que dépend le sort du sujet examiné.

Nous avons vu, pour la myopie, que l'instruction du Conseil de santé avait fixé, au moyen de verres concaves, une évaluation exacte du degré de myopie suffisant pour conférer l'exemption. Pour l'hypermétropie, elle ne précise rien et ne parle que des degrés élevés de cette affection, désignée sous le nom de presbyopie des adultes.

Au point de vue qui nous occupe, on sait que l'hypermétropie se divise en trois variétés qui ne sont que des degrés, à savoir : l'hypermétropie facultative, l'hypermétropie relative et l'hypermétropie absolue.

Dans les deux premières variétés, l'accommodation suffit à corriger le défaut de réfraction. Elles ne doivent pas nous occuper. Dans l'hypermétropie absolue, le plus grand effort possible d'accommodation est impuissant à ramener sur la rétine le foyer des rayons parallèles, et celui qui en est atteint ne voit distinctement ni de près, ni de loin. C'est cet état que doit surtout fixer notre attention.

Diverses conditions peuvent engendrer cette hypermétropie absolue. Et d'abord, tout œil, même faiblement hypermétrope, dont l'accommodation est paralysée, en est atteint. Ici, c'est le trouble de l'accommodation qui est l'affection principale. Ce trouble, ordinairement passager, est dû soit à l'instillation de l'atropine, soit à des paralysies plus ou moins complètes du muscle accommodateur à la suite de la diphthérite, des maladies graves, de la paralysie de la troisième paire. Un verre convexe, n° 8 ou 10, suffit à rendre nette la vision des objets éloignés.

A côté de ces cas, il en es. d'autres très-rares, il est vrai, où l'axe optique de l'œil est tellement court, que l'hypermétropie est nécessairement absolue, quoique le sujet soit doué d'une

Digitized by Google

accommodation normale. Un défaut de réfraction aussi considérable doit forcément entraîner l'exemption. Comment donc l'apprécier d'une façon certaine?

On arrivera à ce résultat par l'emploi des lunettes et par l'ophthalmoscope.

Avec les lunettes, on remarquera que les sujets dont nous parlons ne peuvent lire, à 20 pieds, les caractères n° 20 de l'échelle de Giraud-Teulon, qu'avec des verres convexes très-forts (nos 3, 4, 4 1/2). Souvent même, ils ne pourront pas parvenir à les lire, car dans les très-forts degrés d'hypermétropie, on constate une véritable diminution de l'accuité visuelle, due probablement à un arrêt de développement de la rétine.

Avec l'ophthalmoscope, on arrivera à une précision plus grande encore. Pour cela on observe, avec le simple réflecteur, l'image droite des vaisseaux rétiniens, et on place successivement devant l'œil examiné une série croissante de verres convexes. Tant que le verre ne sera pas suffisamment fort pour neutraliser l'hypermétropie, on continuera à voir l'image droite. Arrivé au numéro qui la corrige complètement, on la verra encore, mais le verre suivant rendra convergents les rayons émergents, et l'image droite ne pourra plus être aperçue.

Est-il besoin de dire que dans un œil aussi fortement hypermétrope, les symptômes objectifs que nous avons énumérés seront très-accusés, si ce n'est toutefois le strabisme convergent qui manque ici, pour des raisons optiques très-bien expliquées par Donders?

Quant aux symptômes fonctionnels ils sont ceux d'une véritable amblyopie, et c'est l'emploi des verres convexes et de l'ophthalmoscope qui sert à les en faire distinguer.

3° *Complications de l'hypermétropie.* — Les complications habituelles de l'hypermétropie sont: 1° l'asthénopie accommodative; 2° le strabisme convergent; 3° l'amblyopie et l'astigmatisme.

1° *Asthénopie accommodative.* — On sait que la fatigue des yeux qui en résulte se traduit par des symptômes de congestion oculaire, pas du larmoiement, des douleurs névralgiques et par l'impossibilité de continuer tout travail. Mais cela n'arrive

Digitized by Google

guère que lorsque le sujet atteint d'hypermétropie s'applique à des travaux minutieux, surtout à la lumière artificielle. Or, comme la vie du soldat n'exige pas ces conditions, ce ne sera jamais là une cause d'exemption du service militaire.

2° *Strabisme convergent.*—On sait, depuis les travaux de Donders, que deux fois sur trois, ce strabisme est lié à l'hypermétropie. Il doit conférer l'exemption, s'il est très-prononcé, car alors il constitue une véritable difformité. Remarquons aussi que l'œil dévié est fréquemment atteint d'une véritable amblyopie acquise, à laquelle conduit peu à peu la suppression psychique des images.

3° *Amblyopie.* — Il est une autre amblyopie, celle-ci congénitale, qui se retrouve assez souvent dans les forts degrés d'hypermétropie et qui est due probablement à un arrêt de développement dans les éléments rétiniens. L'hypermétrope qui en est atteint cligne des yeux, rapproche les objets pour les mieux voir. Qu'un hypermétrope voie mieux les petits objets de près que de loin, c'est là un paradoxe, mais qui n'est qu'apparent, car de Graefe nous en a donné un ingénieuse explication dans un agrandissement des images rétiniennes, relativement plus considérable que celle des cercles de diffusion.

Quoi qu'il en soit, un pareil état suffirait à motiver l'exemption de celui qui en est atteint.

4° *Astigmatisme.* — C'est une complication fréquente de l'hypermétropie; mais elle se trouve aussi dans la myopie, et à cause de son importance, elle fera l'objet d'un chapitre spécial.

A suivre.

CONJONCTIVITE ECZÉMATEUSE.

Par le Dr Ch. Blazy.

Il n'est peut-être pas d'affection oculaire plus controversée que l'ophthalmie scrofuleuse. Aussi les descriptions qu'on en donne manquent-elles de cette netteté, de cette précision, qui font le mérite des descriptions générales de la strume.

Digitized by Google

On a, lorsqu'il s'est agi de l'œil, et comme si cet organe dût échapper à la loi commune, on a, dis-je, confondu dans un pêle-mêle regrettable *scrofule et dartre :* bloc informe qu'on a représenté comme une unité pathologique capable de se plier à toutes les exigences de la théorie préconçue et pouvant s'offrir sous mille aspects différents.

Tenant peu compte des lésions élémentaires, de leurs caractères, de leur durée, de leur terminaison, et surtout du sujet qui les développait, on a procédé à l'édification de cette partie si intéressante de la pathologie oculaire, comme si la pathologie cutanée et ses retentissements muqueux (1) étaient à faire. C'était évidemment faire peu de cas des travaux remarquables qui ont illustré les dermopathes français et anglais et, aussi, suivre une méthode peu conforme à l'esprit philosophique qui a présidé à la distinction des diathèses.

Lorsque sous l'influence d'une diathèse des éruptions se développent en même temps sur la *peau* et les *muqueuses*, les *premières* ressemblent si peu aux *secondes*, qu'il est souvent très-difficile, anatomiquement, de rattacher la manifestation muqueuse à la manifestation cutanée; surtout si nous n'avons pas assisté à leur apparition simultanée. Néanmoins, malgré leurs dissemblances apparentes, malgré leurs différences d'aspect, de marche, de durée, l'observation clinique nous démontre chaque jour davantage, non pas la parenté, mais la parité de ces affections.

C'est à l'absence de caractères anatomo-pathologiques identiques, à leur fugacité, à leur peu de relief, à leur fusion avec un fond déjà rouge; c'est à la disparition des produits anormaux confondus, emportés avec les normaux, que la pathologie muqueuse doit d'être en retard avec la pathologie cutanée. Autant les affections cutanées sont faciles à observer, autant les affections muqueuses sont silencieuses, peu propres à la description picturale; autant est aisée, facile, rapide l'observation des premières, autant est incommode, difficile, patiente l'observation des secondes. Ne nous étonnons donc pas si peu d'observa-

(1) Voir le traité des angines de M. Lasègue.

Digitized by Google

teurs ont osé aborder un si difficile problème ; c'est en vain que Rayer a tenté l'étude des affections muqueuses; M. Bazin, en conséquence de la grandeur de l'œuvre, a dû se renfermer dans les généralités. Il appartenait à mon excellent maître M. Lasègue de pénétrer dans le vif de la question et de nous donner des notions positives sur les affections des muqueuses pharyngée et buccale.

Dégager les manifestations oculaires de la dartre du dédale dans lequel l'ophthalmologie les a si profondément engagées; montrer qu'elles sont aussi variées qu'à la peau; les isoler comme on a isolé les manifestations syphilitiques n'est certainement pas chose facile et que j'aie la prétention de parfaire. Trop heureux si l'on me tient compte de l'avoir entrepris, laissant à d'autres ou à plus tard le soin de compléter la besogne commencée.

Que cette affection s'annonce ou non par un accès fébrile, comme par exemple dans l'herpès, elle est caractérisée au début par des taches exanthématiques, soit par le développement de vésicules ou de vesico-pustules, soit par des fissures épidermiques donnant lieu à une sécrétion séreuse ou séro-purulente plus ou moins abondante, susceptible de se concréter en croûtes et se terminant par une desquamation écailleuse de l'épiderme.

La présence dans le voisinage de l'appareil visuel apporte toujours quelque modification dans les rapports normaux des paupières avec le globe oculaire.

Dans l'eczéma aigu le gonflement de la peau de la joue donne lieu à une distension des parties voisines qui, lorsqu'elle s'effectue sur la paupière, la renverse en bas et donne lieu à une lagophthalmie qui ne disparaît qu'avec le retour des parties à leur état normal.

Dans l'eczéma chronique, invétéré, l'ectropion est définitif, par suite de l'atrophie consécutive à l'inflammation prolongée de la peau et de l'adhésion de cette membrane aux parties sous-

(1) Hardy. Leçons sur les affections dartreuses.

Digitized by Google

jacentes. Un fait analogue s'observe chez les vieillards dans l'eczéma des extrémités inférieures.

Lorsque la face antérieure des paupières est le siége de l'affection ce n'est plus l'ectropion, c'est l'entropion qu'on observe. — La tuméfaction, quelquefois énorme, et la coloration érysipélatoïde de ces voiles ont donné lieu à des erreurs de diagnostic.

Dans la forme dite lichénoïde, l'épaississement est moindre, mais la rigidité est telle que la duplicature de la paupière supérieure et son invagination sous la voûte orbitaire sont impossibles ; il en résulte, pour le malade, la nécessité de rejeter sa tête en arrière, chaque fois qu'il veut regarder au-dessus de l'horizon.

L'ectropion s'annonce par de l'épiphora, symptôme dont se plaignent les malades, mais dont ils n'auront pas longtemps à souffrir.

Lorsque la lagophthalmie est prononcée, on voit, pendant le sommeil, la pupille convulsée en haut, pour se dérober à la lumière.

Si l'on interroge la sensibilité de la conjonctive, on la trouve singulièrement réduite dans les points découverts.

On comprend que cette membrane, dont l'état physiologique est d'être constamment lubréfiée, réchauffée par le clignottement, puisse éprouver des modifications fonctionnelles, lorsque les conditions du milieu habituel viennent à changer, et c'est précisément ce qui a lieu. L'exposition permanente de cette membrane à l'air libre, épuise bientôt sa sensibilité réflexe et tactile, dont l'effet immédiat est de diminuer la sécrétion lacrymale.

On observe alors une sécheresse qui ne tient pas seulement à la diminution de la sécrétion, mais aussi à l'évaporation permanente des parties exposées. Cette sécheresse s'accompagne d'une diminution de souplesse et d'une coloration jaune-paille déjà signalée par les auteurs et caractéristique selon eux de la conjonctivite érysipélateuse. On voit ce qu'il en est et le peu d'importance qu'il faut accorder à ce caractère.

Quand la tension cessera, quand les paupières se rapprocheront, la conjonctive reprendra toutes ses qualités.

Digitized by Google

Lorsque l'eczéma se propage à la *conjonctive palpébrale soit simultanément soit avant ou après une éruption cutanée* siégeant loin de cette membrane, il constitue là ordinairement le plus léger accident qu'on puisse imaginer. Cette membrane est, en ce point, si riche en vaisseaux, si bien disposée pour la réparation, que, si une vésicule vient à s'y développer, elle pourra se résorber dans les vingt-quatre heures sans laisser la plus petite trace; à l'inverse de la pustule scrofuleuse, dont l'évolution sera plus lente et qui marquera sa place dans la cicatrice grisâtre, indélébile qui lui succédera.

Si c'est une vésico-pustule, aussitôt on voit se grouper autour d'elle des vaisseaux en nombre considérable, et cela dans l'espace de quelques heures : à ce point qu'on est tout étonné de voir un ptérygion tout formé, bien rouge, dont on ne peut compter les vaisseaux, ayant chacun une épaisseur de deux à trois dixièmes de millimètre, tous convergents, sous forme de triangle dont le sommet embrasse la base de la vésico-pustule, et cela, je le répète, sur une conjonctive qui, vingt-quatre heures auparavant, ne montrait pas la plus petite trace de rougeur.

Desservie par une circulation active, il peut arriver que la vésico-pustule qu'on voit enfermant un liquide opalescent (à moins que cette apparence ne soit due à la transformation de la coloration de l'épithélium qui la recouvre), il peut arriver, dis-je, que cette vésico-pustule soit complètement résorbée, dans l'espace de quarante-huit heures. Sitôt qu'elle s'est affaissée, qu'elle n'offre plus que l'apparence d'une petite papule, les vaisseaux pâlissent à la périphérie, diminuent d'épaisseur, et enfin tout cet appareil, formidable en apparence, abandonné à lui-même, tourmenté même par les nécessités de l'exploration, disparaît, s'efface, sans le moidre traitement.

Mais la vésico-pustule peut crever : pas n'est besoin de s'effrayer : tout est prêt pour parer aux éventualités, la guérison n'en sera que plus rapide. Les produits exhalés sont emportés par les larmes et il reste une petite ulcération dont le fond peu apparent repose sur le cartilage et dont les bords décollés, pâles, œdémateux, flottent dans le sac conjonctival. Le lende-

Digitized by Google

main, la scène est changée : le fond de l'ulcération, qu'on distinguait à peine, se voit maintenant très-bien, grâce à sa coloration grisâtre. Sur ses bords on trouve de petits bourgeons saillants, colorés, affectant une disposition rayonnée autour du centre, bourgeons qui ne sont autres que les lambeaux flottants de la veille, qui se sont pour ainsi dire greffés sur place.

Ce travail accompli, toute rougeur disparaît. Il ne reste plus, pour peut-être ne disparaître jamais, qu'une petite cicatrice grisâtre, à bords saillants, irréguliers qui s'affaissent et se régularisent au bout de quelques jours, mais limitant toujours très-nettement la partie du cartilage dénudé par l'ulcération. La présence de cette cicatrice pourra fort embarrasser ceux qui ne seront pas prévenus du fait. Cause d'erreur pour le praticien qui, appelé pour une récidive caractérisée seulement par un peu de rougeur, voudra voir là la maladie et non point ailleurs; cause d'erreur encore, lorsqu'il s'agira de se prononcer sur la nature de la maladie qui lui a donné naissance.

Si j'insiste sur la terminaison de la vésico-pustule dartreuse, c'est qu'elle nous fournit matière à rapprochement avec la ternaison de la pustule scrofuleuse. Tandis que les bords de l'ulcération produite par cette dernière se décollent et soulèvent de proche en proche les tissus en les dévorant; ceux de la vésico-pustule *dartreuse* se recollent, se greffent avec une rapidité merveilleuse. D'un côté, tendance à la destruction, de l'autre réparation.

Les cicatrices elles-mêmes diffèrent entre elles : superficielle, régulière, très-limitée dans la dartre; profonde, épaisse, irrégulière avec prolongements atrophiques ou chéloïdes, radiés ou reticulés dans la scrofule. Quant aux *différences évolutives*, elles ne font doute pour personne.

Je n'ai pas besoin d'ajouter que ce n'est qu'exceptionnellement que la dartre laisse des traces de son passage, car si au lieu d'apparaître sur le tarse, elle se fût manifestée sur une muqueuse épaisse, comme celle des lèvres ou de la joue, la réparation eût été immédiate et complète ; à l'inverse de la manifestation scrofuleuse qui eût profité de l'abondance du terrain pour le creuser davantage.

Digitized by Google

Il est inutile d'insister davantage pour montrer combien au point de vue pronostique il est important d'établir nettement le diagnostic.

Les manifestations dartreuses, malgré l'opinion généralement répandue parmi les ophthalmologistes, ne respectent pas plus la conjonctive oculaire que la conjonctive palpébrale ; mais leur évolution y est beaucoup plus lente.

C'est à cela qu'elles doivent d'avoir été étudiées et décrites, puis d'avoir été prises, à tort, comme typiques de l'ophthalmie scrofuleuse.

Il arrive souvent que des vésicules se développent simultanément *autour de la cornée* ou dans son aire et à la *conjonctive palpébrale*. On regarde les premières, on ne tient nul compte des dernières et on conclut à la scrofule.

D'autres fois, *l'éruption péricornéenne* apparaît en même temps *qu'une éruption cutanée ou muqueuse :* comme, par exemple, dans l'herpès labialis ou gutturis.

Le diagnostic serait bien facile si l'on se donnait la peine d'ouvrir les yeux à la lumière; mais, en vertu d'une disposition médicale acquise, on préfère les lui fermer et conclure comme devant.

Je dirai même que la manifestation oculaire peut apparaître chez un sujet qui présente des traces non douteuses de scrofule éteinte sans pour cela cesser d'être dartreuse, comme dans l'obs. 2, p. 38, de ma thèse. Il est impossible, chez ce sujet, quoique le terrain soit évidemment scrofuleux, de nier la nature dartreuse de la maladie. En effet, la maladie oculaire et la maladie cutanée se sont développées simultanément.

Qu'elles se comportent différemment, la chose n'est pas étonnante, vu la différence des tissus envahis ; il serait vraiment étrange qu'il en fût autrement. Comment admettre que la vésicule qui se développe dans le voisinage de la cornée, dans une membrane si ténue, d'autant moins vasculaire que le sujet est lui-même peu sanguin; membrane si peu propre à la réparation, si peu propre au contraire à l'extension de la maladie, en raison même de la lascité du tissu cellulaire qui l'unit à la sclérotique; comment admettre, dis-je, que cette vésicule puisse

Digitized by Google

se comporter là comme un tissu où la richesse vasculaire s'opposera avec une énergie prodigieuse à l'établissement de la maladie !

Et parce que les vésicules, en raison même du tissu sur lequel elles apparaissent, mettront un temps plus long à se résoudre, ou même tendront à la chronicité on voudra, pour l'explication de ce seul fait, faire intervenir la mise en jeu d'une diathèse qui n'agit que dans l'esprit de celui qui a besoin de poser son diagnostic !

Qu'on y regarde de plus près, et l'on verra que celles que nous remarquons *autour de la cornée, se sont développées simultanément et par poussées successives, avec des éruptions impétigineuses dont toute trace vient de disparaître à la face.*

Parmi ces vésicules, les premières en date se sont affaissées et effacées, tandis que les suivantes, qui ont pris place à côté de leurs congénères, persistent et envahissent de proche en proche la surface cornéenne.

Pourrait-on admettre que l'affection scrofuleuse à l'œil, dartreuse à la peau, se donnassent ainsi la main pour cheminer parallèlement l'une avec l'autre, le mot pour apparaître ensemble ! Que la scrofule se montre à la muqueuse oculaire, je n'en fais, bien entendu, aucun doute ; mais lorsque cette maladie se comporte si terriblement à l'égard de tissus autrement résistants, pouvons-nous admettre qu'elle affecte une allure si timide, alors qu'elle siége sur des organes où un rien peut jeter le désarroi ?

N'avons-nous pas dans ces kératites interstitielles, dans ces ulcères profonds qui succèdent à des pustules de la cornée, le caractère éminemment envahissant de cette maladie ? Ne voyons-nous pas en même temps sur certaines régions du corps, d'autres accidents de même nature : ostéo-périostites, malformations thoraco-abdominales et céphaliques, adéno-arthro-splanchnopathies, etc., nous donnant la traduction de l'affection oculaire et ayant tous ce caractère commun : destruction ?

La dartre se comporte bien différemment. Une vésicule s'est-elle développée à la cornée, elle se résorbera au bout d'un temps variable avec ses dimensions, avec l'individu, avec l'âge, avec

Digitized by Google

l'énergie nutritive, osmotique de cette membrane, qui, on le sait, est différente chez les sujets, bien que chez tous elle ait la même transparence à l'état normal.

Si c'est une vésico-pustule, comme on en voit souvent dans les attaques d'herpès, vésico-pustule qui crève toujours dans ce territoire où la circulation est insuffisante à emporter les produits inflammatoires, le danger est plus grand. S'il ne survient promptement un pannus vasculaire pour réparer le désordre et emporter par absorption les exsudats inflammatoires qui se font à la périphérie de l'ulcération; si, arrivant trop tard, l'exsudation a déjà imbibé la surface cornéenne, il en pourra résulter une taie d'autant plus gênante qu'elle sera transparente. Mais la cornée, quoique modifiée à la surface dans sa coloration, dans sa texture, dans sa réfringence, conserve néanmoins sa forme : point d'astygmatisme, point de staphylômes, point de synéchies consécutives, point de ces inflammations profondes qui sont le cachet des manifestations scrofuleuses et qui répugent à la vue; mais trouble considérable de la vision, perte fonctionnelle de l'organe.

Il m'a paru que la conjonctivite eczémateuse se montrait de préférence chez ceux qui sont sujets aux bronchites, aux coryzas, aux otites de même nature; de même que chez ceux où la maladie cutanée siége à la face. Toutefois, j'ai vu des conjonctivites eczémateuses chez ceux qui n'avaient jamais eu qu'un eczéma aux jambes.

On trouve dans plusieurs auteurs signalée l'alternance des éruptions cutanées et muqueuses. De là une crainte de la répercussion que j'ai cherchée en vain et qui tracasse bien à tort, je crois, certains médecins. J'ai vu cette crainte être poussée si loin que, sur les insinuations de son médecin, une mère laissait son enfant de 3 ans en proie à la phthyriase la plus repoussante. Weller et Wenzel ne faisaient pas mieux, lorsqu'ils s'opsaient à la guérison de la *gale*.

Chez *les eczémateux, en présence même de conjonctivite dartreuse*, il est fréquent d'observer l'inflammation de cette membrane, par suite de la difficulté qu'éprouvent les larmes à franchir l'orifice inférieur du canal nasal. Dans ce cas, on remar-

Digitized by Google

que le malade a la voix nasonnée, que la respiration par le nez n'est pas libre. Si l'on appelle leur attention sur ce fait, on apprend que de longues années se sont écoulées, depuis le début de cette rhinite. Ils s'enrhument très-faiblement, guérissent de même et leur santé n'en souffre point.

Il est fréquent de voir se développer simultanément un *eczéma cutané* et une *obstruction lacrymale* sans que nous puissions savoir si la maladie a débuté là, comme à la conjonctive, par des vésicules ou des vésico-pustules; la conjonctivite qui en résulte peut durer des années, le doute planant sur sa nature, jusqu'au jour où une nouvelle poussée eczémateuse viendra déchirer le voile.

On voit par cet exemple tout le parti que nous pourrons tirer des commémoratifs.

Le diagnostic de la conjonctivite eczémateuse est dans son histoire et dans l'examen général du sujet. On pourrait toutefois la confondre avec la strumeuse. Dans ce cas, il faudra s'assurer que la scrofule ne donne pas lieu actuellement à quelque manifestation cutanée.

La présence des cicatrices caractéristiques ne serait pas une preuve suffisante de la mise en activité de la diathèse qui peut rester silencieuse, pendant que la dartre agit pour son propre compte.

La tendance aux récidives, la superficialité des lésions, l'apparence d'une bonne santé, un développement musculaire satisfaisant, une charpente osseuse régulière, un système lymphatique peu apparent, une peau épaisse, rude, sèche, des démangeaisons autour des orifices naturels; une susceptibilité de la peau et des muqueuses aux influences les plus légères; un appétit développé, des troubles gastriques, et, surtout, *l'existence, sur quelque point du corps, d'une manifestation dartreuse, dont l'apparition a coïncidé avec le développement de l'affection oculaire;* la présence des *vésicules* sur la conjonctive, nous permettent d'asseoir suffisamment le diagnostic.

Le pronostic dépend absolument du siége de la lésion, de ses caractères anatomiques (vésicule ou vésico-pustule herpétiques), et de sa fréquence.

Digitized by Google

Qu'une vésicule se développe à la conjonctive palpébrale, oculaire, ou même au centre de la cornée, ce qui est fort rare, elle se résorbera complètement sans laisser de trace. Mais si c'est une vésico-pustule, les choses pourront se passer moins innocemment : car, si pour les raisons que j'ai données plus haut une cicatrice peut en être la conséquence, à la conjonctive pélpébrale, à plus forte raison sur la cornée, où l'on pourra observer une taie définitive et d'autant plus gênante qu'elle sera plus légère et centrale.

Si les fosses nasales sont le siége de l'éruption herpétique, le gonflement de la pituitaire pourra porter obstacle au libre écoulement des larmes en obturant l'orifice inférieur du canal nasal. Si les conduits lacrymaux sont eux-mêmes atteints, la circulation ne pourra être rétablie que par les moyens chirurgicaux ordinairement employés.

Quant au pronostic tiré de la fréquence, nul n'ignore que les tissus fréquemment envahis par l'inflammation, subissent tôt ou tard une atrophie consécutive qui peut porter, soit sur les paupières et la conjonctive et donner lieu à un ectropion irrémédiable; soit, par suite de l'envahissement successif de la cornée, supprimer la vision.

Hâtons-nous d'ajouter que c'est là l'exception et que les manifestations oculaires de l'hérpétisme sont compatibles avec la conservation intégrale de ce précieux organe.

Un point encore intéressant à noter, c'est que ces mêmes affections peuvent passer définitivement chez les enfants, à l'époque de la puberté, par le seul fait de l'évolution physiologique qui fait que l'homme d'aujourd'hui n'est plus l'enfant d'hier en présence de la maladie ; au contraire des adultes où la maladie tend à s'éterniser.

Le traitement général est indiqué par la nature même de la maladie et aussi de l'observation du sujet dont on peut avoir à relever les forces déprimées par une alimentation insuffisante ou mal conduite.

Quant au traitement local, de fréquentes lotions d'eau chaude pendant la période d'état, et des collyres légèrement astringents au déclin de la maladie me paraissent avoir le mieux réussi

Digitized by Google

Des collyres ou pommades à base d'arsenic s'ajouteraient peut-être heureusement à l'action générale.

OBSERVATIONS CLINIQUES

Par le Dr Kohn.

Nous rapportons les deux faits suivants de l'embolie de l'artère centrale de la rétine.

Obs. Mme G..., âgée de 69 ans, vint, le 28 février, à la clinique du docteur Galezowski, se plaignant d'une cécité absolue de l'œil droit, qui lui était arrivée subitement dix jours avant; une lumière promenée devant l'œil n'était point perçue.

L'examen ophthalmoscopique nous fait voir la papille, ainsi que la rétine, infiltrée sur une grande étendue, d'une teinte opalescente; la macula paraissant comme une tache rouge, simulant une hémorrhagie ; vaisseaux augmentés, surtout dans la région de la macula.

Cette femme a toujours joui d'une bonne santé, excepté de fréquentes migraines.

20 mars. Rétine infiltrée, avec de nombreuses taches hémorrhagiques, situées sur le parcours des vaisseaux rétiniens, malgré le traitement suivi par elle, depuis le 28 février jusqu'au 20 mars.

Purgatifs, ventouses, frictions avec iodure d'ammonium, il n'y a eu aucune amélioration du côté de la vue; la perception lumineuse reste abolie. On ne trouve aucune lésion du côté du cœur.

L'observation suivante se rapporte à une embolie d'une branche de l'artère centrale.

Obs. Mlle P..., âgée de 30 ans, vint le 25 février à la clinique du docteur Galezowski, disant qu'elle ne voyait les objets que par leur moitié supérieure, lorsqu'elle les regardait de l'œil droit. Un examen du champ visuel périphérique nous démontra effectivement que la vision inférieure, interne et externe, jusqu'au point de fixation, était complètement abolie. Elle distingua pourtant quelques lettres du n° 12.

A l'examen ophthalmoscopique nous constatons, à la partie supérieure de la papille une infiltration très-étendue de la rétine; une des branches de l'artère centrale est plus petite que les autres et va se perdre dans une large étendue blanchâtre, au milieu de laquelle se trouve une tache noire.

La partie de la rétine, au-dessous de la papille, est normale ainsi que la macula.

La malade est revue le 20 mars, et l'on ne constate aucun changement, ni du côté de la rétine, ni du côté de la vue. Cette personne a

Digitized by Google

toujours joui d'une bonne santé. Un examen attentif du côté du cœur n'offre aucune lésion du côté de cet organe.

Elle est toujours constipée, par moment elle ressent comme un étourdissement, le soir à 8 heures, après-dîner; avant l'accident elle était pendant 4 jours fortement courbaturée, souvent elle se plaignait de points de côté.

Ainsi nous voyons dans ce dernier cas une partie des vaisseaux rétiniens rester perméables et la vue se conserver dans la partie correspondante du champ visuel. Dans le premier cas la cécité est restée complète, l'embolie a été suivie, un mois après le début, d'hémorrhagies rétiniennes disséminées très-nombreuses.

Nouvelles recherches microscopiques des granulations néoplasiques (1),

Par le Dr Parker.

En soumettant à l'examen microscopique, les granulations extirpées le 17 mars, sur le malade n° 280, j'ai trouvé la conjonctive fortement congestionnée, les petits vaisseaux complètement remplis de globules rouges (hématies) et un grand nombre de petits abcès répandus, non-seulement à la surface de la conjonctive, mais aussi dans sa profondeur, dans le voisinage du soi-disant cartilage de la paupière.

CORRESPONDANCE.

Mon cher directeur.

Vous savez que plusieurs publications intéressantes concernant l'ophthalmologie ont été faites en France depuis plusieurs mois. Et d'abord, le livre du Dr Alph. Desmarres; puis le travail de notre confrère Warlomont, sur un nouveau procédé d'extraction de cataracte inventé et proposé par lui; et encore, l'application de la blépharoraphie à la cure de certaines ophthalmies sympathiques, par le savant et habile Dr Verneuil; enfin la clinique de M. Gosselin. Tout cela, mérite bien une lecture attentive et quelques réflexions. Votre journal ne saurait laisser passer ces travaux sans entrer, à leur sujet, en communication avec ses lecteurs. Parlons-en donc un peu.

---

(1) Nous avons la bonne fortune d'avoir parmi les auditeurs, qui nous font l'honneur d'assister à nos conférences cliniques, le Dr Parker, qui a bien voulu se charger de faire quelques préparations microscopiques. Nous nous empresserons de publier dans une série d'articles le résultat de ses recherches qui nous paraissent présenter le plus grand intérêt.

Docteur Galezowski.

Digitized by Google

A. Et d'abord, à tout étranger tout honneur; commençons par la nouvelle œuvre du médecin belge, qui dirige depuis si longtemps et d'une manière si utile la rédaction des Annales d'oculistique. Il a subi, sans aucun doute, cet entraînement qui s'est emparé de beaucoup de chirurgiens, depuis quelques années, au sujet de la cataracte, ou plutôt de l'extraction de la cataracte.

L'ancien procédé français, trouvé mauvais par les Allemands, avait d'abord eu pour rival le procédé germanique dit de kératotomie sclérale; les Anglais à leur tour cherchèrent et vantèrent des modifications à l'un et à l'autre de ces deux procédés capitaux ; puis nos bons voisins belges, se prenant d'émulation, proclamèrent un procédé plus franchement mixte.

Ainsi donc l'opération française ne satisfaisait pas tout le monde. Il paraît que l'opération allemande a eu le même sort; tout autant les sous-procédés anglais. Et voilà que la kératotomie, dite belge, a besoin d'être, à son tour, modifiée; qu'un premier jet n'a pas suffi pour la constituer et qu'il en faut un second pour en faire définitivement l'opération nationale. Je comprends, du reste, que M. Warlomont ait si bien senti la nécessité de compléter l'œuvre qu'il avait effleurée avec son jeune collaborateur.

Il m'a été donné, il y a quelques mois, de voir les résultats définitifs d'une double kératotomie, faite à Gand, selon les premières indications de nos deux confrères belges, c'est-à-dire par incisions transversales de la cornée, d'un côté de la sclérotique à l'autre, un peu en dessous de la pupille. L'œil droit avait résisté aux suites désagréables de ce mode opératoire ; mais la pupille était étroite, attirée en bas, en synéchie antérieure avec la cicatrice de l'incision; à sa droite et à sa gauche tout le limbe de l'iris était en adhérence avec cette même cicatrice; les extrémités sclérales étaient encombrées par des petites saillies iriennes, peut-être mêmes ciliaires, restées entre les lèvres de la muqueuse. La vision n'était pas très-bonne. Quant à l'œil gauche, il avait succombé à ces inévitables suites de l'opération : il était réduit à un moignon douloureux. Je vous assure que ce résultat ne m'a pas engagé à suivre nos confrères étrangers dans cette nouvelle et douloureuse voie. Il paraît, d'autre part, que M. Warlomont lui-même a reconnu ces difficultés; car il avoue, à peu près, qu'en Belgique autant qu'en France, entre les mains de M. Notta et autres, cette transfixion presque médiane de la cornée a donné ce qu'on devait prévoir qu'elle donnerait, c'est-à-dire une longue et dangereuse synéchie antérieure d'une extrémité à l'autre de l'incision kérato-sclérale.

Il est certain que notre consciencieux confrère belge a bien fait de renoncer à ce procédé, qui n'aura vécu que.... ce que vivent les maladresses. Reste à savoir s'il a mieux fait de nous le reproposer avec la

Digitized by Google

modification qu'il lui a fait subir et qui consiste à commencer et à finir la transfixion, non plus dans le bord scléral, mais dans la cornée et en déterminant l'incision dans le limbe de la membrane, soit en haut, soit en bas, à égale distance entre son centre et sa périphérie. Quoi qu'il dise des avantages supposés, entrevus et tout à fait théoriques et problématiques de ce nouveau mode perfectionné, je crains bien que M. Warlomont n'en obtienne également que des hernies iriennes, par conséquent des synéchies transversales, des cicatrices épaisses et dont la grande lèvre sera disposée en escalier, comme je l'ai observé sur plusieurs opérés de Nélaton. Dans ses dernières années, à cause de sa presbytie sans doute, il ne cherchait plus à faire le lambeau à un millimètre de la sclérotique ; mais il le taillait dans le limbe de la cornée. Il en résultait que la lèvre inférieure était poussée en avant, la supérieure retenue en arrière et que la courbe de la cornée subissait au niveau de leur réunion un effet en marche d'escalier, avec cicatrice large et opaque.

Je fais la part trop belle au procédé, en supposant que les opérés guériront tous avec cette grande synéchie et cette défectuosité de cicatrice ; car nous savons bien que les plaies centrales de la cornée, sont les plus disposées à suppurer, à réagir sur l'iris et sur les nerfs ciliaires ; qu'elles ne peuvent, autant qu'une plaie périphérique, se prêter à la sortie du cristallin. Et, à ce propos, voyez cher Directeur, ce que c'est que l'esprit de théorie. Ne voila-t-il pas que les mêmes hommes, autrefois fervents admirateurs du procédé allemand et déclarant qu'une ouverture excentrique était évidemment dans le champ principal du déplacement et de la sortie facile du cristallin, ne les voilà-t-il pas qui prétendent qu'il n'en est plus ainsi, que le chemin de sortie le plus favorable est celui par lequel le cristallin n'arrivera au dehors qu'en basculant fortement, en se tordant pour ainsi dire sur lui-même ? Cette assertion est évidemment contraire à la raison autant qu'à l'expérience.

Donc, mauvaise plaie, danger pour l'iris, issue difficile de la lentille, cicatrice défectueuse et complications inévitables vers le fond de l'œil, voilà, je crois, ce que va nous donner le procédé national belge, annoncé et inscrit pour tel avant qu'il ait fait ses preuves.

Faire ses preuves ! Mais on ne le lui demande même pas ; car on déclare qu'on n'a et qu'on n'aura aucune statistique à offrir et à avancer pour soutenir le nouveau né, attendu que les statistiques n'ont jamais rien prouvé, surtout celles de ces derniers temps. Ah ! je suis tout heureux d'applaudir à cette allusion, encore que timide et discrète, venue de Bruxelles et déposée dans un de nos journaux français, elle rappelle, en effet, que certain confrère, venu exprès d'outre-Rhin, pour nous apprendre à manier les chiffres en médecine, a plutôt réussi à les discréditer. Mais, en vérité ce n'est pas de leur faute.

Digitized by Google

J'applaudis à l'allusion, mais je m'étonne que M. Warlomont répudie ainsi le moyen le plus sérieux que nous possédions, pour connaître la vérité et asseoir sur elle nos jugements définitifs.

Encore un mot. Je crois que les efforts tentés depuis quinze ans environ, pour améliorer l'opération de la cataracte, n'ont pas été heureux et qu'ils ne nous ont valu aucun procédé réellement supérieur à celui de l'extraction ancienne. Cela dépend, à mon sens, de ce que l'on s'est exclusivement préoccupé de chercher les moyens d'éviter les accidents inflammatoires, tandis qu'on aurait peut-être mieux fait de chercher les moyens de se débarrasser des défectuosités consécutives dues au séjour des restes de la lentille et de la capsule, en enlevant le cristallin sans ouvrir sa membranne enveloppante. Quelques opérateurs très-habiles y ont réussi. Le progrès est dans cette voie, si je ne me trompe et si l'on trouve un procédé qui réalise bien ce désidératum, on aura rendu à l'opération et aux opérés le seul véritable service que l'un et l'autre réclament actuellement, en attendant qu'on trouve le moyen de faire fondre ou de ramollir le cristallin sur place.

Quoi qu'il en soit, nous souhaitons bonne chance à l'incision belge et même, dans quelques années d'ici, une statistique favorable, quoique très-sincère, comme je ne doute pas qu'elle le sera de la part de nos loyaux confrères de la Belgique.

B. Des accidents sympathiques de l'œil sain, guéris par l'occlusion de l'œil primitivement altéré, au moyen de la blépharoraphie par le professeur Verneuil. Deux observations ont été publiées dans la *Gazette hebdomadaire*, par le Dr Verneuil, sur ce sujet.

Disons d'abord que ces accidents étaient surtout de nature douloureuse, de sorte que la proposition reste limitée à quelques cas particuliers, à ceux où des douleurs se déclarent dans l'œil sain.

Il s'agit de deux malades qui, par suite d'altération d'un œil, ont ressenti, à une époque plus ou moins éloignée, de la névropathie dans l'autre œil, névropathie ayant pour caractère d'être irrégulière, fort vive, de s'exaspérer par l'exposition à la lumière, même de naître sous l'influence de cette exposition et, enfin, de s'amender ou de cesser lorsque l'œil était soustrait à l'action importune des rayons lumineux au moyen d'un bandage approprié. Nous savons, en effet, depuis longtemps, que les sympathies douloureuses s'éveillent assez fréquemment dans l'œil sain, par suite de l'exposition prolongée à une vive lumière.

Mais ces malades offraient ceci de particulier, que l'altération dans l'œil, servant d'origine à ces accidents, provenait de brûlures suivies d'ectropion et que, tout naturellement, le chirurgien a été poussé à guérir d'abord cet ectropion. Or, une fois l'opération faite et l'occlusion palpébrale obtenue, les névropathies sympathiques ont cessé absolument comme elles cessaient lorsqu'on soustrayait l'œil malade

Digitized by Google

à la lumière, au moyen d'un bandage approprié. D'où, la proposition faite par M. Verneuil, de traiter par la blépharoraphie, sur l'œil altéré, les accidents sympathiques survenant dans l'œil sain, avec cette restriction que la cure pourrait bien ne s'obtenir que dans les cas de névropathie, mais avec la supposition que peut-être elle s'obtiendrait également dans d'autres espèces d'ophthalmies sympathiques.

Qu'on nous permette d'ouvrir ici une courte parenthèse, pour dire que pour que ce moyen puisse donner de bons résultats, il faudrait qu'on s'entende sur la forme et la valeur d'ophthalmie sympathique. Et ici, qu'il me soit permis de dire en général qu'il reste dans la science une lacune regrettable au sujet des divisions de ces ophthalmies, et il serait utile d'établir une distinction parmi les effets sympathiques et de les diviser en troubles, en ophthalmies vraies et en amblyopies. De la sorte, on n'attribuerait pas à des modifications de l'accommodation, à un larmoiement, à des névralgies, à des irritations palpébrales légères, à un peu de photophobie sympathique, la même importance qu'aux ophthalmies sympathiques véritables, c'est-à-dire à l'iritis, à l'irido-choroïdite, au glaucome, etc., et l'on serait moins disposé à entrevoir derrière ces termes plus exacts ces féroces indications opératoires que l'on a tant exagérées dans les écoles allemande et anglaise.

Ainsi donc, nous conviendrons que les malades de M. Verneuil ont eu des troubles, des accidents névropathiques sympathiques, et non une ophthalmie véritable.

M. Verneuil a constaté que l'occlusion par la blépharoraphie faisait cesser les douleurs dont ses deux malades ont été atteints dans l'œil sain ; en conséquence il propose la blépharoraphie. Mais on n'est donc réellement autorisé à faire cette opération qu'à l'égard des cas de névropathie intense. Nous ne pensons pas qu'on puisse l'étendre à ceux que nous rattachons à de simples troubles sympathiques, tels que la photophobie, le larmoiement, le dérangement de l'accommodation, les iritations légères et les douleurs ciliaires passagères ; ou bien à des ophthalmies vraies, c'est-à-dire d'iritis, d'irido-choroïdite, de névrite, de glaucome ? Nous ne pensons pas qu'on puisse en tirer un avantage, ni contre les amblyopies par altération sclérosique du nerf optique.

C. Nous lisons dans le T. II de la *Clinique chirurgicale* du professeur Gosselin, des appréciations tout à fait pratiques sur quelques sujets d'oculistique, les affections lacrymales et la cataracte.

Il conseille sommairement de traiter la dacryocystite, les tumeurs et les fistules lacrymales par la cautérisation avec le caustique de zinc. C'est surtout dans le cas de tumeurs ou fistules avec carie des os, que cette opération doit donner de bons résultats.

Malheureusement, tous les malades ne se laissent pas facilement

Digitized by Google

opérer de cette façon, surtout les femmes. Et, d'autre part, la guérison par obstruction complète est dans la moitié des cas, ternie par un larmoiement persistant.

Une autre question non moins importante se trouve traitée en maître dans la *Clinique chirurgicale* : c'est la question des cataractes.

Nous sommes complètement de l'avis de M. Gosselin au sujet des opérations de cataracte, à propos desquelles il dit maliceusement et fort justement, que si on s'était trouvé très-bien du procédé précédent on ne l'aurait pas changé ; que tous se valent ; qu'aucun ne procure plus de 80 à 85 pour 0/0 de succès ; que même celui qui assurerait cette proportion laisserait peu à désirer.

Nous croyons que nous exprimerons encore mieux la pensée de M. Gosselin en disant que tous les procédés ont du bon, que tel d'entre eux s'applique plus avantageusement qu'un autre à tel cas de cataracte et que le meilleur pratiquement et rationnellement, est celui qui consiste à employer l'un ou l'autre des quatre ou cinq qui sont actuellement en faveur, dans le cas de cataracte qui le sollicite le plus. Il est bien probable que cette manière de faire donnerait une statistique favorable....mais qui n'atteindrait pas encore, nous l'avouons, à la fantaisiste proportion de 96 succès 0/0 accusée par certains opérateurs.

D. Nous terminerons cette revue bibliographique, en rappelant à nos lecteurs l'apparition d'un livre, qui date déjà de plusieurs mois et qui est sorti de la plume d'un jeune spécialiste bien connu par son père. Nous voulons parler des leçons cliniques du Dr A. Desmarres, réunies en un volume.

Ces leçons sont au nombre de trente-cinq et elles traitent de différents sujets d'oculistique qui prennent leur intérêt, non-seulement dans leur nature propre, mais encore dans la réputation de l'auteur qui s'attache à conserver celle que son père s'est si justement acquise par ses écrits et par sa pratique.

Nous avons l'intention de consacrer plusieurs articles, à l'appréciation de ces leçons. Pour aujourd'hui, nous ne dirons qu'un mot des sept premières, toutes occupées par la question de la cataracte en général, et surtout de l'opération par extraction.

M. le Dr A. Desmarres n'a rien changé aux principes généraux de l'extraction par le procédé de Daviel modifié, c'est-à-dire avec le pont imaginé par son père. Nous croyons qu'il a eu raison de s'en tenir là, tant pour son enseignement que pour sa pratique, car cette opération est celle des véritables chirurgiens ; elle a été et elle reste l'honneur de l'école française ; elle est merveilleusement pratiquée et démontrée par le fils, autant qu'elle l'a été par le père, et elle peut, bien certainement, soutenir le parallèle avec les autres procédés, et, autant qu'eux, satisfaire les opérés pour le nombre et surtout pour la qualité des succès.

Digitized by Google

Mais nous regrettons, pour l'art lui-même, que M. Desmarres fils n'ait pas mis en expérience les procédés qui ont eu successivement une certaine faveur et qui ont été si chaudement discutés au fur et à mesure de leur apparition. Le sentiment de l'auteur, fondé sur l'expérience, eût été bon à connaître. Nous savons qu'il a autrefois mis à l'épreuve l'extraction linéaire ordinaire modifiée et que, malgré l'habileté de l'exécution, les résultats ont été de beaucoup moins avantageux que ceux annoncés par M. de Graefe; mais là s'est arrêtée la tentative de changement.

Nous regrettons encore que M. A. Desmarres n'ait pas joint à ses leçons, sur les cataractes, l'immense statistique qu'il doit posséder et qu'il possède sans aucun doute, sur les résultats obtenus par son père et par lui dans les nombreuses extractions faites à sa clinique depuis bientôt trente années, pour l'opposer loyalement, et sans crainte de la comparaison, à celles qui ont été assez effrontément publiées dans ces derniers temps.

Quant aux leçons elles-mêmes, elles ne sont que l'exposition détaillée de l'extraction avec pont, et nous ne pouvons y relever rien qui n'ait déjà été dit ou écrit sur ce point de chirurgie oculaire. Mais nous noterons avec plaisir que les principes et les détails du procédé sont exposés avec une grande clarté et une méthode rigoureuse. L'auteur est parfaitement pénétré de son sujet, qu'il a étudié et pratiqué sous toutes ses faces et il l'énonce clairement.

Si, cependant, je m'en rapporte à une lecture forcément rapide, M. A. Desmarres a omis, parmi les accidents du dernier temps, c'est-à-dire de l'expulsion, de noter celui où le corps vitré débordant par en haut refoule le cristallin en bas et s'échappe en partie. Conséquenment avec cet oubli, il n'indique pas ce qu'il y a à faire dans ce cas embarrassant. Tantôt le cristallin s'est réfugié si en bas de la chambre postérieure qu'on ne l'y aperçoit pas de suite. Rien à faire pour le moment. Mais le noyau reparaît au pansement du lendemain ; il est remonté peu à peu. Il faut l'extraire séance tenante, à la curette, sans rien écouter des doléances de l'opéré. Que si la lentille a reparu de suite après l'issue d'une quantité de corps vitré, il faut, à plus forte raison, aller la prendre et l'amener avec la curette.

Enfin, l'auteur ne nous a pas paru suffisamment explicite à propos des hernies de l'iris. Pour celles qui se produisent dans le cours de l'opération il recommande, avec juste raison, de les réintégrer par des manœuvres douces et persistantes et de les maintenir réduites à l'aide de quelques soins particuliers. Mais pour les hernies consécutives, spontanées ou traumatiques, je suis bien porté à croire qu'au lieu de les traiter tantôt par la compression et l'expectation, tantôt par l'excision, il vaudrait beaucoup mieux formuler nettement le précepte de les exciser toutes, car ce dernier moyen est, à part l'ennui d'une re-

Digitized by Google

touche opératoire, le seul qui mette absolument à l'abri des dangers qui se rattachent à toutes les hernies iriennes non réduites. Nous avons, pour notre compte, plusieurs fois regretté de n'avoir pas reçu de nos maîtres ce précepte et cet exemple qui nous aurait évité, au début de notre pratique, quelques mauvais résultats.

Le Dr A. Desmarres nous révèle un fait assez extraordinaire et qui est vrai, mais dont l'explication n'est pas exempte de tout conteste. C'est celui de l'avortement de suppuration de la plaie quand la hernie irienne survient. L'auteur prétend que cet avantage est dû à ce que le maléfice traumatique est déplacé, se porte sur la hernie au lieu de rester aux lèvres de la plaie. En chirurgie générale, cette idée est assez obscure et incertaine, ces sortes de déplacements s'observant peu et s'appliquant mal. En chirurgie oculaire, ils nous paraissent encore plus douteux, et nous nous rejetterions encore plus volontiers, pour expliquer le bienfait observé, dans l'idée de la détente de l'œil par l'issue de l'humeur aqueuse qui précède celle de l'iris.

Dr Ophthalmos.

REVUE BIBLIOGRAPHIQUE.

Pedraglia (de Madrid). *Maladies des yeux d'origine lépreuse* (14 *obs.*). L'auteur durant son séjour au Brésil a vu fréquemment l'éléphantiasis des Grecs, à une période avancée, donner lieu à diverses manifestations du côté des yeux ; à l'hôpital des lépreux de Bahia, sur 26 malades, 8 étaient atteints d'affections oculaires.

Dans presque tous les cas, sans blépharite ciliaire antérieure, on observe la perte des cils : complète quand l'affection oculaire est ancienne, incomplète lorsqu'elle est plus récente ; en même temps on observe, soit une hypertrophie uniforme des paupières et leur lividité, soit seulement de nombreux tubercules à leur surface, soit enfin une atrophie considérable des paupières : la forme de l'altération des paupières est déterminée par la forme des altérations cutanées, forme tuberculeuse, forme hypertrophique, forme atrophique : dans cette dernière forme, la peau semble n'avoir qu'à peine l'épaisseur d'une feuille de papier. La conjonctive semble ne s'hypertrophier que dans les cas où il y a hypertrophie générale de la peau ; cette hypertropie est assez semblable à celle du ptérygion.

Presque toujours la cornée devient opaque comme dans une kératite interstitielle, sauf que ces opacités n'ont aucune tendance à rétrocéder ; le kératoconus est fréquent.

Dans tous les cas où la cornée est trouble, on trouve aussi des signes d'affection chronique de l'iris et de la choroïde : la texture de l'iris

Digitized by Google

est méconnaissable ; nombreuses synéchies antérieures ou postérieures ; trouble du corps vitré et quelquefois aussi du cristallin. Il semble en outre y avoir aussi, dans la lèpre, tendance à l'atrophie des bulbes oculaires; l'auteur rapproche ce fait de la disparition d'une ou de plusieurs phalanges des doigts.

Rodriguez Blanco. *Etude sur l'embolie des vaisseaux rétiniens.* Thèse de Paris, 1873. Après avoir cité cinq observations inédites sur l'embolie de l'artère centrale, l'auteur passe en revue tous les travaux modernes qui ont été faits sur ce sujet. Pour lui, l'affection provient de la maladie du cœur qu'il a, du reste, constatée toujours chez les malades qu'il a eu l'occasion d'observer.

Les vaisseaux profonds sont généralement sphériques, espacés et contenant plus ou moins de pus. Ceux de la surface paraissent s'étendre au-dessous de la couche épithéliale et avoir amené la destruction du tissu sous-jacent avant que l'épithélium ne tombe. Au voisinage des ulcérations on note une dégénérescence particulière de la face profonde de l'épithélium, qui le rend momentanément capable de résister au progrès de l'ulcération produite au-dessous.

Sur une affection insolite de la conjonctive oculaire, par le Dr Georges Camuset. (Présentation faite à l'Académie de médecine, séance du 24 mars.) — Les principales formes de dégénérescence de la conjonctive sont, en commençant par les plus fréquentes, au moins dans nos pays : le ptérygion, le trachome, l'hypertrophie simple, l'atrophie, le xérosis, la dégénérescence amyloïde et l'hypertrophie éléphantiasique ou morphétique.

J'ai eu l'occasion d'observer dans ma pratique une sorte de dégénérescence conjonctivale qui a éveillé mon attention par sa singularité, et qui doit être fort rare ; je ne l'avais jamais rencontrée antérieurement pendant une fréquentation de plusieurs années dans les cliniques les mieux pourvues de malades, et je ne l'ai trouvée décrite exactement dans aucun recueil d'ophthalmologie. On verra si elle peut être classée dans l'une des espèces énumérées ci-dessus.

Le 6 septembre 1871, je reçois en consultation le nommé Jules Bruillot, de Cousance (Jura). C'est un garçon de 16 ans, très-vigoureux, et dont la constitution ne paraît nullement entachée de scrofule, diathèse assez fréquente dans sa localité.

Les paupières sont absolument normales; leur bord libre est pourvu de cils bien plantés, sans trace de blépharite ciliaire. Quand il ouvre les yeux, je suis frappé de la couleur insolite de la conjonctive et de l'absence presque complète de cornée. Le globe de l'œil est recouvert par une membrane d'un blanc jaunâtre, où l'on distingue à peine

Digitized by Google

deux ou trois vaisseaux situés profondément. L'aspect en est velouté. Cette membrane s'avance sur la cornée jusqu'au voisinage de l'ouverture pupillaire, qu'elle circonscrit d'une façon irrégulière, et se termine par un bord à pic. Ce que l'on voit encore de la cornée est sain.

L'acuité visuelle centrale est bonne, mais l'acte de la vision est

O.D.



O.G.

très-gêné par le rétrécissement du champ périphérique, causé par l'invasion de la membrane opaque sur la plus grande partie de la cornée.

L'œil n'est pas sec. Il est lubrifié normalement et les narines sont humides. Il n'existe pas de larmoiement. En retournant les paupières, je constate que la conjonctive palpébrale est rosée, quoique un peu moins transparente qu'à l'état normal. Les points lacrymaux sont libres.

La sensibilité de la muqueuse bulbaire est obtuse au contact des doigts et des médicaments. Elle existe cependant, et s'est manifestée d'une façon très-vive quand j'ai enlevé avec des ciseaux un fragment de la conjonctive.

L'affection a commencé lorsque ce garçon avait cinq ans par quelques poussées inflammatoires légères. Les parents ne se sont aperçus de rien jusqu'au moment où la cornée a été envahie par la dégénérescence. Depuis lors, le cercle cornéen a toujours été en se rétrécissant, et les parents, justement inquiets, viennent me demander s'il existe quelque moyen d'enrayer les progrès de la membrane opaque.

Pendant plusieurs semaines, j'ai employé les escharotiques légers, sulfate de cuivre, cautérisation ponctuée avec le crayon de nitrate d'argent, pommade de Crémer au bioxyde jaune de mercure, dans l'espérance, tantôt de provoquer une vascularisation de la conjonctive, tantôt de détruire partiellement la néoplasie. Je dois avouer que tous ces moyens n'ont réussi qu'à lasser la bonne volonté du jeune malade et à me faire craindre d'accélérer les progrès de l'affection.

Un an après, les choses n'avaient pas sensiblement changé. Depuis lors, je n'ai plus revu le garçon.

Digitized by Google

Voulant m'édifier sur la nature histologique de cette membrane, j'en ai abrasé un fragment, non sans peine, car elle était fortement adhérente à la sclérotique et à la cornée. En l'examinant au microscope avec feu le Dr *Legros*, nous y avons trouvé une grande quantité de cellules épithéliales à forme irrégulière, et non disposées par couches, comme le sont les cellules hexagonales de l'épithélium pavimenteux de la conjonctive saine.

La conjonctive a donc été le siége, dans sa partie bulbaire principalement, d'une hypergénèse de l'élément épithélial, de nature bénigne, il est vrai, mais avec cette restriction que l'extension probable de la maladie à toute la surface de la cornée mettra tôt ou tard le jeune malade dans un état voisin de la cécité.

Il s'agit maintenant de classer cette affection en la comparant à celles qui sont déjà connues. Est-elle de la nature du ptérygion? Non, évidemment; car le ptérygion est une hypertrophie vasculaire et fibro-plastique du fascia sous-conjonctival dont la transparence, la mobilité sur la sclérotique, sont conservées. En outre, le ptérygion ne se manifeste jamais que dans la direction des muscles droits, principalement du droit interne, et il est presque sans exemple qu'on l'ait vu suivre ces quatre directions à la fois. Est-ce un pannus trachomateux? Non encore; les yeux n'offrent pas de trace de l'ophthalmie granuleuse, et ce qui reste des cornées est sain et brillant.

Ce n'est pas davantage une hypertrophie simple, caractérisée par une augmentation de l'épaisseur de la conjonctive, avec plissement de cette membrane dont la couleur est d'un rose uniforme.

Dans la dégénérescence amyloïde, on trouve l'aspect hypertrophique; mais la conjonctive est parsemée de bosselures blanchâtres, gélatiniformes, dont on peut extraire une matière amyloïde. Je n'insiste pas sur l'affection morphétique.

Reste donc le xérosis, sur la nature et même sur l'aspect duquel les auteurs sont loin d'être d'accord. On le définit en général « une cutisation de la conjonctive » et on l'attribue à la cessation, pour une cause quelconque, de la fonction lacrymale. Les uns disent que, dans le xérosis, la conjonctive est atrophiée et présente çà et là des plaques d'aspect nacré. comme la pelure d'oignon. Les autres, et de ce nombre est Carron de Villars, qui avait beaucoup voyagé et beaucoup vu, en donnent une description qui a quelque analogie avec le fait dont je parle. Mais tous s'accordent à noter l'insensibilité complète de toute la conjonctive, sa sécheresse, le trouble de la cornée, qui conserve ses dimensions normales et paraît dépolie comme par le frottement d'un corps rude.

Si l'on considère que, dans notre malade, la conjonctive palpébrale est saine, ainsi que la cornée dans sa partie visible, que le cours des larmes est régulier, ainsi que leur production, que le caractère histo-

Digitized by Google

logique consiste dans l'accroissement considérable de la couche épithéliale de la conjonctive, on jugera si l'on peut donner à cette affection non encore décrite le nom de *Leucophthalmos épithélial*, qui rappelle à la fois l'aspect de l'œil et la nature de la maladie.

INDEX BIBLIOGRAPHIQUE.

Dransart. Documents pour servir à l'histoire des affections sympathiques de l'œil. (Thése, 1873, de Paris).

Hudellet. Étude sur un nouveau traitement de certaines affections de la cornée. (Thèse de Paris, 1873).

Masmonteil. De l'ophthalmie sous-conjonctivale. (Thèse de Paris, 1873).

Rendu. Recherches cliniques et anatomiques sur les paralysies liées à la méningite tuberculeuse. (Thèse de Paris, 1873).

Barois. Etude de diagnostic sur un cas de paralysie du grand oblique de l'œil droit. (Thèse de Paris, 1874).

Simonin. Des rapports qui existent entre les troubles fonctionnels de l'œil et lésions relevées par l'ophthalmoscope. (Thèse de Paris, 1874).

Wickersheimer. Quelques considerations sur quelques cas de troubles visuels chez les diabétiques. (Thèse de Paris, 1874).

Le Rédacteur en chef, Gérant : GALEZOWSKI.

A. PARENT, imprimeur de la Faculté de Médecine, rue Mr-le-Prince, 31

Digitized by Google

RECUEIL

D'OPHTHALMOLOGIE

Juillet 1874.

DE L'INFLUENCE DES COURANTS CONTINUS

DANS L'ATROPHIE DU NERF OPTIQUE,

Par le Dr Onimus.

L'application des courants électriques dans les affections des yeux a été faite à diverses époques, et on peut dire, d'une manière générale, que les seuls résultats positifs ont été obtenus, dans des cas de paralysie des muscles, de cause périphérique. Les courants qu'on employait dans ces cas étaient presque toujours des courants induits et leur emploi dans les affections oculaires est évidemment restreint à l'électrisation localisée des muscles de l'œil.

Nous ne croyons pas, en effet, que l'on puisse recommander les courants induits dans d'autres cas, car à moins de leur donner une intensité assez considérable, leur action reste limitée, et par conséquent, on ne peut en obtenir qu'un effet local. C'est ainsi que dans les paralysies des muscles de l'œil, et principalement des droits externes, il est souvent très-avantageux de porter un petit rhéophore directement sur le muscle, et de l'électriser avec un courant induit, mais qui toujours doit être assez faible.

Si l'on emploie des courants induits d'une certaine intensité on peut déterminer plusieurs accidents graves, et les chances d'amélioration sont loin d'être assez considérables pour qu'il soit permis de risquer un pareil traitement.

Digitized by Google

Les courants induits, en effet, appliqués du côté des yeux, avec une certaine intensité, produisent une excitation très-vive, et une série de phosphènes. Chaque interruption détermine, une irritation du nerf optique et par conséquent un phosphène. Cette action est des plus nuisibles, et tout médecin doit avoir présent à la mémoire l'accident survenu à M. Duchenne, et qu'il a si loyalement fait connaître. Employant du côté de la face, un courant assez énergique, le malade vit tout à coup des phosphènes très-intenses, et sa vue devint trouble à partir de ce moment.

On peut produire ces phosphènes, avec des courants moins intenses, en agissant sur les filets nerveux du trijumeau, et sur les filets frontaux, mais nous ne connaissons pas un seul fait bien authentique où ce procédé ait amélioré l'affection du nerf optique. Nous en dirons autant de l'électrisation, par les courants induits, du ganglion cervical supérieur. Nous doutons d'ailleurs qu'il soit possible d'agir avec ces courants sur ce ganglion; il est situé assez profondément, et les courants qui pourraient agir sur lui, devraient être d'une telle intensité, qu'ils amèneraient des contractions musculaires très-énergiques de tous les muscles du cou, des vertiges et un grand ébranlement cérébral.

Il est incontestable que dans ces cas, les courants continus ont une supériorité très-grande sur les courants induits, et leur emploi est justifié par un grand nombre de raisons, dont voici les principales :

Ils pénètrent profondément dans les tissus, même lorsqu'ils ont une intensité très-faible. Ainsi, nous avons vu chez des animaux et même chez l'homme, qu'en enfonçant dans un membre des épingles de platine communiquant avec un galvanomètre, il y avait une déviation de cette aiguille en électrisant le dos, et même le membre opposé. Les courants continus se diffusent facilement dans tous les tissus, et il est certain qu'un courant continu, même assez faible pour ne donner sur la peau qu'une sensation imperceptible, pénètre profondément. En mettant sur les tempes les deux rhéophores et en n'employant qu'un courant de huit à dix éléments on agit sur la masse cérébrale,

Digitized by Google

comme le prouvent d'ailleurs les phosphènes qu'on obtient au moment d'une interruption brusque.

Les courants continus ont également l'avantage d'agir d'une manière constante, sans produire d'irritation vive du nerf optique, car on n'obtient de phosphène qu'au moment de la fermeture et au moment de la rupture des courants, et ceux-là, on peut même les éviter, en diminuant successivement le courant.

De plus, les courants continus ne donnent lieu à aucun ébranlement cérébral, et, comme nous le verrons tout à l'heure, ils ont une action trophique qui n'est accompagnée d'aucune excitation.

Nous avons eu l'occasion d'appliquer les courants continus dans un grand nombre d'affections des yeux, et les résultats que nous avons obtenus sont, dans certains cas, des plus brillants. Nous ne voulons pas, ici, nous étendre sur tous les cas, et nous n'insisterons que sur ceux qui ont un intérêt presque exceptionnel, nous voulons parler des malades atteints d'atrophie de la pupille qui ont éprouvé une amélioration plus ou moins considérable à la suite du traitement par les courants continus.

La plupart des cas d'atrophie de la pupille ont lieu en même temps qu'il existe des troubles du côté de la moelle. Mais cette lésion peut également exister sans affection spinale, ni cérébrale, et nous relatons un cas très-remarquable d'atrophie du nerf optique qui n'est due probablement qu'à des troubles primitifs de la circulation générale. Mais la plupart des cas que nous avons observés sont relatifs à des atrophies consécutives, à des ataxies locomotrices qui ont débuté par la partie supérieure de la moelle. Nous établirons donc deux classes principales; dans l'une nous ferons rentrer les atrophies du nerf optique, ayant pour cause l'affection tabétique, et dans la seconde classe, nous placerons l'atrophie du nerf optique dont la cause ne peut être localisée ni nettement définie.

Atrophies du nerf optique de cause spinale. On sait que dans un grand nombre de cas d'ataxie locomotrice, il y a des phénomènes pathologiques du côté des yeux, qui consistent soit dans

Digitized by Google

une paralysie ou incoordination des muscles de l'œil, soit principalement dans une atrophie du nerf optique.

Lorsque l'affection débute par la portion inférieure de la moelle, et qu'elle s'étend progressivement jusque dans les parties supérieures, il est souvent difficile d'enrayer le mal, et d'obtenir une amélioration du côté des phénomènes oculaires. Dans ces cas, la maladie suit presque fatalement son cours, et souvent avec une rapidité extraordinaire, au moins quant à l'atrophie de la pupille. Nous avons observé un cas où le malade, pendant vingt ans, souffrait de douleurs lancinantes, sans autre symptôme, puis tout à coup, la vue fut prise, et complètement abolie en moins d'un an. Dans ce cas, aucun traitement n'est parvenu à déterminer une amélioration même passagère, et l'atrophie du nerf optique s'est produite sans le moindre temps d'arrêt.

Disons de suite que sur une trentaine d'ataxiques ayant des symptômes atrophiques du côté des pupilles, nous n'avons eu de résultats avantageux que dans les seuls cas que nous relatons ci-dessous. Nous ferons encore remarquer que la plupart de ces malades, présentent pour ainsi dire une forme particuculière, car l'affection est peu généralisée, et elle semble se limiter à la partie supérieure de la moelle.

Si peu nombreux que soient les cas d'amélioration d'atrophie du nerf optique, une modification de cette lésion est une chose tellement rare, que nous avons cherché avant tout à nous mettre à l'abri de toute erreur. Aussi, le diagnostic, les examens opthalmologiques, les modifications survenues pendant le traitement, ont été constatés par des médecins spéciaux et par des ophthtalmologistes distingués. Les indications que nous donnons ne nous sont donc nullement personnelles. Nous avons tenu à agir de cette façon, non-seulement pour avoir des diagnostics exacts et contrôlés, mais encore pour nous mettre à l'abri de toute influence partiale et de toute illusion. Nous ferons en même temps remarquer que, dans les affections des yeux, l'observation clinique a une rigueur que ne comportent pas toujours les autres maladies, et que de plus l'imagination ne peut jouer chez les malades qu'un rôle insignifiant.

Digitized by Google

Les faits que nous allons citer ont donc, nous le répétons, une grande précision et se trouvent dans les meilleures conditions d'observation.

Observation I. — L..., 41 ans, voiturier, sans accidents syphilitiques, et ayant toujours joui d'une bonne santé, d'une forte constitution, a été exposé pendant longtemps à l'humidité il y a deux ans et demi. Il a été presque constamment dans des marais, voiturant des terres glaises. Il y a deux ans, il a éprouvé pour la première fois des douleurs très-vives et lancinantes dans les jambes ; peu à près, il se sent moins d'aplomb et marche moins facilement.

Six mois après la vue s'affaiblit et un mois avant le traitement, qui a commencé vers les premiers jours d'octobre 1873, l'affaiblissement de la vue a augmenté avec une rapidité très-grande. Il souffre en même temps de douleurs dans la tête, douleurs intermittentes et qui se rapprochent de celles qu'il éprouve dans les jambes. Il ne peut plus se conduire, et sa vue ne distingue plus aucun objet.

En même temps il est pris de spasmes vésicaux, il urine plus de vingt fois par jour et la nuit il a de fréquentes incontinences.

Les yeux fermés, il y a une légère titubation. La sensibilité des membres inférieurs est peu modifiée.

A l'ophthalmoscope, on constate une atrophie très-considérable des deux nerfs optiques et une diminution du calibre des vaisseaux.

Pour l'œil droit, il voit les doigts à 3 pieds; pour l'œil gauche, il n'a qu'une faible sensation lumineuse.

Après trois semaines de traitement, les spasmes de la vessie et les incontinences d'urine ont complètement disparu. En même temps les maux de tête et les douleurs dans les jambes ont disparu. Cette amélioration s'est absolument maintenue, et depuis cette époque il n'a plus eu aucun symptôme anormal du côté de la vessie, et n'a plus souffert de douleurs lancinantes.

La marche est redevenue normale, il se sent bien d'aplomb.

L'amélioration des yeux s'est faite un peu plus lentement. Au mois de janvier 1874, l'examen de la vision donnait :

Pour l'œil droit, il voyait les doigts à 6 pieds. Pour l'œil gauche, il distinguait les mouvements de la main à 2 pieds.

Depuis cette époque, l'état est resté à peu près stationnaire. Le malade continue à être en traitement.

Obs. II. — M. F..., voyageur de commerce, se présente à la consultation de M. Daumas le 4 novembre 1871 pour une diminution considérable de la vision aux deux yeux, à la suite, dit-il, de violentes émotions qu'il a éprouvées pendant les derniers jours de la Commune. Il a eu des douleurs dans les jambes et un peu d'incertitude dans la marche.

Digitized by Google

L'examen de la réfraction donne le résultat suivant :

Od. Em. Doigts à 12'
Og. Em. Doigts à 15' } (+ 10) N° 12 à 6".

Le champ visuel est fortement rétréci dans toute la périphérie.

A l'ophthalmoscope, on trouve la pupille légèrement excavée ; la couleur est d'un blanc crayeux, les contours fortement accentués. Les vaisseaux de la région interne sont presque imperceptibles ; ceux de la région externe ont leur calibre considérablement diminué.

Le malade suit un traitement dérivatif jusqu'au 5 janvier 1872.

A cette époque, on ne constate pas de changement notable dans l'état de la pupille. L'examen de la réfraction indique une légère amélioration :

OEil droit
OEil gauche } Doigts à 18' (+ 10) N° 10 difficilement.

Le champ visuel est toujours rétréci en tous sens.

Le malade nous est adressé en cet état pour suivre un traitement par les courants continus, qui est commencé le 7 janvier 1872.

Le malade accuse bientôt une amélioration assez sensible, et à un nouvel examen fait le 20 février 1872, on constate que la pupille ne présente plus cette couleur d'un blanc éclatant que l'on avait remarqué au premier examen. Les vaisseaux sont plus volumineux sans cependant présenter un diamètre normal ; l'exiguïté de ces vaisseaux s'observe surtout dans la région interne de la pupille. L'examen de la réfraction donne :

OEil droit
OEil gauche } Emm. S. = 1/4 (+ 10) N° 6 à 7".

Le champ visuel, assez libre en bas et en dedans, est encore limité en haut et en dehors.

Le traitement est continué jusqu'à la fin de mai, et un dernier examen fait au mois de juin donne les résultats suivants :

La pupille a repris presque partout sa couleur normale ; les vaisseaux sont bien remplis et d'un calibre normale ; à la région interne, ils sont cependant encore filiformes.

Examen de la réfraction :

OEil droit : Emm. S = $\frac{2}{3}$; Presb. $\frac{1}{14}$, n° 3 à 9 ".

OEil gauche : Emm. S = $\frac{3}{4}$; Presb. $\frac{1}{14}$, n° 1 diff. à 9 ".

Le champ visuel, libre dans tous les autres sens, semble un peu rétréci en dehors.

Cette amélioration s'est maintenue jusqu'aujourd'hui.

Obs. III. — M. B..., ouvrier bijoutier, sans affection antérieure, a souffert du froid pendant le siége, comme garde national de faction pendant les nuits les plus froides. Il a depuis cette époque la figure engourdie et une sensation de picotement souvent très-intense ; la sensibilité est un peu diminuée sur les joues. Il a également éprouvé

Digitized by Google

de temps en temps des douleurs lancinantes dans les jambes ; la vessie n'a jamais été atteinte.

Depuis le mois d'août 1872, il a remarqué que sa vue baissait. Traité d'abord par une médication générale (iodure potass.) et des agents dérivatifs, il nous fut adressé au mois de janvier 1873, et l'examen de la réfraction donnait les résultats suivants :

Œil droit : Em. S = $\frac{1}{8}$(+10) n° 16, lettres diff.

Œil gauche : Em. S = $\frac{2}{3}$ Pr. $\frac{1}{24}$; n° 2 très-difficilement à 9 ".

Le champ visuel était libre pour les deux yeux.

A l'ophthalmoscope on constatait les signes de l'atrophie du nerf optique et une diminution très-marquée du calibre des vaisseaux.

Au mois de mars 1873, après avoir suivi un traitement par les courants continus (deux séances par semaine), l'examen de la réfraction donne :

Œil droit : Doigt à 15 ' = (+10), n° 17, lettres.

Œil gauche : S = $\frac{7}{8}$; Pr. = $\frac{1}{24}$; n° 1, $\frac{1}{2}$ à 9 ".

En même temps, l'engourdissement et la sensation douloureuse du côté de la peau de la face, ont diminué et le malade se sent plus d'aplomb.

Pendant les mois suivants, le traitement est suspendu pendant quelque temps puis repris au mois d'août et de septembre, et au mois d'octobre, on constatait pour l'œil droit une diminution de la vue, mais une grande amélioration pour l'œil gauche ; il lisait facilement le numéro 1 de l'échelle de Jæger, et il pouvait reprendre son travail qui, comme on sait, exige une bonne vue. Cet état s'est maintenu jusqu'à ce jour, et ce n'est que très-rarement qu'il ressent des douleurs lancinantes dans les jambes.

Il est à remarquer, dans cette observation, qu'un des yeux a baissé, tandis que l'autre a été considérablement amélioré.

Obs. IV. — V...., 66 ans, commerçant, n'a pas eu d'affections antérieures. Il y a cinq ans, il a été atteint de diplopie qui a duré très-longtemps. En même temps, il a ressenti des douleurs lancinantes dans les jambes, et s'est aperçu qu'il était moins d'aplomb en marchant. Sa marche actuellement est cependant assez bonne et il ne chancelle que lorsqu'il fait quelques pas ayant les yeux fermés.

Pour les deux yeux, il y a une hypermétropie de $\frac{1}{30}$, l'acuité de la vision = $\frac{1}{8}$. Avec le verre biconvexe + 10 il lit le numéro 6 de l'échelle de Jæger à 7 pouces.

Le champ visuel est libre. Au bout de deux mois de traitement il y a une amélioration légère dans l'acuité de la vision ; le jeu des muscles est en même temps meilleur, et la diplopie incomplète qui existait précédemment a complètement disparu. Aujourd'hui (six mois après le traitement) l'amélioration s'est maintenue, mais l'ensemble des symptômes reste le même.

Digitized by Google

Obs. V. — A..., 47 ans, ancien soldat; voit double depuis deux ans et demi (paralysie du droit externe de l'œil gauche). Il accuse en même temps de la faiblesse du côté de la vessie, et assez souvent il y a des incontinences d'urine pendant le sommeil. La marche est bonne et les oscillations ne sont que peu apparentes, lorsqu'il se tient les yeux fermés. Il ne ressent des douleurs dans les jambes que depuis six mois. Le malade lit très-difficilement le numéro 1 de l'échelle de Jæger. On constate au niveau de la pupille un léger degré d'atrophie, les artères sont filiformes. Au bout de quatre séances, la diplopie a complètement disparu et la vue est devenue normale. Au bout de cinq semaines, époque à laquelle nous l'avons perdu de vue, les symptômes du côté de la vessie s'étaient améliorés, et il n'avait plus d'incontinences nocturnes. En même temps l'acuité visuelle est devenue normale et la circulation du fond de l'œil est plus considérable.

Atrophie du nerf optique sans lésion spinale apparente.— Dans ce groupe dont nous rapportons deux observations, l'atrophie du nerf optique est pour ainsi dire la seule lésion manifeste, car il n'existe aucun autre symptôme pathologique du côté des centres nerveux. Dans la première observation, il s'agit d'une atrophie qui est survenue à la suite d'insolation, et dans la seconde observation, qui est très-intéressante à plusieurs points de vue, on ne peut expliquer cette lésion que par des troubles de nutrition consécutifs à des modifications dans la circulation.

M. B..., âgé de 34 ans, sans affection antérieure, a été atteint de cécité en passant l'équateur, dans une traversée qui eut lieu au mois d'avril 1873. Il arriva à Paris au mois de mai et suivit d'abord un traitement révulsif assez énergique. Au mois de juillet, l'examen de la vision donnait :

Pour l'œil droit : doigts à 15 pieds, lit le n° 16 de l'échelle de Jæger avec le verre + 10 à 6 pouces; le champ visuel est rétréci en bas et en dehors.

Pour l'œil gauche : il voit les mouvements de la main à 8 pieds avec le verre + 10, lit le n° 18 de l'échelle de Jæger à 5 pouces; le champ visuel est rétréci en bas et en dedans.

A la fin de septembre, à la suite d'un traitement tonique et révulsif, la vue s'était améliorée assez sensiblement. L'examen de la vision donne les résultats suivants :

L'œil droit est emmétrope, l'acuité de la vision égale $\frac{1}{8}$, avec un verre + 10 il lit le n° 11 de l'échelle de Jæger à 5 pouces.

Avec l'œil gauche il voit les doigts à 12 pieds et il lit le n° 15 à 5 pouces avec un verre + 10.

Cet état reste stationnaire, et au mois de janvier 1874 l'examen de la vision donne identiquement les mêmes résultats.

C'est à cette époque que fut institué le traitement par les courants

Digitized by Google

continus (deux séances par semaine), et au bout de 14 séances, il y avait déjà eu une amélioration assez sensible, car on trouvait alors, pour l'œil droit, l'acuité de la vision égale $\frac{1}{4}$, et avec un verre + 10 il lisait le n° 9 de l'échelle de Jæger à 5 pouces, mais un peu difficilement.

Pour l'œil gauche, l'acuité de la vision est égale à $\frac{1}{8}$ et il lit actuellement le n° 15 de l'échelle de Jæger.

Actuellement (10 mai), l'examen de la vision donne :

Pour l'œil droit, l'acuité de la vision égale $\frac{1}{4}$, avec le n° 18 il lit le n° 4 de l'échelle de Jæger.

Pour l'œil gauche, il lit le n° 8 de l'échelle de Jæger.

— Madame H..., lingère, âgée de 57 ans, offre dans les antécédents plusieurs faits très-curieux. Elle a été réglée à l'âge d'un mois, et a été à cette époque présentée à plusieurs médecins, entre autres à Paul Dubois, professeur d'accouchements. A l'âge de 21 ans, elle a été réglée deux fois par mois et ses règles duraient toujours de 5 à 6 jours, ce qui fait qu'il n'y avait presque pas d'intervalle entre les différentes époques menstruelles.

Enceinte à l'âge de 20 ans, elle accoucha à terme et l'enfant a toujours été bien portant. Pendant sa grossesse les règles ont persisté jusqu'au septième mois, et en même temps vers la fin de sa grossese, lorsque les règles eurent cessé, elle eut de fréquents saignements de nez.

Il y a trois ans elle eut une métrorrhagie très-abondante ; à partir de ce moment les pertes de sang devinrent continues et durèrent pendant quatre mois. Une médication interne, dans laquelle fut probablement employé le perchlorure de fer à haute dose, finit par arrêter ces pertes de sang, et à partir de cette époque il n'y a plus eu d'écoulement menstruel ni de métrorrhagie.

Quelques semaines après ces pertes de sang et leur suspension, la peau d'ordinaire très-colorée devint pâle et prit une teinte jaunâtre qu'elle conserve encore aujourd'hui. En même temps la malade éprouva de fréquents vertiges et des étourdissements ; vers le soir, elle est prise de bouffées de chaleur vers la tête qui congestionnent tout d'un coup la figure, puis aussitôt après, la peau redevient toute pâle et exsangue.

En même temps, elle s'aperçut que sa vue faiblissait, et comme elle était obligée de travailler le soir à la lumière, cet affaiblissement fit de rapides progrès.

Au mois de novembre 1872, avant le traitement par les courants continus, l'examen de la vision donnait les résultats suivants :

Dans l'œil droit, l'acuité de la vision $= \frac{1}{4}$, et la malade lit difficilement le n° 7 de l'échelle de Jæger à 8 pouces.

Digitized by Google

Pour l'œil gauche, l'acuité de la vision $= \frac{2}{3}$, et elle lit difficilement le n° 1 à 8 pouces.

A l'ophthalmoscope, on voit les vaisseaux rétrécis et la papille a pris une coloration grise.

L'amélioration de la vue et de l'état général survint assez rapidement par l'emploi des courants continus; les vertiges, les étourdissements, et tous les phénomènes qui avaient lieu auparavant et qui dépendaient des troubles vaso-moteurs, disparurent peu à peu; seuls, les saignements de nez persistèrent, mais ils devinrent également moins fréquents.

La malade, depuis plusieurs mois, a repris son travail; elle peut coudre et faire tous les ouvrages délicats.

Aujourd'hui, à l'ophthalmoscope, la circulation du fond de l'œil est normale, les vaisseaux ont repris leur calibre ordinaire, et l'examen de la vision donne les indications suivantes :

Pour l'œil droit, l'acuité de la vision $= \frac{1}{2}$, la malade lit le n° 4 à 9 pouces; le champ visuel est libre.

Pour l'œil gauche, l'acuité de la vision $= \frac{3}{4}$, et la malade lit le n° 1 à 9 pouces; le champ visuel est libre.

Nous ne pouvons ici nous étendre longuement sur ces faits, et nous nous réservons d'en tirer plus tard toutes les conclusions; mais nous ferons toutefois remarquer combien les cas d'atrophie du nerf optique, suite d'affection spinale, sont des cas qui sortent du type commun. Ils présentent, en effet, une marche un peu anormale, et pour la plupart ils sont dus à des causes pour ainsi dire accidentelles.

Dans les cas à marche lente, sans cause appréciable, et surtout dans ceux où l'hérédité semble jouer un rôle considérable, on est loin d'obtenir des succès aussi marqués.

Dans notre dernière observation, les troubles de circulation et de nutrition sont évidemment la cause réelle de l'affection, et rien n'autorise dans ce cas à admettre une affection spinale existant dans le moment même, ou pouvant venir plus tard. Nous ne trouvons pas, en effet, dans cette observation les symptômes qui, avec l'atrophie du nerf optique, précèdent l'ataxie proprement dite; d'ailleurs les autres phénomènes vaso-moteurs qui ont eu lieu chez cette malade permettent de considérer cette affection comme indépendante des lésions cérébro-spinales.

Nous ferons observer qu'au point de vue du pronostic, on

Digitized by Google

peut, aussi bien pour les affections du nerf optique que pour celles des centres nerveux en général, faire deux grandes divisions.

Dans l'une, rentrent les maladies à forme insidieuse, lente, souvent de cause héréditaire, et qui débutent par une altération de l'élément propre, sans qu'on puisse trouver de troubles réels de circulation et de nutrition. Ces affections sont presque toujours plus ou moins rebelles aux traitements : on peut quelquefois les enrayer pendant un temps plus ou moins long ; mais toujours elles reprennent leur marche fatale.

Dans la seconde division, se placent les affections de cause rhumatismale, ou qui sont la suite de lésions accidentelles, et toutes celles, en un mot, où l'élément nerveux a été altéré consécutivement et non primitivement.

Dans ces cas, soit directement, soit indirectement, il y a eu des troubles de la circulation qui ont modifié la nutrition des éléments, et, quelque graves que soient ces lésions, on peut presque toujours espérer les modifier et les guérir.

Comment expliquer cette influence des courants continus? Est-ce par une action spéciale sur le système nerveux, ou par une modification de la nutrition dépendant du système circulatoire?

Il est incontestable que l'électricité détermine sur les éléments nerveux une modification profonde, et qu'en dehors de toute action atrophique, il y a, au moment du passage du courant électrique dans un nerf, un changement moléculaire qui, selon les cas, peut être utile ou nuisible.

Mais, à côté de cette influence spéciale, il faut encore considérer l'action de l'électricité sur la circulation, ce qui, dans les cas que nous avons rapportés, nous semble avoir été la principale cause des résultats obtenus. Nous n'avons, en effet, jamais appliqué les courants continus directement sur les éléments nerveux, ni cherché à les exciter par des actions réflexes, et, toujours, nous cherchions uniquement à agir sur la circulation. Pour cela, nous avons presque exclusivement électrisé le ganglion cervical, et nous tenons, d'après notre expérience, cette méthode comme de beaucoup plus avantageuse et plus pru-

Digitized by Google

dente que celle qui consiste à agir près des yeux, et à déterminer des phosphènes.

En électrisant le ganglion cervical, on agit d'ailleurs manifestement sur la circulation intra-crânienne et même sur la circulation générale. Nous aurons l'occasion de revenir sur ces faits; mais, au point de vue des atrophies du nerf optique et d'autres lésions oculaires, nous pouvons très-bien expliquer les modifications que l'on obtient au moyen des courants continus, par leur action sur la circulation intra-oculaire.

Avec l'aide de M. le Dr Daumas et de M. Bonnefoy, chefs de clinique ophthalmologique, nous avons observé plusieurs fois que l'électrisation du ganglion cervical supérieur augmente la circulation dans les vaisseaux du fond de l'œil. Au moment où l'on applique les réophores, on voit se produire sur les vaisseaux de la papille un léger mouvement de contraction; puis on découvre que les mouvements normaux de dilatation et de resserrement que présentent ces vaisseaux deviennent plus fréquents sous l'influence du courant; finalement, ils gardent un volume plus considérable qu'à l'état normal.

TRIPLE PARALYSIE OCULAIRE

D'ORIGINE SYPHILITIQUE.

(Paralysie des 3e et 6e paires droites; paralysie de la 6e paire gauche).

Par le docteur Alfred Fournier,
Médecin des hôpitaux,
Professeur agrégé de la Faculté.

X... (Marie), âgée de 22 ans, se présente en juin 1873 à la consultation de l'hôpital de Lourcine. C'est une femme fortement constituée, bien que de tempérament lymphatique, ayant toujours joui d'une santé parfaite.

Elle est affectée aujourd'hui de plusieurs paralysies oculaires, sur la description desquelles nous allons insister, et qui donnent à sa physionomie l'aspect le plus étrange.

Digitized by Google

Interrogée sur ses antécédents, elle raconte qu'elle a contracté la syphilis il y a quatre ans. Elle est entrée à Lourcine à cette époque pour divers accidents syphilitiques, notamment pour « une roséole qui lui couvrait le corps, et des plaques muqueuses à la vulve.» Quelques mois plus tard elle a perdu les cheveux « à profusion ». Elle a été affectée de plus, à diverses reprises, de violents maux de gorge avec ulcérations buccales, lesquelles ont dû être cautérisées plusieurs fois. Enfin, il y a trois ans elle est accouchée avant terme d'un enfant mort. Elle n'a jamais fait de traitement spécifique, ni à Lourcine, ni au dehors de l'hôpital. Elle nous assure n'avoir jamais pris ni mercure, ni iodure de potassium. Les seuls remèdes qui lui ont été administrés ont consisté, nous dit-elle, en des « poudres toniques.»

Elle se croyait délivrée de sa maladie, qui, depuis deux à trois ans, n'avait plus produit d'accidents, lorsqu'il y a quatre mois elle fut prise de très-violents maux de tête. Ces maux de tête survenaient la nuit, et plus spécialement dans la seconde moitié de la nuit; ils devenaient intolérables vers quatre heures du matin et empêchaient tout sommeil. Ils durèrent de la sorte un mois environ avec une intensité considérable; plus tard ils diminuèrent. Aucun traitement ne leur fut opposé.

C'est à dater de cette époque que la malade s'aperçut d'un autre phénomène, lequel, léger d'abord, ne fit que s'accroître. Par instant elle voyait double. Cette diplopie devint bientôt habituelle. La malade, pour se rendre un compte exact du nombre et de la situation des objets, était forcée « de se fermer l'œil gauche avec la main et de regarder seulement avec l'œil droit.»

Peu de temps après, la paupière supérieure droite commença à s'abaisser. Ce symptôme s'aggrava bientôt, si bien que l'œil fut couvert à moitié, d'une façon permanente, par le prolapsus de la paupière.

Les désordres oculaires devenant chaque jour plus intenses, la malade se décida enfin à solliciter un avis médical. Elle alla consulter M. Desmarres, qui reconnut, dit-elle, une paralysie syphilitique et lui prescrivit un traitement composé de pilules

Digitized by Google

mercurielles et d'une solution d'iodure de potassium. Elle suivit ce traitement quelques jours seulement, puis l'abandonna. Les maux de tête ayant cessé, elle croyait devoir bientôt guérir spontanément des troubles oculaires. Cet espoir ne se réalisa pas, et la malade prit enfin le parti de revenir à Lourcine.

Nous la voyons pour la première fois en juin 73. A cette époque elle se présente avec l'ensemble des troubles suivants :

I. Du côté droit, *paralysie évidente de la troisième paire.* Cette paralysie s'accuse par ses caractères habituels et classiques, à savoir : 1° abaissement de la paupière supérieure ; cet abaissement n'est que partiel ; l'œil n'est pas absolument couvert, il ne l'est qu'aux deux tiers environ ; impossibilité de relever la paupière par un effort de volonté. Lorsque la malade veut regarder avec l'œil droit, elle est forcée de soulever la paupière avec le doigt. Nous soulevons nous-même cette paupière, et nous ne constatons aucune résistance, aucun spasme; dès que nous l'abandonnons, elle retombe aussitôt dans sa situation première ; — 2° œil fixe; cornée et pupille sur la ligne médiane; le globe oculaire a presque complètement perdu la faculté de se mouvoir en haut, en bas et en dedans ; — 3° dilatation considérable de la pupille. — Du reste, vision intacte et normale. Aucune injection de l'œil; aucun trouble dans les milieux transparents.

II. Du même côté, c'est-à-dire à droite, *paralysie de la sixième paire.* Les mouvements du globe oculaire en dehors sont absolument abolis.

III. A gauche, les phénomènes sont différents. Il n'existe de ce côté ni ptosis, ni dilatation pupillaire. La faculté visuelle est conservée. L'œil exécute parfaitement ses mouvements normaux en dedans, en haut et en bas ; mais léger strabisme convergent. De plus, mouvements en dehors complètement abolis. Donc, de ce côté, *paralysie de la sixième paire.*

La santé générale est bonne. — La peau ne présente aucune tache. — Nulle lésion à la vulve, non plus qu'aux autres muqueuses. — Pas d'engorgements ganglionnaires. — La céphalée

Digitized by Google

n'existe plus ; seulement la malade est quelquefois sujette à des éblouissements, à des tournoiements de tête et à de légères migraines, ce qu'elle attribue à la fatigue que lui causent les troubles oculaires. — Quelques douleurs non localisables dans le bras droit et l'épaule du même côté.

Traitement prescrit : frictions quotidiennes avec 4 grammes d'onguent mercuriel double ; — gargarismes de chlorate de potasse (en vue de prévenir ou de modérer l'action ptyalique du mercure) ; — 3 cuillerées de sirop d'iodure de potassium (30 grammes d'iodure pour 500 grammes de sirop) ; — bains sulfureux.

17 *juin.* — Le traitement a été rigoureusement suivi. Amélioration légère, surtout pour la paralysie de la troisième paire droite. Même traitement avec cette seule modification : la dose quotidienne d'onguent servant aux frictions sera progressivement élevée à 8 et 12 grammes.

24 *juin.* — Amélioration considérable. A gauche, d'abord, l'œil peut être amené en dehors presque jusqu'à la commissure externe. — A droite, les mouvements latéraux du globe oculaire s'exécutent presque normalement d'une commissure à l'autre ; le mouvement en bas est rétabli au même degré ; le mouvement en haut, bien que plus étendu que ces derniers jours, reste seul incomplet. Pupille encore dilatée. — Le ptosis est bien moindre, et le globe oculaire se découvre à moitié, pour le moins. — Néanmoins diploplie persistante. — Même traitement. La dose du sirop est élevée à 4, 5 et 6 cuillerées progressivement.

1er *juillet.* — Amélioration soutenue, mais peu sensible depuis la dernière consultation. La malade a cessé les frictions, ayant entendu dire que « le mercure pourrait être préjudiciable aux dents. » La bouche cependant n'a jamais été affectée par le traitement. Les gencives sont absolument saines ; nul accident de stomatite. — Même traitement.

8 *juillet.* — A gauche, l'œil exécute son mouvement en dehors d'une façon absolument complète. — A droite, paupière relevée aux trois quarts. L'œil se meut beaucoup mieux dans tous les sens. La pupille continue à rester dilatée.

Digitized by Google

Etat général des plus satisfaisants. Il est notoire que la malade a beaucoup *engraissé* depuis le début du traitement. Elle s'en est aperçue la première, et toutes les personnes qui la connaissent, dit-elle, l'ont également remarqué. — Appétit considérable (vraisemblablement excité par l'iodure). — Nul accident de stomatite.

Traitement : 6 cuillerées de sirop; frictions avec 16 grammes d'onguent mercuriel ; gargarismes au chlorate ; bains sulfureux.

15 *juillet.* — Le traitement a été suivi très-régulièrement. Aujourdhui la paupière droite est absolument relevée. Les globes oculaires jouissent de tous leurs mouvements, et la malade se considère comme *guérie.* Néanmoins, la pupille reste légèrement dilatée à droite. Et, de plus, la diplopie existe encore d'une façon éphémère dans certains mouvements de l'œil.

A dater de cette époque, la malade cesse de se présenter à nos consultations. Nous ne la revoyons plus que le 21 janvier 1874, époque à laquelle elle est ramenée vers nous par un accident nouveau. Cet accident consiste en une *gomme* ulcérée siégeant à la jambe droite. Il s'est produit il y a quatre mois environ et n'a été soumis à aucun traitement. Aujourd'hui le bourbillon gommeux est évacué et nous ne constatons plus qu'une ulcération creuse de l'étendue d'une pièce d'un franc, à bords nettement coupés à pic, à fond jaunâtre présentant encore quelques vestiges de l'eschare charnue de la gomme, à auréole d'un brun foncé. Quant aux troubles oculaires, il n'en reste plus trace, dit la malade. Les fonctions visuelles sont complètement rétablies. Un examen minutieux nous montre, en effet, que tous les muscles anciennement paralysés exécutent actuellement leurs mouvements physiologiques. La pupille n'est plus dilatée. La diplopie n'existe plus.

La réapparition d'un accident syphilitique à la suite d'un traitement énergique suivi pendant quelques semaines ne nous étonne pas. Très-fréquemment la syphilis procède de la sorte. Elle n'est que momentanément enrayée dans sa marche par l'intervention des spécifiques, puis reproduit à courte échéance des manifestations nouvelles. Ce n'est, comme je l'ai dit ail-

Digitized by Google

leurs, qu'au prix de traitements répétés et multipliés qu'on parvient à étouffer la diathèse, à s'en rendre maître dans le présent et l'avenir. « Longue, très-longue doit être la médication antisyphilitique, si l'on ne se contente pas de lui demander un effet actuel, si l'on veut en obtenir une action d'ensemble sur la diathèse. A maladie chronique il faut traitement chronique, c'est la loi. Le tempérament syphilitique ne se modifie, ne se corrige, ne s'efface qu'au prix d'une médication longue, d'une dépuration longtemps entretenue et répétée, d'un véritable traitement *chronique*, en un mot. » Dans le cas actuel, donc, la production d'une gomme, à la suite des lésions oculaires dont nous venons de parler, n'a rien que de très-habituel, de très-vulgaire. Elle témoigne simplement d'une intensité actuelle de la diathèse qu'il importera de contenir par un traitement énergique et prolongé.

Là, du reste, n'est pas l'intérêt du fait qu'on vient de lire. Cet intérêt réside dans la *multiplicité des troubles paralytiques* présentés par notre malade. Trois nerfs se trouvaient affectés sur elle (sixième paire gauche, troisième et sixième paires droites), et ces trois nerfs étaient affectés de par la syphilis, ainsi que le démontrèrent évidemment l'évolution de la maladie et le succès du traitement spécifique. Or, cette *association de paralysies multiples* est digue d'être remarquée. Elle s'observe plus fréquemment dans la syphilis que dans toute autre maladie, et j'ai eu l'occasion de la constater déjà en nombre de cas. Elle a donc, au point de vue diagnostique, une signification particulière. C'est là un fait important dont témoigne l'observation qui précède et que je me borne à mentionner pour l'instant, me proposant de lui consacrer, dans une publication prochaine, les développements qu'il me paraît mériter.

Digitized by Google

QUELQUES CONSIDÉRATIONS

SUR

L'OPÉRATION DE LA CATARACTE,

Par le Dr José Lourenço de Magalhaes (de Bahia).

(Suite.)

Graëfe, de même que les autres ophthalmologistes, reconnaissait la nécessité de remplacer par un autre, le procédé à lambeau toutes les fois que la contre-indication de celui-ci se présentait. Ayant de la répugnance pour l'abaissement, dont les résultats étaient considérés par lui, et avec raison, comme inférieurs à ceux donnés par le procédé à lambeau, il se mit à étudier le procédé linéaire simple, que d'autres ophthalmologistes avaient pratiqué avant lui; il ne tarda pas à l'abandonner.

Critchett et Bowman reprirent les mêmes études qui attirèrent de nouveau l'attention de Graëfe. Enfin, l'histoire de l'incision linéaire modifiée est très-récente et tout le monde la connaît.

En 1866, Graëfe proposa définitivement son procédé, qui, rencontrant une petite opposition de la part des ophthalmologistes, finit par figurer seul dans leurs cliniques.

Les bons résultats que Graëfe obtenait avec le procédé à lambeau le satisfaisaient, car ils étaient complets toutes les fois qu'ils se produisaient. C'étaient donc les mauvais résultats qui l'émouvaient. Il aurait continué à employer le procédé classique et traditionnel de l'extraction du cristallin dans le cas où il n'eût pas rencontré de contre-indications; mais il voulait, quand celles-ci existaient, avoir à sa disposition un moyen plus efficace que l'abaissement.

Cet ophthalmologiste ne cherchait qu'un procédé d'exception, comme il l'avoue lui-même.

Il n'avait pas l'intention, je le répète, de remplacer le procédé à lambeau, car il n'y avait pas de raisons pour cela ; il voulait tout simplement le compléter, et en agissant ainsi, il était poussé, en effet, par des motifs louables.

Digitized by Google

Les résultats obtenus par Graëfe au début, avec son procédé, l'ont encouragé et l'ont convaincu que son désidératum était atteint; c'est-à-dire, toutes les fois que l'état général du malade n'était pas satisfaisant, toutes les fois que les conditions locales n'étaient pas favorables ou toutes les fois qu'il y avait des complications de la cataracte, au lieu d'employer le procédé à lambeau, vu l'incertitude de ses résultats dans de telles circonstances, Graëfe pouvait avoir recours à son procédé.

Réflexion faite, Graëfe s'est demandé s'il ne pouvait pas appliquer son procédé à toutes les cataractes. Si, appliqué dans des conditions défavorables, se dit-il, les résultats sons bons, à plus forte raison dans des conditions favorables de l'organisme.

Il est facile de comprendre qu'il en serait ainsi.

Quelles considérations pourraient après cela empêcher Graëfe de généraliser son procédé? Quelle espèce de scrupule pourrait assaillir son esprit? La mutilation de l'iris dans tous les cas? Certainement non; car, par un abus que rien ne peut justifier, quelques ophthalmologistes pratiquaient déjà la kératotomie modifiée qui réunit les deux inconvénients : la grande incision de la cornée et l'excision de l'iris. Ils s'étaient donc familiarisés avec le sacrifice de l'iris.

Graëfe se mit alors à l'œuvre; il publia des travaux, discuta, et il *exerça l'influence que les noms auxquels une célébrité justement acquise est attachée, ne manquent pas d'exercer sur les opinions.* Enfin, il parvint à introduire son procédé dans toutes les cliniques et à le faire prévaloir partout.

Depuis lors, on est convenu que la mutilation de l'iris et la suppression des fonctions de la pupille étaient des choses presque insignifiantes, et qu'il suffisait de pratiquer l'iridectomie en haut et couvrir le coloboma de l'iris pour faire disparaître ce petit inconvénient. Depuis lors, on a porté atteinte à certains points de la théorie de la vision, que nous possédions, résultant de cela qu'il est indifférent qu'il pénètre plus ou moins de lumière dans l'intérieur de l'œil, et que la couche pigmentaire de la choroïde et de l'iris puisse ou non absorber l'excès de rayons lumineux. Il résulte de cela que la rétine cessa d'être cette membrane si sensible et que la lumière elle-même cessa d'être cet

Digitized by Google

agent si excitateur. L'iris cessa d'être la membrane intelligente dont nous parlaient les physiologistes, et la pupille pouvait rester considérablement dilatée et immobile, parce qu'il n'était plus nécessaire qu'elle corrigeât l'aberration de sphéricité du cristallin (celui-ci faisant défaut du reste), qu'elle réglât la quantité des rayons lumineux indispensables à la fonction de la vision, et qu'enfin on pouvait s'en passer dans l'accommodation.

Le procédé de Graëfe, comme il est fort naturel, n'a pas été exempt de nombreuses critiques de la part des ophthalmologistes. Pour les uns, l'incision est trop petite, pour d'autres, elle est trop périphérique; pour les uns, elle prédispose au prolapsus du corps vitré, pour d'autres, à des iritis traumatiques; pour les uns, c'est une opération violente, pour d'autres, elle devient difficile, étant pratiquée à la partie supérieure : enfin, la fixation même de l'œil a été invoquée comme un des défauts de cette opération. Grand est le nombre des inconvénients de cette opération, comme on le voit, pour un grand nombre d'ophthalmologistes. Il en résulta, comme corollaire forcé, une pléiade de modifications et de corrections, présentant peu ou pas d'utilité.

Que l'on pratique une incision moins périphérique, plus petite selon les dimensions du cristallin; que l'on soit plus soigneux à nettoyer le champ pupillaire, à réduire l'enclavement des bords de l'iris, à enlever le sang qui se serait épanché dans la chambre antérieure, à fixer mieux l'œil, à le tourner à droite et à gauche sans violence; que l'on prenne toutes ces précautions nécessaires pendant l'opération, rien de tout cela ne doit être mis sur le compte des inconvénients du procédé de Graëfe. Cela dénote tout simplement l'habileté d'un opérateur quelconque et son tact en s'accommodant aux circonstances afin d'en tirer le plus grand profit possible.

A Londres, j'ai vu plusieurs ophthalmologistes, dont quelques-uns passent avec raison pour maîtres dans l'ophthalmologie, employer le procédé de Graëfe. J'ai observé que dans aucune circonstance, le procédé n'a été pratiqué avec la précision conseillée par Graëfe, non-seulement au point de vue des dimen-

Digitized by Google

sions de l'incision scléro-cornéenne, mais au point de vue de sa situation périphérique. Cependant, pour ces ophthalmologistes, c'était le procédé de Graëfe qu'ils avaient employé, car si, pendant l'opération, ils avaient employé quelques petites modifications, le principe sur lequel est fondée l'opération restait intact.

Puisque je suis arrivé à parler de la pratique anglaise, qu'il me soit permis de faire une petite digression en cet endroit.

A Moorfild, mon attention fut attirée par le grand nombre de malades qui, ayant subi l'opération de la cataracte par les divers procédés, et notamment par le procédé de Graëfe, revenaient à l'hôpital quelque temps après se faire opérer de cataractes capsulaires. Quant à moi, il y avait là un défaut dans la kystitomie et je ne pouvais me rendre compte autrement de la fréquence d'un tel accident. En effet, ayant observé attentivement de quelle façon la kystitomie était généralement pratiquée, je ne tardai pas à m'apercevoir que les ophthalmologistes anglais emploient invariablement le kystitome droit, qui ne permet que des mouvements très-limités pour le déchirement de la capsule du cristallin, exécutés dans le sens horizontal. Ainsi, dans mon livre de notes sur les opérations auxquelles j'ai assisté, je rencontrai les mots : kystitomie insuffisante.

Revenons au procédé de Graëfe, je dirai que tous les inconvénients jusqu'à présent présentés contre lui ne sauraient ébranler mes convictions à son sujet. Ce procédé tel que son auteur le prescrit est d'une exécution facile une fois que l'on y est exercé. Pendant l'opération, il peut survenir tel ou tel accident auquel l'opérateur portera remède. Mais cette circonstance ne pourra me porter à déprécier ce procédé, car il se voit tous les jours en chirurgie.

Pour moi, c'est la mutilation de l'iris et la suppression de la fonction de la pupille avec leurs inconvénients immédiats ou ultérieurs qui me déplaisent, qui me répugnent, quand il s'agit des cas favorables à l'application du procédé à lambeau qui réussit sans amener aucun de ces inconvénients si graves. Dans tous les autres cas dont je me suis occupé, je n'aurais aucune répugnance à l'employer parce que : *necessitas dura lex est.*

Cependant, les partisans du procédé de Graëfe disent fran-

Digitized by Google

chement que la difformité de l'iris et l'immobilité de la pupille sont des choses de peu d'importance : le malade peut bien voir quand même.

Qu'appelle-t-on bien voir? Est-ce lire par moment de petits caractères typographiques lorsque l'opérateur cherche à vérifier l'état de la vue de son opéré? Ou bien la faculté qu'acquiert l'opéré de pouvoir se livrer à ses travaux et de supporter les mêmes efforts de vision, qui lui étaient possibles avant sa cataracte, sans qu'il en résulte aucun danger? Qu'est-ce que l'expérience nous apprend à ce sujet? Rien; car, quelque temps après l'opération, l'opérateur perd ordinairement son malade de vue.

A Bahia j'ai employé le procédé de Graëfe (incision supérieure, bien entendu) chez une malade âgée de 50 ans et affectée de cataracte lenticulaire complète. Je dois ajouter que la malade était bien constituée et ne présentait la moindre contre-indication ni relativement à son état général, ni relativement à son œil. L'opération suivit son cours régulier : le traitement consécutif fut des plus simples; pas d'accidents à signaler. La malade recouvra la vue et put, plus tard, se livrer à ses travaux domestiques.

Cinq mois après, l'opérée, convaincue de sa parfaite guérison, se livra la nuit à des travaux d'aiguille, d'une façon modérée du reste.

Au bout de peu de jours, elle commença à éprouver à l'œil opéré un certain embarras, un malaise, quelque chose d'anormal enfin.

Il se développa chez cette malade une rétino-choroïdite qui ne céda à aucun traitement et se termina par l'atrophie de l'œil. « J'ai toujours cru, me disait-elle, que cinq mois s'étant écoulés depuis le jour de l'opération, mon travail de la nuit, assez modéré, ne pouvait me causer un si grand dommage. » La malade attribua la perte de son œil, à son travail de la nuit.

Ce fait, je l'avoue, a produit en moi une forte impression. Je sais bien que l'on peut l'attribuer à une simple coïncidence, car un opéré de cataracte n'est pas exempt de présenter des inflammations internes de l'œil, indépendamment de celle qui résulte de l'opération. On peut m'objecter : que peut prouver ce

Digitized by Google

fait isolé contre l'opération de Graëfe, après le nombre considérable de personnes opérées de la même manière, et qui n'ont rien présenté de semblable consécutivement à l'opération ?

Si le fait est isolé, je l'ignore. Je sais seulement que la rétine, après l'opération de la cataracte, reste la même, toujours sensible à la lumière, que celle-ci est toujours son excitant, que la pupille devenue immobile ne possède plus cette intelligence dont nous parlent les physiologistes; je sais seulement que quand même on pratique l'iridectomie supérieure il y a toujours excès de lumière dans l'intérieur de l'œil, et que si cela ne compromet pas toujours les membranes intra-oculaires, celles-ci peuvent être sérieusement compromises quelquefois.

Voilà un inconvénient sérieux qu'on ne doit pas perdre de vue toutes les fois qu'il s'agit d'une cataracte qui peut être opérée par tout autre procédé qui ne prédispose pas les membranes internes de l'œil à de graves affections inflammatoires, mais qui permette au contraire que la vision se rétablisse intégralement.

Cependant, je ne crois pas me trouver en contradiction en avouant que le procédé de Graëfe a introduit une importante amélioration dans la chirurgie oculaire : il a rendu et continuera à rendre des services signalés. Grand est le nombre de cas où il peut, de préférence à tout autre, être employé; large est le circuit dans lequel il peut se mouvoir.

Mais je veux croire que dans la pratique, il doit occuper la place qui lui est réservée, répondant seulement à des indications définies. Je crois qu'il ne restera pas longtemps le seul procédé d'extraction de la cataracte; et je dois le dire, il commence déjà à ne plus l'être. A Paris, MM. Gosselin, Dolbeau et Cusco, emploient le procédé à lambeau. A Londres, j'ai vu aussi plusieurs opérateurs employer ce même procédé; de ce nombre est M. Bowman, qui employait indifféremment celui-ci ou celui de Graëfe, selon le cas.

M. Stellwag, dans son ouvrage sur les maladies des yeux, publié en 1870, conseille également le procédé à lambeau.

C'est comme un vide qui se forme à côté du procédé de Graëfe et qui doit être comblé par le procédé à lambeau afin

Digitized by Google

qu'ils puissent marcher ensemble, non pas comme des rivaux qui cherchent à se détruire, mais comme auxiliaires l'un de l'autre, et devant se compléter en quelque sorte.

Après le procédé de Graëfe, on a publié constamment des modifications qui concernent les divers temps de l'opération de la cataracte par extraction ; je m'occuperai de quelques-uns qui ont été acceptés dans la pratique.

Je ne blâmerai jamais celui qui, plein d'enthousiasme pour une idée brillante, lui porte tout son appui, tout son dévouement même; car celui qui agit ainsi, obéit à la loi du progrès.

Je ne blâmerai pas non plus celui qui, dans l'exécution de cette même idée, lui assigne des limites moins larges et en rapport avec les résultats obtenus chaque jour; car celui-là obéit aux conseils de l'espérience.

Que l'on exagère au début l'éclat de cette idée, je l'accorde et je suis même disposé à croire que cela est nécessaire au même titre qu'en optique il est nécessaire très-souvent qu'on exagère les dimensions d'un objet, afin d'en pouvoir connaître les plus petits détails.

Mais une fois que l'expérience a déterminé la valeur réelle de l'idée, en supprimant tout ce qu'il y avait d'exagéré, il est juste que cette idée soit acceptée pour ce qu'elle vaut, ni plus ni moins.

Quant à moi, ce serait une doctrine très-dangereuse que celle qui enseignerait que ne pas valoir tout, c'est ne valoir rien.

(*A suivre.*)

KÉRATOSCOPIE

PAR RÉFLEXION,

Par le Dr Cuignet, de Lille.

Dans nos deux études précédentes nous avons montré que quand on examine la cornée avec le réflecteur seul on observe à sa surface, dans sa partie qui correspond à la pupille, une

Digitized by Google

ombre et un éclat qui offrent, tant dans l'immobilité que dans le mouvement de circumduction du disque lumineux réfléchi par le miroir, des dispositions qui varient selon que la membrane transparente est plus ou moins convexe; que, dans la convexité extrême, dont le type est le kératocone, l'ombre est et tourne à la périphérie, devancée par l'éclat ; que dans la convexité médiocre, représentée par l'état normal, elle embrasse le centre et tourne en devançant l'éclat; enfin, que, dans la convexité peu prononcée représentée par l'état hypermétrope, l'ombre est et tourne encore à la périphérie, mais devançant l'éclat.

Nous voulons aujourd'hui étudier et indiquer ces mêmes effets de la projection lumineuse du réflecteur sur les cornées irrégulières.

Il y en a de plusieurs espèces; les unes se rapportant à l'astigmatisme; les autres offrant des facettes ou des saillies dues à des maladies de cette membrane; d'autres enfin rendues irrégulières par des déplacements du centre de courbure.

Cornées astigmatiques. — On sait que l'astigmatisme est tantôt myopique et tantôt hypermétropique; que quelquefois il affecte un seul méridien, l'autre restant normal; que d'autres fois il est myopique dans un sens et hypermétropique dans le sens opposé; que, même, il y en a qui ne sont astigmatiques que par une moitié d'un de leurs méridiens, c'est-à-dire par un des rayons principaux. J'ai, du moins, tout lieu de le présumer d'après certaines images irrégulières de la surface kératique. Nous avons rencontré et pu reconnaître toutes ces variétés d'irrégularité de la cornée dans ses méridiens différents. En voici quelques exemples.

1° Individu myope de l'œil droit et offrant les reflets caractéristiques de la cornée, c'est-à-dire le clair en triangle et l'ombre en croissant, tous deux tournant régulièrement, sans se déformer, le clair précédant l'ombre.

De l'œil gauche il dit ne pas voir nettement. En effet il ne distingue pas bien les horizontales; mais il voit nettement les verticales. Cette différence de netteté entre les deux méridiens

Digitized by Google

de la cornée est corrigée par l'emploi d'un cylindrique concave n. 10. C'est donc un cas d'astigmatisme myope dans un seul sens.

Or, quand on examine avec le réflecteur seul, voici ce qu'on observe, surtout en faisant tourner le disque lumineux qui éclaire la cornée.

En haut et en bas il y a un clair triangulaire opposé à un croissant d'ombre périphérique et tournant en précédant l'ombre. Donc le méridien vertical est myope. Sur le côté droit et sur le côté gauche de la pupille l'ombre est triangulaire, centrale et tourne en précédant le clair qui lui est opposé et en croissant. Dans le sens transversal le méridien est donc normal.

On comprend quel jeu irrégulier en apparence et difficilement analysable cela produit lorsqu'on imprime la circumduction au disque de lumière réfléchie sur la cornée. Ainsi, au moment ou l'on éclaire la moitié externe de cette membrane, on aperçoit une ombre vers son centre; si, de là, on éclaire en haut, l'ombre apparaît à la périphérie, en croissant ; au côté interne et en bas, on a la répétition de ce qu'on a vu au côté externe et en haut. Quant aux éclats opposés aux ombres ils exécutent le même jeu; de sorte que quand on meut la lumière réfléchie on a une variation d'ombres et de reflets qui indiquent évidemment, pour le premier coup d'œil, une cornée irrégulière et, pour l'analyse, une différence entre les principaux méridiens, l'un resté normal, l'autre devenu myope.

2° Individu myope des deux yeux.

Œil gauche régulièrement myope, se corrigeant complètetement avec un concave ordinaire et offrant, sur sa cornée, une rotation régulière d'un reflet triangulaire précédant une ombre en croissant qui lui est opposée.

L'œil droit a une myopie plus prononcée qui ne se corrige pas bien avec un concave ordinaire; toujours les horizontales sont plus mal vues.

Sous le réflecteur la cornée offre en haut et en bas les caractères d'une myopie très-prononcée dans ce sens, c'est-à-dire que le croissant d'ombre, opposé au reflet et tournant à sa suite, est

Digitized by Google

très-périphérique et assez mince; tandis qu'à droite et à gauche ce même croissant est plus épais et plus rapproché du centre de la cornée, ce qui indique une myopie moindre dans le sens transversal. Il doit s'ensuivre et il s'ensuit, en effet, que les lignes verticales sont mieux vues que les horizontales.

C'est un cas d'astigmatisme avec myopie de tous les méridiens.

Dans d'autres cas nous avons trouvé le méridien transversal seul myope, ou plus myope que le vertical ; une fois le jeu des ombres et reflets accusait une courbure, c'est-à-dire une myopie plus grande du méridien oblique de haut en bas et de dedans en dehors.

J'ai rencontré, mais je n'ai pas noté de cas d'astigmatisme hypermétropique. Lorsque cet état est bien prononcé il se reconnaît aux caractères suivants : Aux extrémités du méridien le plus hypermétrope, l'ombre est en croissant périphérique et précède le reflet ; tandis que sur le méridien moins hypermétrope, autrement dit moins aplati, l'ombre siége entre le centre et la périphérie du disque pupillaire. Aussi, quand on fait tourner la projection lumineuse, l'ombre précède constamment l'éclat, mais tantôt se rapproche et tantôt s'éloigne du centre de la cornée, pendant que l'éclat suit les mêmes variations dans son mouvement de giration.

3° Voici un cas plus compliqué ; un méridien est myope et l'opposé est hypermétrope.

M. Flint, 22 ans, a la vision de son œil droit affaibli. En Angleterre, il a consulté, il y a un an, M. Samuels qui a prescrit un collyre. La vue est restée la même. Il compte les doigts à 3 mètres, lit le n. 20 à 2 mètres et le n. 9 à distance ordinaire. Il peut lire le n. 5 très-péniblement en rapprochant beaucoup le texte et en balançant le feuillet. Il voit mieux les horizontales que les verticales.

Avec un convexe n. 30, il voit plus nettement encore les horizontales; mais les verticales sont plus troubles que sans verre ;

Avec un concave n. 30, il voit moins les horizontales, mais beaucoup mieux les verticales.

Digitized by Google

Il y a donc un méridien myope et un hypermétrope au degré de 30, à peu près ; mais il est probable que la myopie d'un méridien est plus prononcée que l'hypermétropie de l'autre.

Pour l'image renversée le fond de l'œil a les apparences normales.

Avec le réflecteur seul la cornée donne ombres et reflets d'une apparence tout à fait irrégulière, attendu que les signes kératoscopiques de l'hypermétropie s'y manifestent dans le diamètre vertical, et ceux de la myopie dans le diamètre transversal. Pour être plus exact, je dois dire que ces diamètres sont un peu inclinés, de sorte que les images kératoscopiques caractéristiques n'ont pas leur maximum aux extrémités horizontales et verticales, mais un peu à côté de ces extrémités, sur des méridiens obliques.

Quand on fait tourner le disque de lumière projetée et qu'il est en haut, l'ombre est en croissant périphérique précédant le reflet dans la giration ; dès qu'on se porte en dedans l'ombre disparaît et fait place au reflet myopique qui tourne en précédant l'ombre qui est au côté externe. En continuant à tourner, il y a unm oment, qui est l'intersection d'un méridien à l'autre, où l'on voit deux croissants d'ombre opposés l'un à l'autre, et deux éclats également opposés.

Je crois inutile d'indiquer plus en détail ces physionomies si diverses des reflets cornéens dans un cas si compliqué. L'esprit les comprend et les analyse mieux que l'œil qui observe et qui se rend très-difficilement compte. C'est en se reportant aux types des images kératoscopiques purement hypermétropiques, que l'on arrive à démêler le jeu et à le faire apprécier par l'œil, Il faut une grande habitude de ces examens pour saisir de suite la signification principale des ombres et éclats, et penétrer ensuite dans les complications. Pour se guider on a, en outre des types, la différence que les images irrégulières de l'astigmatisme offrent avec les cas réguliers de myopie et d'hypermétropie et, en outre, celle qu'elles offrent avec la physionomie plus irrégulière encore des cornées à facettes, à convexités, à bandes ou stries déprimées ou saillantes. De sorte que l'on peut assez facilement présumer l'astigmatisme tout d'abord, quitte ensuite

Digitized by Google

à en déterminer l'espèce particulière, quand l'ombre et le reflet s'éloignent des types myopiques, hypermétropiques et à facettes ou à taches.

Cornées décentrées. — On sait que le kératocone est assez souvent disposé de telle manière que son sommet ne répond pas au centre de figure de la cornée et qu'il est un peu plus bas. De même il y a des cornées normales sous le rapport du degré de courbure de leurs méridiens, ou simplement myopiques ou hypermétropiques, qui ont leur sommet plus ou moins déplacé. Dans les quelques exemples que j'ai rencontrés et que je vais décrire, la décentration avait lieu vers le bas.

1° M. Tel, envoyé à examiner par le recrutement, dit ne pas voir de son œil droit, depuis un coup de boule qu'il aurait reçu à l'âge de 11 ans.

A l'ophthalmoscope, image renversée :

Les vaisseaux du fond de l'œil sont vus petits et normaux, ainsi que la papille ; mais ces parties se déforment d'une certaine manière insolite quand l'organe exécute des mouvements. Avec le réflecteur seul le fond oculaire est vu de loin ; mais ses éléments se déforment et se déplacent singulièrement lors des mouvements de l'œil. La cornée donne une ombre en croissant qui tourne en précédant l'éclat qui lui est opposé ; mais au lieu de tourner autour du centre défiguré, l'ombre et l'éclat tournent plus bas, de telle façon que, en haut, l'ombre passe entre la circonférence et le centre de la cornée et qu'en bas, elle passe tout à fait sur la circonférence. Il y a donc là une conicité légère ayant son centre en dessous du pôle de la cornée.

En regardant la cornée sur son profil on s'assure qu'en effet la partie la plus saillante de cette membrane est un peu en dessous de son centre ordinaire.

Dès lors on comprend que l'image du fond de l'œil doit subir des déplacements spéciaux.

2° Paulet, 23 ans. De l'œil droit lit le 17 à distance ordinaire et le n. 20 à 1 mètre 25 c. Il distingue les horizontales un peu mieux que les verticales. Il offre un nuage superficiel, en bande

Digitized by Google

qui traverse le centre de la cornée. La vue n'est pas améliorée par des concaves, ni des convexes.

L'examen de la cornée au réflecteur seul donne une ombre de forme triangulaire, ayant son sommet vers le centre et sa base vers la périphérie et qui tourne régulièrement, mais autour d'un pôle déplacé très en bas. Ainsi en haut l'ombre occupe la cornée; en bas elle occupe plutôt la sclérotique.

A l'image renversée la papille subit une déformation sensible quand je la fais passer de la partie inférieure à la partie supérieure de la pupille; au moment de ce passage elle s'incline comme si sa partie inférieure s'approfondissait, et, en même temps, elle se déprime par son bord inférieur; la partie correspondante du fond choroïdien se déprime également.

Il y a donc un abaissement simple du pôle de la cornée, sans myopie, ni hypermétropie.

Une troisième observation est relative à un kératocèle limité, mais saillant, et représentant un kératocone irrégulier en miniature.

C'est une jeune femme qui, à la suite d'un abcès perforant situé un peu en dessous du centre de la cornée, offre en ce point une saillie formée par la membrane de Descemet herniée, grosse comme une tête d'épingle et entourée d'une bordure légèrement grisâtre formée par la cornée.

Cette saillie est très-visible de profil. L'examen avec le réflecteur seul fait apercevoir le kératocèle sous forme d'un point tout à fait noir entouré d'éclats et d'ombres.

Quand on fait tourner le réflecteur, cette tache noire apparaît entourée de quatre ou cinq îlots éclatants, à reflets très-vifs, qui tournent autour de la tache dans le sens du mouvement imprimé au réflecteur. Ces îlots sont eux-mêmes environnés d'une ombre qui tourne à leur base, comme tourne celle d'un kératocone. C'est donc un petit kératocone constitué par une saillie centrale entourée de froncements kératiques en cannelures rayonnées.

Cornées à facettes. — Au lieu d'une saillie la cornée peut offrir en quelque point un creux, une concavité, comme dans le cas suivant :

Digitized by Google

M. Th... a au côté externe de la cornée gauche une facette consécutive à un abcès superficiel. Elle est brillante, à centre excavé et à bords relevés comme ceux d'un verre concave assez fort. Vue avec le miroir seul cette concavité a son centre brillant et entouré d'un anneau sombre. Si on se place un peu de côté et qu'on fasse tourner la lumière projetée, on voit d'un côté une ombre dense qui tourne avec le miroir et précède l'éclat qui lui est opposé. Enfin, si l'on cherche à apercevoir le fond de l'œil par cette facette, on le distingue en effet par sa partie centrale, comme à travers un verre concave.

Ces caractères peuvent servir à différencier entre eux les creux et les reliefs qui existent souvent à la surface de la cornée, mais si peu accentués qu'on ne saurait, à l'œil nu, pas plus à la loupe, ni par aucun autre moyen les reconnaître sûrement.

Dans mon premier travail sur ce sujet, j'ai décrit le jeu très-irrégulier d'ombres et d'éclats qui se dessinent sur les cornées affectées de maladies anciennes, de nuages, de facettes, de saillies, de stries. Je suis entré dans des détails suffisants de description pour que l'on puisse reconnaître de suite l'existence de ces inégalités de surface, les unes antérieures, les autres postérieures, les unes très-limitées, les autres étendues et multiples.

Je n'ai que quelques observations à ajouter à ces descriptions.

Et d'abord, ces états si divers de la cornée, s'éloignant tous de l'état normal, sont des causes de diminution de la vue.

Cette diminution est quelquefois plus prononcée qu'elle ne semblerait devoir l'être d'après l'aspect ordinaire des taches de la cornée. Mais il faut bien se pénétrer de ce fait d'observation, que le contour des taches offre presque toujours des modifications d'épaisseur de la cornée, quelquefois si étendues que, sans l'examen par les ombres et les éclats, on ne saurait s'expliquer le degré si accentué d'affaiblissement visuel.

En voici un exemple :

Jeune soldat de la classe 1874 qui offre sur le centre de la cornée droite un albugo superficiel, très-limité, placé un peu au côté externe inférieur. La vision est très-affaiblie, au dire du

Digitized by Google

malade, et les épreuves dénotent, en effet, un affaiblissement peu en rapport avec une altération d'apparence si limitée.

Mais au réflecteur seul l'albugo apparaît sous forme d'un point ombré, autour duquel on aperçoit une zone éclatante, étendue, qui tourne autour de ce point noir. Par conséquent la cornée est altérée dans son épaisseur autour de l'albugo, et cette altération occupant les points de cette membrane qui sont au devant de la pupille, on comprend que la vision en soit notablement affaiblie.

Il faut donc considérer, non-seulement les taches et les ombres, mais encore les inégalités et les éclats comme des causes de trouble de la vue.

Ces aspects de la surface de la cornée peuvent être extrêmement variés, surtout lorsqu'il s'agit d'altérations pathologiques et lorsque, à l'examen immobile sous l'angle habituel de 15 à 25 degrés, on joint l'examen mobile qui consiste, ainsi que nous l'avons suffisamment indiqué, à faire accomplir au disque de lumière diffuse projetée sur la cornée une révolution complète.

Je ferai remarquer que jusqu'à présent ces états variés de la surface de la cornée n'ont point été étudiés par le moyen que j'indique, c'est-à-dire par les ombres et les reflets immobiles ou mis en mouvement; que cette manière d'examiner permet fort souvent de faire un diagnostic difficile ou qu'elle y aide pour le moins. Elle est à la portée de tous les médecins, et elle permet de se passer d'instruments très-compliqués et difficiles à manœuvrer qui indiquent plus ou moins bien les différences de courbure de la cornée.

Enfin, la détermination des anomalies de cette membrane par réflection ophthalmoscopique permet de distinguer entre eux les cas où l'anomalie pourrait être attribuée au cristallin aussi bien qu'à la cornée, tant pour l'hypermétropie et la myopie que pour l'astigmatisme. En voici un exemple.

Mademoiselle D...., âgée de 26 ans, a la vue faible de l'œil gauche.

Au réflecteur la cornée offre une ombre centrale tournant régulièrement, absolument comme dans l'état normal. Le fond

Digitized by Google

d'œil est aperçu nettement à l'image droite et à l'image renversée par les moyens ordinaires ; mais à l'image droite la papille est vue elliptique de haut en bas. En essayant la vision on constate qu'elle devient tout à fait nette grâce à un convexe cylindrique n° 10. Par conséquent, il y a un astigmatisme qui dépend de l'état du cristallin et non de celui de la cornée.

Un jeune soldat est atteint de rétinite pigmentaire et d'hypermétropie excessive, corrigée par des convexes n. 4. Au réflecteur la cornée donne un croissant d'ombre périphérique qui tourne à la suite du reflet disposé en triangle enveloppant le centre par son sommet ; cette cornée est donc conique ; elle es myopique et c'est à l'absence complète du cristallin, à l'aphakie et non à elle qu'il faut attribuer l'hypermétropie.

On voit quels renseignements multiples, immédiats et véritablement précieux on peut tirer de la kératoscopie parréflection.

Il me reste à indiquer la théorie de ces ombres et reflets kératiques.

Lorsqu'une lumière éclaire une surface plane, celle-ci resplendit partout et offre un éclat général qui n'est altéré par aucune ombre.

Lorsqu'elle tombe sur une surface convexe selon la normale, elle l'éclaire presque également sur tous ses points, et l'on n'y aperçoit pour ainsi dire aucune ombre. Mais si elle tombe sur cette même surface convexe en faisant un angle, aussitôt il se forme une ombre d'un côté et le côté opposé est éclatant. On comprend que pour obtenir cette image bien caractérisée il faut que l'angle d'incidence soit médiocre de 15 à 20 degrés et non beaucoup moindre ni beaucoup plus grand. Dans l'application à l'examen ophthalmoscopique, c'est l'angle sous lequel nous faisons habituellement ce qu'on appelle l'image renversée

D'autre part, si l'on fait accomplir à la lumière incidente une révolution autour de la surface convexe en question, l'ombre change de place ainsi que l'éclat, et tous deux, l'un précédant l'autre, accomplissent une révolution correspondante sur cette surface.

On comprend aussi que les variations dans l'angle d'incidence feront varier l'étendue et l'emplacement de l'ombre et de

Digitized by Google

l'éclat, et, par contre, que les variations dans les méridiens de courbure donneront lieu à des variations analogues de l'image de la cornée.

Or, quand on projette, au moyen du réflecteur, sous un angle de 15 à 20 degrés, un disque de lumière diffuse sur la cornée et et à travers la pupille, la portion de lumière qui tombe directement sur une partie de la cornée la traverse sans y laisser aucune ombre et fait apercevoir le fond rouge de l'œil avec une netteté parfaite de couleur ; au contraire, celle qui tombe sur une portion oblique de cette même cornée est réfléchie et, au lieu du fond rouge de l'œil, rend une ombre plus ou moins accentuée.

La cornée étant convexe et pouvant être comparée à une surface composée de quatre plans obliques réunis par le sommet et opposés deux par deux l'un à l'autre, il s'en suit que quand un côté est éclairé, le côté opposé doit être ombré. De plus, l'obliquité plus ou moins grande de ces plans fait que tel ou tel point rapproché de la base ou du sommet est de préférence percé par les rayons ou seulement effleuré et rendu éclatant ou sombre pour l'observateur.

Cela étant, il s'agit de déterminer quel est le côté de la surface kératique qui doit être éclairé et rendu éclatant par le disque de lumière projetée, et par rapport à la position occupée par ce disque. Nous avons vu, en effet, que pour la cornée normale le côté ombré regarde le centre du disque; que pour la cornée myope c'est le côté éclatant qui regarde le centre de ce même disque. D'où vient cette différence ? Nous avouons qu'il nous est difficile de répondre à cette question.

D'autre part, nous avons vu que sur telle cornée l'ombre est triangulaire, que sur telle autre elle est en croissant. Pourquoi cela ? Il est probable que cela dépend de la quantité de rayons absorbés par émission sur la normale. Mais nous n'avons pas encore pu confirmer ces idées théoriques par des expériences suffisamment démonstratives. Nous laisserons donc ces points dans l'incertitude jusqu'à plus ample informé.

Enfin, nous aurions voulu nous assurer que les cornées à images hypermétropiques, normales ou myopiques, offraient, en effet, des différences de courbure de leurs méridiens. Pour

Digitized by Google

cela, nous avions songé à faire photographier les cornées sur leur profil, et à obtenir avec ces premières épreuves des agrandissements suffisants pour pouvoir mesurer avec certitude et exactitude le degré de courbure des méridiens. Nous avons dû remettre à plus tard cette partie de notre travail.

QUELQUES OBSERVATIONS

SUR LE DECOLLEMENT DE LA RÉTINE.

Par le Dr Cuignet (de Lille).

Le terme de décollement de la rétine ne semble pas propre à indiquer la signification exacte de la maladie qu'il représente. Il n'exprime, à proprement parler, qu'un des symptômes de cette maladie, c'est-à-dire le soulèvement de la rétine par une collection sous-jacente de liquide séreux, gélatineux ou sanguin, et il ne donne pas à l'esprit l'idée que cette maladie soit une rétinite, ni qu'elle soit caractérisée par un ensemble de signes parmi lesquels celui qui est connu sous le nom de décollement peut ne pas exister, sans que la maladie soit autre en réalité. De sorte que, pour obéir à une habitude prise et contre laquelle l'esprit d'interprétation exacte n'a pas suffisamment réagi, on est amené à décrire dans des chapitres séparés la rétinite idiopathique, dont la forme serait essentiellement exsudative, et le décollement, qui n'est que la même rétinite idiopathique, avec un peu plus de liquide exsudatif. Nous allons tâcher de prouver que la description scolastique doit comprendre ces différents états sous la dénomination commune de rétinite, idiopathique si l'on veut, mais avec trois degrés de forme et de gravité : l'un qui serait caractérisé par le gonflement simple, le second par le gonflement avec œdème, le troisième par ces deux premiers signes, et, de plus, par une collection de liquide soulevant la membrane nerveuse.

1° En 1866, un gendarme vint me consulter, à Alger, pour une hémiopie inférieure de l'œil droit qui lui était survenue

Digitized by Google

brusquement quelques jours auparavant, et dont il s'était rendu compte de suite par l'observation d'un phénomène très-sensible, qui était l'absence de perceptions en bas jusqu'à la hauteur de l'horizon. Il ne pouvait voir ma main, se balançant dans la moitié inférieure de son champ visuel, que quand elle arrivait à la hauteur de son œil droit; mais il voyait une lumière un peu vive, telle que celle d'une lampe ou d'une bougie tenue dans l'obscurité à 1 et 2 mètres de distance. Elle était aperçue, mais nébuleuse, dans tout le champ inférieur.

A l'examen ophthalmoscopique, je ne reconnus, malgré toutes mes recherches plusieurs fois renouvelées, rien que ceci : dans la moitié supérieure du champ visuel, du côté droit, les vaisseaux rétiniens étaient nettement vus avec le miroir seul, et ils offraient une teinte sombre, presque noirâtre. Par conséquent, la couche vasculaire était portée en avant, sans aucun doute par le gonflement des autres couches excentriques de la rétine, et la circulation était gênée dans l'arète et la veine de ce compartiment. Ni la moitié inférieure du fond de l'œil du même côté, ni aucun point du fond de l'autre œil n'offraient le même état des vaisseaux et de la couche rétinienne.

2° Quelques années auparavant, à la consultation si riche en faits intéressants des Desmarres, il s'était présenté un homme d'un âge mur, atteint d'hémiopie supérieure de l'œil droit. Le Dr A. Desmarres et mon ami le Dr Galezowski, après l'avoir examiné, nous l'offrirent comme un cas de diagnostic très-difficile. J'eus la bonne chance d'apercevoir à la partie inférieure du fond de l'œil droit une tache grise, à peine longue de 1 cent. et large de 4 à 5 millim., à bords diffus, et représentant un œdème partiel, une infiltration limitée de la rétine. Nous ne connaissions pas alors le signe important que l'on peut tirer de la coloration un peu changée des vaisseaux, et surtout de la tuméfaction rétinienne constatée par la vue distincte du fond ou d'une portion du fond oculaire avec le réflecteur seul. De sorte que je ne puis signaler que cet œdème et l'hémiopie symptomatique qui l'accompagnait et qui occupait presque toute la moitié supérieure du champ visuel. Ces signes avaient suffi à mes deux savants amis pour leur faire prononcer nettement le mot de dé-

Digitized by Google

collement de la rétine, quoiqu'il n'y eût qu'un simple et partiel œdème sans frottement, ni même sans trémulation de la partie œdémateuse.

3° Vers la même époque, un jeune homme de la Belle-Jardinière vint consulter pour un accident de la même nature, qui datait d'un jour seulement. La veille, étant au balcon de cette maison bien connue, il avait été tout à coup fort surpris et fort ému de ne plus voir en dessous de lui, la rue et les passants, de son œil gauche. A l'ophthalmoscope, on reconnut, avec la plus grande facilité, dans la partie supérieure de la rétine gauche, une plaque d'infiltration grise et à bords diffus, siégeant un peu au-dessus de la papille, cachant le fond rouge de la choroïde et couvrant d'un voile d'un gris assez uniforme les gros vaisseaux rétiniens. Elle offrait ceci de très-remarquable, que j'ai dessiné avec le plus grand soin, et qui se représente dans un bon nombre des accidents de ce genre, que l'œdème s'arrêtait nettement sur le contour ou bord supérieur de la grosse veine qui sort par le haut et s'incline en dedans pour passer au-dessus de la macula. De plus, les vaisseaux avaient cette teinte sombre que j'ai déjà signalée.

Je puis ajouter que cette infiltration de la rétine se dissipa peu à peu, ainsi que l'ambliopie, qui en était la conséquence.

4° Dans le même temps, une jeune fille de 22 ans était également venue consulter pour une perte subite et presque complète de la vue de l'œil droit, survenue quelques heures après la suppression de ses règles, provoquée par un refroidissement des pieds l'avant-veille.

Elle offrait, à l'ophthalmoscope, une grande plaque œdémateuse, d'un gris uniforme, à bords diffus, couvrant la papille et toute la région maculaire d'un voile gris, à travers lequel on apercevait les gros vaisseaux centraux obscurcis et les veines très-tortueuses et de teinte noirâtre. Cet œdème, qui occupait ainsi une très-grande partie du fond de l'œil, diminua peu à peu d'étendue et de densité; deux semaines après, on aperçut à travers lui une première plaque hémorrhagique, bordant la papille par son côté interne, et une seconde composée d'îlots multiples dans la région de la macula.

Digitized by Google

En raison de cet élément hémorrhagique, la maladie dura longtemps; l'œdème diminua cependant peu à peu, et quand, deux mois après le début, je fis un second dessin, il n'y avait plus que les plaques sanguines; les vaisseaux étaient redevenus rectilignes et d'une teinte moins sombre. Mais, en temoignage de l'altération du nerf optique par la même cause, la papille se montrait beaucoup plus pâle que l'autre, et elle s'atrophiait manifestement. La vue restait très-affaiblie.

La congestion, ou plutôt l'apoplexie, occupait donc le nerf optique, la papille et les portions circonvoisines de la rétine, et elle s'était produite sous forme, non-seulement d'œdème, ainsi que nous l'avons vu pour les cas précédents, mais encore d'épanchements sanguins, le tout constituant une apoplexie sérosanguine du nerf optique et de la rétine.

Voici un cas plus significatif que le précédent.

5° Un militaire se présente avec une amblyopie très-prononcée de l'œil droit, datant de dix-huit mois, survenue subitement par le choc de terre et de pierrailles violemment propulsées par l'éclatement d'un obus.

Toute la moitié interne du fond de l'œil et le bord correspondant de la papille sont le siége de plaques grisâtres, diffuses, les unes d'une teinte presque blanche ou d'un blanc bleuâtre caractéristique des exsudations, les autres voilant très-légèrement le rouge choroïdien; entre elles sont des espaces de couleur normale. Mais, dans toute cette moitié altérée du fond de l'œil, les vaisseaux sont poussés en avant et très-nettement aperçus avec le miroir seul; de plus, ils sont de teinte noirâtre dans les points où les exsudations sont les plus épaisses, et sombre dans les autres.

Dans la moitié externe, le fond de l'œil est normal, et les vaisseaux, de couleur ordinaire, ne sont pas vus avec le réflecteur seul.

6° L'observation suivante est plus caractérisée encore. Homme de 42 ans, pris il y a quelques mois de douleurs à l'œil gauche et dans le côté gauche de la tête. Il y a trois semaines, il eut tout à coup des photopsies vives, une vision irisée, et il s'aperçut que, de cet œil, il ne voyait plus en bas. En face, il compte à

Digitized by Google

peine les doigts de très-près; il aperçoit un peu plus distinctement en haut.

A l'ophthalmoscope, le corps vitré est bien clair; toute la moitié supérieure du fond de l'œil est de teinte grise uniforme, et les vaisseaux sont noirâtres et vus au miroir seul. L'œdème s'arrête nettement, au côté externe, contre la grosse veine qui se dirige en dehors; il s'atténue beaucoup avant de s'arrêter contre celle qui se dirige transversalement en dedans.

La papille est rouge, à congestion capillaire manifeste.

La moitié inférieure du fond oculaire est de teinte rouge normale; mais les gros vaisseaux sont vus très-distinctement avec le miroir seul, et, de plus, ils ont la teinte sombre caractéristique d'une gêne circulatoire en rapport avec les symptômes éprouvés.

Je constatai qu'aucun de ces vaisseaux n'était animé du moindre mouvement propre ou communiqué, que la rétine œdémateuse et boursouflée n'offrait aucune trémulation, aucun flottement, aucun aspect de vagues.

Mais, un mois après, il s'était tout à coup reproduit des photopsies plus vives, des éclairs, des mouches de teintes variées, et la vue s'était plus complètement obscurcie.

En examinant le fond de l'œil, je vis qu'au centre de l'œdème de la moitié supérieure les vaisseaux étaient tout à fait noirs, très en avant, indiscontinus par des coupures, dérangés de leur disposition habituelle en surface plane, et qu'ils ondulaient avec la rétine.

Un véritable décollement, le premier que nous ayons à constater dans ces observations successives, s'était produit secondairement et avait achevé de caractériser la maladie jusque-là restée incomplète ou au deuxième degré.

Ainsi donc, on est légitimement amené, par l'examen ophthalmoscopique, à considérer comme étant des maladies de la même nature, différant seulement par leur degré, tous ces cas dans lesquels nous avons successivement rencontré des altérations ou des signes d'altérations matérielles, depuis la simple congestion avec épaississement incolore jusqu'au flottement, au décollement de cette membrane.

Digitized by Google

On y est également amené par la considération des symptômes physiologiques. Le début est brusque, avec des photopsies variées, une obnubilation plus ou moins prononcée, avec diminution ou abolition du phosphène correspondant à la région malade.

Avant d'interpréter plus en détail cette symptomatologie pour ramener, selon la pensée que j'ai énoncée au début de ce travail, tous ces cas d'œdème simple ou de décollement à la même maladie, c'est-à-dire à la rétinite, je désire présenter une dernière observation, plus récente, n'ayant que quelques mois de début et très-remarquable par les signes qui obligèrent à confondre ensemble la rétinite, l'œdème de la rétine et les soulèvements de cette membrane par des liquides.

7° X... fut pris subitement, il y a trois mois, d'un affaiblissement visuel de l'œil droit, caractérisé par l'effacement des perceptions en face, en haut, en dedans et en bas, et par la conservation de la vue dans la partie externe du champ périphérique. Après examen attentif et renouvelé, son médecin fit le diagnostic de décollement de la rétine. Appelé en consultation quelques jours après et informé préalablement de ce diagnostic, j'examinai, en commun avec mon confrère, et nous constatâmes que le fond de l'œil offrait en haut et dedans, en bas et dedans, en bas directement, en bas et en dehors, et enfin dans toute la région maculaire, des plaques grisâtres à contour diffus, séparées les unes des autres par des plaques rouges du fond choroïdien ; la macula en était semée ; le bord inférieur de la papille était bordé par une de ces plaques faisant relief et recevant avec inflexion les vaisseaux sortis de la partie inférieure de la papille. Celle-ci était rougeâtre et un peu nuagée. Les vaisseaux étaient partout visibles avec le réflecteur seul, mais plus sombres, même noirs, plus nets et plus minces par places, par conséquent plus portés en avant et plus gênés dans leur circulation au niveau des plaques œdémateuses les plus épaisses et les plus blanches. Nulle part aucun aspect de vagues, de flottement, de déplacement des vaisseaux ni des plaques. Certains points étaient plus épaissis : même des bandes en forme d'élevures ou de plis s'observaient avec inflexion lé-

Digitized by Google

gère des vaisseaux sur leurs bords; mais, encore une fois, il n'y avait aucun signe de décollement, d'exsudation ou de collection sous-rétinienne. Cependant, mon confrère avait prononcé fermement le terme de décollement de la rétine.

Depuis quelques années, je suis en garde contre cette distinction entre la rétinite et le décollement. De sorte que je mis à étudier ce malade au plus près, afin de bien m'assurer qu'il n'y avait, en réalité, aucun décollement actuel.

Pour cela, l'examen ophthalmoscopique n'est pas seul à servir. L'étude symptomatique a une grande importance, à cause de ce signe que toujours la partie décollée, flottante, est absolument privée de perceptions, même si intenses qu'on les prépare. Or, aucun point du champ visuel, visité à l'aide d'une bougie promenée dans tous les sens, n'offrait une absence complète de perception lumineuse. Par conséquent, la rétine n'était en aucun point détachée, flottante, décollée; et cependant cette affection était bien ce que l'on entend habituellement, mais non pas textuellement, un décollement de la rétine; mais c'est tout aussi évidemment une rétinite exsudative,

Cette dernière observation m'amène donc à la même conclusion déjà annoncée, que tous ces états morbides doivent être compris sous le nom générique de rétinites, les unes idiopathiques, les autres apoplectiques, d'autres traumatiques, parmi lesquelles il y en a de simplement congestives, d'autres séreuses, d'autres séro-sanguines et quelques-unes absolument sanguines.

Il est bien évident, d'abord, que ce ne sont pas des choroïdites. On sait bien que les maladies de la choroïde n'ont pas cette brusquerie; qu'elles montrent très-vite et dès le début des altérations du pigment et des autres membranes, des troubles du corps vitré; que la papille et ses vaisseaux ne sont que très-tardivement influencés; que les symptômes du côté de la vue ne sont ni si subitement ni si complètement déclarés; que la diminution en est progressive, procédant le plus souvent de la circonférence au centre; tandis que les rétinites laissent le corps vitré clair, à moins de déchirure de la rétine ou d'une affection antérieure de la choroïde; que le trouble visuel est immédiat et caractérisé par des scotomes bien limités, ayant une progres-

Digitized by Google

sion bien connue. La choroïdite ne pousse pas les vaisseaux rétiniens en avant; elle exagère le pigment, crée des atrophies spéciales, tandis que la rétinite est souvent accompagnée d'altérations de la papille, ne procure pas le même genre d'atrophies et n'aboutit que tard à des troubles extensifs du côté de la choroïde et de l'iris.

En nous remémorant les caractères anatomiques principaux que nous avons signalés dans nos observations, nous rencontrons en première ligne celui qui consiste seulement en ce que les vaisseaux rétiniens sont poussés en avant et ont une teinte plus sombre.

Si notre première observation, celle du gendarme à hémiopie inférieure, n'était pas considérée comme une rétinite, nous rappellerions que dans toutes les autres nous avons rencontré, entre les plaques exsudatives, des places restées rouges, où l'altération anatomique pressentie par l'altération de la fonction ne consistait que dans cet aspect des vaisseaux rétiniens portés en avant et assombris, plaques certainement malades et caractérisant un état qui peut être et est un premier degré de la rétinite. C'est sans doute parce qu'on ne connaît pas bien ce signe anatomo-pathologique, que certaines ambliopies sont décrites comme exemptes d'altérations.

Dans notre sixième observation, nous rencontrons les deux premiers degrés de la rétinite dans deux portions bien distinctes de la rétine; en haut il y a de l'œdème, en bas il n'y a que la propulsion et la teinte sombre des vaisseaux, avec une amblyopie très-prononcée en bas, mais bien accentuée en haut.

D'autre part, il nous paraît certain que ce qui porte ainsi les vaisseaux rétiniens en avant et les assombrit est bien un épaississement de la rétine gisant dans les lames externes et non un épaississement de la choroïde, car il n'y a absolument aucun des signes de choroïdite que nous avons discutés ci-dessus comparativement à ceux de la rétinite.

Ainsi donc, le premier degré de la rétinite serait effectivement caractérisé par cet aspect des vaisseaux et par une ambliopie subite, prononcée et d'une étendue en rapport avec la région ainsi tuméfiée. C'est en admettant cette interprétation

Digitized by Google

que nous pouvons nous expliquer comment, dans le second degré, l'altération fonctionnelle est, en apparence, bien plus grave que l'altération matérielle.

Ainsi, dans notre deuxième observation, nous ne trouvons qu'un œdème très-limité de la partie inférieure de la rétine; et cependant il existait une hémiopie supérieure étendue. C'est que, autour de cette plaque étroite d'infiltration rétinienne, il y avait cet épaississement que nous n'avons pas suffisamment noté alors, et que nous avons constaté depuis dans d'autres cas, épaississement reconnaissable à la projection des vaisseaux en avant et à leur teinte noirâtre ou d'un rouge sombre, quelquefois aussi à leurs tortuosités, comme dans l'observation n° 4.

Or, de cet œdème si limité à un œdème beaucoup plus étendu, il n'y a qu'une différence de dimension et non une différence de nature. C'est dans ce second degré qu'on rencontre l'infiltration concomitante de la papille, soit primitive, soit par extension et consécutive, ainsi que cette limitation si nette et si caractéristique de l'œdème tout le long d'un gros vaisseaux rétinien, et particulièrement des veines, qui sont habituellement dans une couche plus profonde que les artères, ainsi qu'on sait.

En avançant dans cette étude des altérations matérielles révélées par l'ophthalmoscope, nous rencontrons d'autres signes qui sont l'incurvation, l'intersection et enfin les mouvements des vaisseaux et leur transport exagéré en avant.

A part le premier, qui peut se montrer sur l'un des bords d'un pli rétinien un peu plus plus épaissi par l'infiltration, les trois autres signes appartiennent au décollement proprement dit. Cependant, nous ferons une restriction à propos d'un mouvement des vaisseaux qui se montre principalement vers les divisions terminales et qui consiste dans une sorte de tremblottement qui rapproche et éloigne un peu les divisions les unes des autres d'une manière rapide et dans des limites rétrécies. J'ai observé cette trémulation dans un cas d'exsudations anciennes des rétines, bien certainement exempt d'hydropisie sous-rétinienne, c'est-à-dire de décollement, car la rétine ne flottait pas, à proprement parler; les vaisseaux n'étaient pas entrecoupés, et ils n'étaient que médiocrement portés en avant.

Digitized by Google

A part cela, les autres signes par inflexion accentuée, par interruption prononcée dans la continuité d'un vaisseau, par flottement de ces vaisseaux et ondulations des plaques grises, enfin par teinte noire et projection de ces mêmes vaisseaux très en avant, ces signes, disons-nous, qu'on rencontre tantôt dans des portions très-limitées de l'œdème rétinien, tantôt dans des portions très-étendues, et notamment dans la région inférieure, sont bien certainement caractéristiques du décollement par liquide sous-jacent.

C'est le troisième degré anatomique de la rétinite, ayant pour symptôme l'obnubilation complète, même pour les plus vives, dans un ou plusieurs points du champ visuel en rapport avec les soulèvements de la membrane sensitive.

Les caractères que nous venons d'assigner aux rétinites suffiront, nous le pensons, pour les bien faire reconnaître. Un type encore mieux défini nous est fourni par celle qu'on nomme périvasculaire, dont nous possédons un cas extrêmement remarquable, et qui consiste en exsudations séreuses ou séro-sanguines le long des vaisseaux rétiniens, obscurcissant ou même effaçant complètement ceux-ci par places, les poussant en avant par l'image droite au réflecteur seul, assombrissant ou même interrompant absolument la circulation qui s'y opère péniblement. Ce type offre donc plusieurs des caractères déjà notés, et il conduit tout naturellement aux autres dans lesquels nous avons vu des plaques grises, les unes en nappes uniformes, les autres plissées, quelques-unes avec les mouvements et les projections qui dénotent le décollement.

On comprend que nous sommes ainsi porté à supprimer ce qu'on a nommé et qu'on nomme encore la choroïdite exsudative. Déjà mon excellent ami, le Dr Galezowski, ne la décrit plus dans son traité si remarquable des maladies des yeux ; par conséquent elle n'existe plus pour lui.

Si l'on ajoute à cette conséquence de notre étude celle déjà émise, que nous supprimons comme type de maladie ce qu'on appelle le décollement de la rétine, pour n'en faire qu'un degré de la rétinite idiopathique, on voit que nous simplifions sensiblement le cadre nosologique en faisant rentrer la prétendue

Digitized by Google

choroïdite exsudative ou séreuse et le decollement dans le groupe des rétinites, et particulièrement dans celle que l'on peut, à bon droit et à l'exemple du Dr Galèzowski, appeler idiopathique.

Si reconnaissable à son début par ses caractères anatomiques et par ses symptômes, cette rétinite l'est encore et de plus en plus en plus par sa marche ultérieure et par ses terminaisons. Quand l'infiltration séreuse se résorbe, il ne reste absolument rien qui puisse faire penser que la choroïde ait été malade. Quand elle persiste, on la voit se condenser peu à peu, blanchir, couvrir des vaisseaux rétiniens, en interrompre la circulation, effacer même la papille, ne laisser jaillir de ses plaques densifiées que des troncs vasculaires altérés, et enfin donner lieu, mais très-tardivement, à des hémorrhagies en magma et à des infiltrations de pigment, et à des troubles du côté de la choroïde.

C'est donc bien, je le répète, une rétinite.

Il est bien entendu que je n'entends faire rentrer dans la rétinite idiopathique que les décollements idiopathiques eux-mêmes, et non ces soulèvements rétiniens consécutifs à des iridochoroïdites anciennes, dans lesquels tout l'intérieur de l'œil est dans un état d'altération très-complexe, tant sous le rapport des membranes que sous celui des liquides.

Je pense donc que la maladie nommée décollement spontané de la rétine n'est pas même, assez souvent, un véritable décollement; qu'elle doit être rattachée à la rétinite idiopathique dont elle est le troisième degré, et qu'elle ne doit plus être décrite sous un titre et dans un chapitre spécial, ainsi qu'on le fait encore dans tous les traités et dans tous les articles qui sont relatifs à cette affection ; que cette manière de la considérer est plus en rapport avec la réalité des faits cliniques, qu'elle fait disparaître une confusion fâcheuse, qu'elle modifie la question du pronostic; en un mot, qu'elle fait mieux apprécier l'affection ainsi nommée dans sa nature, ses causes, sa signification, ses formes, son traitement.

La plupart du temps, c'est une véritable apoplexie séreuse, quelquefois sanguine ou séro-sanguine. Souvent elle se déclare

Digitized by Google

à la suite de troubles de la circulation ou d'altérations dans les vaisseaux; elle invite à vérifier cette fonction et ce système, et, chez les gens âgés, elle est d'habitude un avertissement analogue à celui des ecchymoses palpébrales ou oculaires, qui, on le sait, font pressentir des apoplexies dans des organes plus profonds et plus importants.

DU TORTICOLIS OCULAIRE.

Par le Dr Cuignet (de Lille).

Il y a quelques mois, notre confrère, M. Testelin, proposa à la Société de médecine de Lille, une sorte de problème à résoudre à propos d'un cas qu'il avait eu à examiner le jour même. Il s'agissait d'un enfant atteint de torticolis à droite et, quand on imprimait une inclinaison à la tête vers le côté opposé, d'une déviation de l'œil gauche en haut très-prononcée et insolite. M. Testelin nous demandait si nous avions quelquefois vu un fait semblable et ce qu'il pouvait signifier.

Pour mon compte, je présumai qu'il s'agissait d'un strabisme avec attitude symptomatique de la tête; mais, faute d'éléments suffisants, il m'était impossible de soutenir cette opinion, basée simplement sur le souvenir de cas analogues, que j'avais observés en Algérie, et sur une appréciation restée vague de certains cas de torticolis, rapportés et discutés par les auteurs. Il nous eût fallu la présence du malade lui-même, pour pouvoir examiner, avec notre confrère, les conditions précises de la situation.

Ce qui me paraissait le plus intéressant, dans le fait rapporté par M. Testelin, n'était pas tant ce transport d'un œil en haut que le torticolis lui-même. Aussi désirais-je beaucoup rencontrer un cas semblable afin de l'étudier dans tous ses détails.

Ce désir a été satisfait au-delà de ce que j'espérais, car c'est le même malade que j'ai pu examiner aussi, grâce à l'obligeance de notre excellent confrère M. Parise. Le 14 avril, il voulut bien m'envoyer la mère et l'enfant, en même temps qu'il nous priait, M. Testelin et moi, de nous rencontrer avec lui pour

Digitized by Google

examiner ensemble et à loisir ce jeune malade. En l'absence de M. Testelin, nous l'avons étudié, M. Parise et moi; c'est le résultat de cet examen que je viens présenter.

Nous constatons d'abord que tantôt l'enfant se tient droit et en position régulière de la tête et du corps et que tantôt il prend l'attitude vicieuse; dans le premier cas, lorsqu'on lui recommande de se redresser ou qu'on l'y force; dans le second, lorsqu'il s'abandonne, sans y songer et sans qu'on le lui fasse observer. De plus, nous reconnaissons qu'il offre un strabisme un peu convergent et principalement supérieur de l'œil gauche.

Donc, deux choses à étudier : 1° le strabisme; 2° l'attitude vicieuse, qu'on a même nommée torticolis.

A. *Strabisme.* — Il se montre quelquefois spontanément, plus souvent quand l'enfant fixe, quand il est ému, quand on le touche ou qu'on lui tourne la tête, quand on le fait lire. Il est convergent à un degré médiocre, et supérieur à un degré si prononcé qu'on croirait d'abord qu'il n'est que supérieur. Ainsi donc, il est instable, c'est-à-dire intercurrent, ce qui a pu faire croire, il y a trois mois, qu'il n'existait pas, quoique sa mère l'observe depuis quatre ans.

Il s'accompagne de diplopie, non pas quand on place un objet devant les deux yeux ouverts, soit le doigt, soit une épingle, ni même une bougie, mais quand on procède dans une chambre noire et, quand on met un verre rouge sur l'œil droit et enfin quand on fait fixer la lumière d'une bonne bougie ou d'une lampe. De plus, il faut insiser auprès de l'enfant et multiplier les épreuves jusqu'à ce qu'il ait bien saisi les deux images, sans quoi l'une se neutralise, ou les yeux se détournent, ou l'inattention empêche le résultat cherché.

Une fois qu'il a bien compris ce qu'on lui demande, l'enfant indique, en effet, qu'il y a deux flammes, l'une plus à gauche, plus basse et blanche, l'autre plus à droite, plus haute et rougie par le verre. Chaque image est donc en présence de chaque œil correspondant, c'est-à-dire en position homonyme, ce qui indique un strabisme convergent.

L'image de l'œil gauche est plus basse; donc cet œil se tient

Digitized by Google

non-seulement plus en dedans, mais encore plus haut que l'autre.

Nous ne pouvons faire dire à l'enfant la distance qui existe entre les deux images dans le sens latéral ni dans le sens vertical ; mais il me les montre avec l'index de ses deux mains à la fois et j'apprécie que l'écartement latéral est d'à peu près 15 cent. et l'écartement vertical de 30 cent. pour la lumière tenue à distance de 1 mètre et demi.

Par instants, la diplopie disparaît, tantôt par neutralisation de l'œil gauche resté en déviation, tantôt par disparition du strabisme, à cause de son intermittence.

Ce strabisme est alternatif, non plus spontanément, mais par provocation. Ainsi, si je ferme l'œil droit, le gauche, qui était en haut et en dedans, se porte en dehors et en bas pour se mettre sur le point à fixer. Si, alors, je ferme l'œil gauche, l'œil droit accomplit un mouvement vers le haut et le dehors, pour se mettre au point à son tour. Preuve qu'il s'était dévié quand l'autre fixait, et réciproquement. Il en est de même quand je force l'enfant à fixer un objet placé très à sa gauche et qu'il ne peut voir avec l'œil droit, et qu'ensuite je ramène l'objet dans le champ visuel de l'œil droit.

Le strabisme existe donc.

Est-il dioptrique ou paralytique ? Il n'est point paralytique, car la latitude de l'excursion de l'œil gauche n'est diminuée dans aucun sens ; elle ne l'est notamment pas en bas et en dehors.

Il est dioptrique, car l'œil gauche est hypermétrope, attendu que le fond de cet œil est vu de près et à moyenne distance avec le miroir seul, et que la vision est accrue par un verre convexe.

Comme conséquence de cette hypermétropie, nous avons, ainsi que cela arrive :

A. Une certaine faiblesse de vision,

B. Un reflet gênant,

C. Une sensibilité vive à la lumière,

D. Une déviation de l'œil en dedans et en haut.

Ce n'est pas ici le lieu d'indiquer *in extenso* les motifs qui dé-

Digitized by Google

terminent les hypermétropes à loucher en strabisme convergent ordinairement supérieur ; il nous suffira de dire que l'anomalie de vision connue sous le nom d'hypermétropie provoque et entretient dans l'œil qui en est atteint, ou le plus atteint, d'abord un reflet éclatant et très-gênant pour la vision des deux yeux, en second lieu, un état de photophobie plus ou moins vive, et que l'œil ainsi affecté se dévie en dedans et en haut tant pour déplacer le reflet en dehors et en bas que pour se préserver de la photophobie en se nichant dans l'endroit plus obscur qui lui est offert par la rencontre du bord orbitaire supérieure avec la saillie du nez.

Tout à l'heure, nous indiquerons le lien qui existe entre ce mode de strabisme et l'attitude de la tête et du tronc. Auparavant, nous croyons nécessaire de dire quelle était cette attitude chez notre jeune enfant.

Et d'abord, elle n'est point permanente ; elle est intercurrente comme le strabisme, instinctive et subordonnée encore à la distraction et à l'inattention du sujet. Quand on le remet en place, quand on le commande il prend et conserve l'attitude normale. Mais dès qu'il s'abandonne, elle redevient vicieuse.

Alors la tête s'incline vers l'épaule droite, elle se penche un peu en avant, et la face se tourne sensiblement vers la gauche. Dans cette position, le menton se dirige vers le haut de l'aisselle gauche. C'est l'attitude typique par contraction du sterno-mastoïdien droit.

D'autre part, l'épaule s'abaisse assez fortement et le tronc devient concave tout le long de son bord droit, en même temps que le sternum en avant et la colonne vertébrale en arrière devient à gauche et la ligne d'aplomb.

Nous avons donc : 1° à l'œil gauche un strabisme convergent supérieur;

2° A la tête une inclinaison vers l'épaule droite connue sous le nom de torticolis;

3° Un abaissement de l'épaule droite et une incurvation du tronc sur le côté correspondant.

Ces trois attitudes vicieuses de l'œil, de la tête et du tronc, ont-elles entre elles un lien qui les rattache l'une à l'autre ou

Digitized by Google

les fasse dériver l'une de l'autre? C'est ce que nous allons maintenant examiner.

Celle de la tête s'observe fréquemment dans le strabisme tant dioptrique que paralytique. J'ai eu soin de la décrire dans un article que je viens de publier dans le *Journal d'Ophthalmologie*, du Dr Galezowski. Elle s'explique de la manière suivante :

Quand un œil se dévie il survient de la diplopie, parce qu'un même objet est alors vu par des points non identiques de la rétine de chaque œil. Ce dédoublement de chaque objet est extrêmement gênant et le malade fait des efforts tant volontaires qu'instinctifs pour y échapper. Ne pouvant réussir à remettre en place l'axe dévié à l'aide des muscles de l'œil, il a recours à différents artifices et notamment à des déviations de la tête susceptibles de neutraliser en totalité ou en partie celle de l'œil, de fusionner ou seulement de rapprocher les images doubles.

Fusionner est une perfection à laquelle on n'arrive que dans certains cas ; d'autres fois, on ne peut que rapprocher les images, et l'on s'en contente du moment qu'on ne peut mieux et que l'artifice employé a eu pour résultat de faire disparaître ce qu'il y a de plus choquant dans la diplopie.

Or, si nous nous rappelons que, dans le cas présent, la diplopie est telle que l'image de l'œil gauche est plus basse que celle de l'œil droit et placée à sa gauche et que cette image abaissée est bien plus gênante que si elle était simplement à la gauche de celle de l'œil droit, nous comprendrons de suite que le malade doit chercher à la relever et à la mettre au niveau de l'autre.

Pour la relever, il est obligé de relever l'œil lui-même ; pour cela, il incline la tête sur l'épaule droite, ce qui relève l'image de gauche et abaisse celle de droite, double effet qui les place au même niveau horizontal lorsque cette inclinaison de la tête est d'à peu près 25 à 30 degrès. — En effet, le jeune malade avoue que, dans cette position de la tête, les images sont dans le même plan transversal. Cet effet ne lui est point spécial, car toutes les personnes qui se procurent une diplopie artificielle à l'aide d'un verre prismatique, reconnaissent que ces inclinaisons de tête rapprochent ou éloignent les images doubles, selon la nature même de l'attitude prise.

Digitized by Google

Mais le sujet a aussi intérêt à rapprocher et même à réunir les images dans le sens où elles sont encore séparés, c'est-à-dire dans le sens transversal. Pour cela, il tourne autant qu'il peut la face vers la gauche, afin de regarder devant lui avec l'œil gauche convergent pathologiquement et l'œil droit divergent par cet artifice. C'est le même qu'emploient tous les diplopiques dans des sens qui sont en rapport avec le genre de diplopie survenue.

Mais on comprend que cette rotation de la face vers la gauche est très-entravée par l'inclinaison de la tête sur l'épaule droite. Aussi, quoique le menton de l'enfant vise pour ainsi dire la portion sous-claviculaire du côté gauche du thorax, il n'arriv pas à fusionner les images et elles conservent un degré seulement affaibli d'écartement transversal,

On peut vérifier sur soi-même, à l'aide d'un prisme tenu la base en haut et en dedans au-devant de l'œil gauche, en même temps qu'en essayant les attitudes ci-dessus décrites, on peut, disons-nous, vérifier facilement l'exactitude des déclarations de l'enfant et de nos observations.

Enfin, il est facile de prouver que cette attitude est prise et ne peut être prise et maintenue que grâce à la contraction du sterno-mastoïdien du côté droit.

Il existe donc un lien de cause à effet entre le strabisme et l'attitude prise par la tête, entre la déviation de l'œil et celle de la tête. Du moins, cette attache réciproque nous a paru évidente d'après les signes directs que nous avons relevés et d'après les explications que nous en avons données.

Si cette explication, très en acccord avec les faits, n'est pas la véritable, on doit trouver ailleurs la cause de cette attitude vicieuse de la tête. Comme bien on pense, M. Parise, qui avait déjà vu l'enfant avant moi, l'avait examiné avec le plus grand soin et n'avait rencontré nulle part aucune altération, aucune cause autre que celle que nous indiquons. Avec lui, je me mis à chercher à la tête, au cou, aux épaules; nous n'avons rencontré nulle part ni cicatrices, ni tumeurs, ni paralysie, ni déviation du squelette, ni contracture, ni spasme, ni rétraction, ni douleur d'aucune sorte, rien qui pût être accusé de donner lieu

Digitized by Google

à l'attitude défectueuse. Il n'existait aucune cause de torticolis ordinaire, aucun torticolis idiopathique, ni symptomatique rapportable à une circonstance autre que celle du strabisme lui-même.

L'enfant a seulement un aplatissement du thorax et une dépression transversale au niveau des premières fausses côtes, mais sans asymétrie dans aucune partie du squelette. Il a le système musculaire sensiblement lâche. Cet état général n'a aucune relation directe avec les défectuosités d'attitudes observées en lui.

Du reste, cette attitude n'est une chose ni rare ni étrange; elle s'observe assez communément dans les cas de troubles oculaires du genre de celui que nous étudions ici et elle s'explique à la grande satisfaction de la clinique et de la raison. Il y a déjà longtemps que cette corrélation m'avait frappé.

Nous avons à examiner maintenant si la fausse attitude prise par le tronc se rattache à celle de la tête et, par suite, à celle de l'œil gauche et si cet ensemble de faits pathologiques constitue un tout uni par des liens réels.

Ici nous n'avons plus un nombre suffisant d'observations antérieures propres à confirmer celle qui nous est soumise. De plus, la relation n'apparaît pas d'une manière très-péremptoire; enfin, l'explication n'est pas aussi satisfaisante. Cependant, disons d'abord que nous avons rencontré quelques individus affectés de déviation de l'épaule et du tronc en rapport avec certains états oculaires et que, pour apparaître tardivement et un peu confusément à l'esprit, la corrélation n'en existe pas moins et qu'elle s'explique par les faits directs autant que par l'absence de témoignages contraires. J'ajoute que, plus tard et à mesure que l'on fixera mieux son attention sur les cas de ce genre, on joindra des signes plus décisifs à ceux que nous possédons et que l'on pourra plus absolument confirmer l'explication qui rattache ces faits d'attitudes vicieuses les uns aux autres.

Chez cet enfant l'épaule s'abaisse dès que la tête s'incline sur elle, non pas de suite, mais dès que la volonté et l'attention ne veillent plus pour empêcher cet effet. En même temps, le côté droit du tronc se creuse et, si l'on suit ce relâchement dans toute

Digitized by Google

son étendue, on trouve qu'il se communique au bassin et que le membre inférieur lui-même y participe. Il y a un véritable abandon de toutes les forces musculaires de ce côté, bien fait, on le comprend, pour favoriser l'inclinaison de la tête. Il est rare que cet abandon soit si complet, si accentué, par conséquent; mais on l'observe à un degré moindre dans des cas analogues de strabisme et d'attitude vicieuse de la tête. Et, de plus, il se corrige, non-seulement quand on gourmande l'enfant, ou qu'on le redresse de force, mais encore quand on guérit le strabisme, ainsi que je l'ai montré par un exemple dans mon travail sur les attitudes symptomatiques des affections oculaires.

D'autre part, l'absence de toute paralysie, de tout spasme, de toute contracture ou rétraction dans le côté droit du tronc, ainsi que de toute altération du squelette nous éloigne complètement d'une explication autre que celle que nous venons d'indiquer.

Enfin, nous rappellerons que dans le torticolis ordinaire, l'épaule sur laquelle la tête s'incline est toujours plus élevée que l'autre, et non relâchée comme dans le cas soumis à cette analyse.

Ainsi donc, l'attitude du tronc est dépendante de celle de la tête, de même que celle de la tête dépend de la déviation de l'œil, et nous trouvons la preuve de cet enchaînement, tant dans les signes directs que dans l'impossibilité de les attribuer à d'autres causes. Ces trois attitudes constituent donc un tout à rapports bien définis.

Quel nom donnerons-nous à ce tout? L'appellerons-nous torticolis, avec l'adjonction d'un mot indiquant son origine, c'est-à-dire, torticolis oculaire? absolument comme on dit vertige oculaire, auriculaire ou stomacal? Nous croyons que ce serait là, en effet, la dénomination qui conviendrait le mieux à cette attitude de la tête qui résulte si évidemment de la contraction, soit intercurrente, soit habituelle, du sterno-mastoïdien. Ce torticolis serait de la classe de ceux dits symptomatiques.

Si nous ne nous trompons, aucun auteur n'a encore appelé l'attention du public médical sur ce genre de torticolis ; mais il a été entrevu par plusieurs médecins. Ainsi, M. le Dr Bouvier, en recevant cet enfant à sa consultation, il y a environ six mois,

Digitized by Google

l'ayant examiné et ayant constaté que l'attitude ne dépendait d'aucune des causes ordinaires, a soupçonné qu'elle se rattachait au strabisme et l'a envoyé à un de nos confrères de Paris, le Dr Galezowski, lequel a reconnu un état d'hypermétropie et a conseillé des moyens pour corriger le strabisme ainsi que le torticolis. Dans le traité de Nélaton, nous trouvons la citation d'un cas où le torticolis aurait été suivi d'un strabisme. La relation est donc acceptée, mais l'observateur de ce cas en a probablement interverti l'ordre ; il a fait naître le strabisme du torticolis, au lieu de faire procéder le torticolis du strabisme. Enfin, les médecins qui ont examiné cet enfant ont tous prononcé le nom de torticolis et visé aux moyens de le corriger. Nous sommes donc en droit, non-seulement d'affirmer cette relation entre l'attitude de l'œil et celle de la tête, mais encore de l'appeler du nom de torticolis oculaire.

Nous voici bien loin de la question qui avait été posée dans l'une de nos séances, par notre honorable confrère, M. Testelin, à savoir si quelqu'un de nous avait jamais observé un torticolis à droite s'accompagnant de l'élévation prononcée de l'œil gauche, quand on veut incliner la tête fortement. A défaut de tout autre renseignement, j'ai pu, dans le moment même, exprimer la pensée que l'attitude de la tête et que le mouvement extraordinaire fait par l'œil gauche dépendaient d'un strabisme intercurrent. Il est maintenant bien certain que ma présomption d'alors était juste.

Quant à ce transport de l'œil en haut, il n'a rien qui doive surprendre, ni quant à sa forme, ni quant à son mode de production.

Pour la forme, c'est-à-dire, pour cette élévation elle-même, on sait que le strabisme convergent dioptrique est habituellement supérieur à un certain degré. Qu'il le soit un peu plus que de coutume, ou qu'il soit un peu inférieur, ou que même il soit divergent au lieu d'être convergent, cela n'a rien qui nous étonne. Ce sont des faits qui ont été suffisamment observés et cités et dans l'explication desquels nous n'avons pas à entrer maintenant.

Quant au mode de production de cette élévation de l'œil, rap-

Digitized by Google

pelons-nous que, tant que le strabisme est intercurrent, il se produit sous l'influence de certaines causes, dont plusieurs nous sont très-bien connues ; ainsi, la fixation volontaire, l'exposition à un grand jour, une vive émotion, un mouvement brusque imprimé à l'individu ou à sa tête seulement et faisant entrer en contraction beaucoup de muscles à la fois. Depuis que notre confrère a appelé notre attention sur ce fait, j'ai observé une femme à strabisme divergent de l'œil droit qui attire cet œil seul très en bas, pendant que le gauche reste en bonne position, lorsque je lui renverse la tête en arrière. Un autre malade gardant un reste de strabisme très-passager, par suite d'une paralysie de la quatrième paire très-avancée en guérison, ce malade, disons-nous, louche en dedans et très en haut lorsque je fais exécuter quelque mouvement brusque à sa tête.

Dans les consultations antérieures qu'elle avait prises, la mère de cet enfant avait surtout pour but de chercher et d'obtenir un moyen de le guérir. Une fois nos observations faites, nous dûmes également, avec M. Parise, aviser aux moyens de satisfaire cette dame. Il nous reste donc à examiner et à discuter la question thérapeutique.

Or, avant de formuler un conseil, nous pouvons nous demander ce que deviendra le torticolis livré à lui-même.

On peut, jusqu'à un certain point, dire qu'il suivrait les destinées de l'œil, c'est-à-dire qu'il se corrigerait si l'œil reprenait sa place ou si la vision se perdait et, avec elle, la fonction vicieuse de vision. Ces deux destinées peuvent être celle du strabisme et celle du torticolis.

En effet, le strabisme se guérit quelquefois spontanément par l'annulation complète de l'œil anormal ; d'autres fois, par l'emploi d'un verre convexe simple ou d'un convexe décentré ou prismatique, ou enfin par une ténotomie bien mesurée. On comprend que le torticolis doit alors disparaître ; c'est en effet ce qui est arrivé sur un de nos malades affecté de strabisme convergent hypermétropique et d'attitude symptomatique de la tête.

D'autres fois le strabisme s'accentue et les muscles s'altèrent dans leur contexture, les antagonistes s'allongeant et les producteurs du strabisme se rétractant.

Digitized by Google

Or, nous croyons que les muscles qui sont les agents de l'attitude vicieuse de la tête peuvent, de même que ceux de l'œil, être affectés d'abord de contractions éventuelles, puis de contractions permanentes et enfin d'une rétraction, tandis que les antagonistes subissent un allongement et une diminution de volume. C'est aussi l'histoire des pieds bots musculaires, comme on le sait bien maintenant.

Si, à ces données, nous joignons celles que nous fournit la connaissance des effets de l'hypermétropie, nous aurons les éléments nécessaires pour nous prononcer sur la question du traitement. Cette anomalie de la vision peut être corrigée par des verres appropriés quand elle est simple; si déjà, au moment de l'examen, elle s'est compliquée de l'amblyopie qui lui est spéciale, on est obligé de faire faire des exercices préalables, dont le succès est douteux. Enfin, si l'on n'oppose rien à cette neutralisation progressive de la fonction visuelle, celle-ci s'abolit complètement et presque absolument.

Jusqu'à présent, la déviation de l'œil n'a acquis aucune stabilité; celle de la tête pas plus, et celle de l'épaule et du tronc encore moins. Il n'y a donc aucune opération fructueuse à tenter de part ni d'autre. Ce premier point nous semble très-positif.

Avons-nous quelque chose à attendre des recommandations, des gronderies, de la surveillance même la plus attentive? Il est évident qu'on ne peut rien en espérer, ni pour l'œil, ni pour l'attitude de la tête, de l'épaule et du tronc.

Qu'obtiendrons-nous par l'emploi de verres appropriés? Notre confrère et ami le Dr Galezowski a recommandé l'usage d'un convexe 10 devant l'œil gauche et d'un verre dépoli devant l'œil droit. Il y a plusieurs mois que cette ordonnance a été faite. Or, elle n'est pas ou n'est qu'à peine exécutée de temps à autre et elle n'a donné aucun résultat. Pendant que l'œil gauche s'exerce et fixe seul, l'œil droit reste annulé et en strabisme secondaire. De plus, l'enfant souffre de ne regarder qu'avec son plus mauvais œil; enfin, dès qu'il est inattentif, l'œil gauche se dévie et la tête s'incline aussitôt; l'épaule s'abaisse et le tronc s'incurve. De sorte que, tant par négligence, tant par la forma-

Digitized by Google

tion définitive du strabisme secondaire que par la gêne que procure l'exercice de l'œil fautif seul, pour ces motifs, disons-nous, l'entreprise de la correction à l'aide des verres n'a pas réussi et ne peut plus réussir à l'époque où nous sommes arrivé.

Si l'on ne fait rien, l'œil gauche pourra, faute d'exercice, s'annuler de plus en plus jusqu'à l'obnubilation complète. C'est un danger qu'il court; il faut le prévoir et le prévenir. Il y a donc lieu de l'exercer, de le tenir en haleine pour éviter ce déchet si regrettable.

Ainsi donc, il faut exercer l'œil gauche sans le fatiguer et sans gêner le malade.

Il faut aussi exercer l'œil droit pour lui conserver sa vision et son équilibre musculaire et pour reposer l'œil gauche.

D'autre part, il faut n'exercer qu'un œil à la fois afin de ne pas avoir la diplopie qui sollicite l'attitude vicieuse de la tête et, par suite, celle de l'épaule.

Il nous a donc paru que le mieux était maintenant de conseiller à la mère de faire porter le verre dépoli, tantôt devant l'un, tantôt devant l'autre œil, afin de les tenir en exercice séparément et de prévenir la neutralisation de l'un ou de l'autre.

En raison de l'intercurrence du strabisme, nous n'avons pu conseiller ni les exercices avec des verres prismatiques, ni la ténotomie.

Nous croyons que le strabisme se fixera de plus en plus en haut et en dedans. Lorsque cette suite de presque tous les strabismes se sera définitivement produite, nous pourrons conseiller une ténotomie et des exercices consécutifs pour le rétablissement de l'équilibre entre les deux yeux, pour la fusion des images et l'abandon des attitudes vicieuses.

Ajoutons que l'on a fait porter à l'enfant le collier habituellement usité et un corset orthopédique pour le redresement de la tête et du tronc. Ni l'un ni l'autre n'ont encore produit l'effet qu'on en attendait. D'après la mère de l'enfant, le collier serait mal supporté; il froisse le cou et il engage l'épaule à s'abaisser. Quant au corset, il n'est pas assez rigide et il suit toutes les

Digitized by Google

déviations du tronc. S'il était plus raide, il blesserait sans doute comme le collier.

De sorte que, sans réprouver absolument l'emploi de ces moyens prothétiques, nous ne les conseillons pas avec insistance.

Au total, nos recommandations sont basées sur la nécessité de conserver la vision et sur l'espoir qu'une ténotomie aura, dès qu'elle sera possible, le résultat de redressement général qui n'a été obtenu et qui paraît ne devoir être obtenu par aucun autre moyen.

Comme conclusion de cette observation, nous nous croyons autorisé à admettre que les déviations oculaires peuvent donner lieu à des attitudes défectueuses de la tête et du tronc et notamment à une forme de torticolis qui prendrait rang dans nos cadres nosologiques sous le nom de torticolis oculaire.

CLINIQUE OPHTHALMOLOGIQUE.

Par le Dr Galezowski.

I. PERSISTANCE CONGÉNITALE DES VAISSEAUX HYALOÏDIENS.

Le corps vitré est traversé, comme on sait, pendant la vie fœtale, par un cordon vasculaire se rendant à la fossette hyaloïdienne et à la cristaloïde postérieure. Ce cordon vasculaire se compose de l'artère et de veines qui proviennent de l'artère centrale, et, de même que la veine de la rétine, elle aboutit dans la veine centrale, au centre de la papille. Ces vaisseaux disparaissent vers la fin de la vie fœtale; ils s'oblitèrent successivement, d'abord dans la cristaloïde antérieure, puis dans la postérieure, et, en dernier lieu, dans ceux du corps vitré.

Mais il arrive quelquefois que ces vaisseaux ne s'oblitèrent qu'incomplètement, et on trouve alors dans l'intérieur du corps vitré un paquet de vaisseaux attaché à la papille et qui flotte dans l'intérieur du corps vitré.

Digitized by Google

Meissner a été le premier qui a rencontré, dans ses recherches anatomo-pathologiques, la persistance de l'artère hyaloïdienne. Après lui, Saemisch a reconnu la même anomalie avec l'ophthalmoscope dans un œil hypermétrope. Zehender, Toussaint et Mooren rapportèrent des faits analogues, et où on pouvait déjà apercevoir les mouvements oscillatoires.

Pour ma part, j'ai eu l'occasion d'observer un fait des plus intéressants, un cordon vasculaire hyaloïdien persistant dans les deux yeux, attaché aux deux papilles, et faisant saillie dans le corps vitré sur une étendue de 1 centimètre et demi, mais n'aboutissant point au cristallin. La malade conserva toujours une vue parfaite, et ne vint me consulter qu'à l'âge de 50 ans, époque où des épanchements se sont produits dans le corps vitré.

Voici ce fait :

Obs. I. — Madame G..., âgée de 50 ans, demeurant à Paris, vint me consulter le 20 novembre 1873, pour un affaiblissement de la vue de l'œil droit, qui s'était déclaré d'une manière assez rapide, dans l'espace de quelques jours. A l'extérieur on ne trouve aucune lésion, les deux papilles se contractent d'une manière régulière. Les deux yeux sont hypermétropes et astigmates, l'œil gauche lit distinctement avec le n° 10 convexe sphérique et 20 convexe cylindrique axe vertical. L'œil droit ne distingue que le n° 20 de l'échelle. A l'examen ophthalmoscopique, je constate, dans l'œil droit, de nombreux flocons sanguins dans le corps vitré qui paraissent s'attacher à la papille. Dans l'œil gauche, qui est bon, je constate un cordon vasculaire très-distinct attaché à la papille et flottant par un de ses bouts à la papille. Il a en apparence 1 centimètre de long, et se compose d'une artère sinueuse, d'une veine et d'un tissu blanchâtre qui les unit. Pendant une immobilité absolue de l'œil, on distingue très-nettement des balancements rhythmiques. A la moindre pression exercée sur le globe, on voit se produire des pulsations rhythmiques qui se prolongent aussi dans les vaisseaux de la papille. L'application des sangsues derrière les oreilles, et quelques autres dérivatifs, suffisent pour améliorer sensiblement la vue de l'œil droit; et déjà le 12 décembre, le malade peut lire les caractères du n° 3 de l'échelle, et à l'examen ophthalmoscopique je constate que les épanchements sanguins se sont en grande partie résorbés, mais j'aperçois un cordon vasculaire beaucoup plus long que dans l'œil gauche. Il est flottant et se compose visiblement d'une artère et d'une autre branche vasculaire plus foncée qui est la veine. En comprimant le globe de l'œil, je provoquai facilement les pulsations ryhthmiques dans ce cordon. Il n'é-

Digitized by Google

tait point douteux pour moi qu'il s'agissait de cordon vasculaire hyaloïdien congénital. Le professeur Perrin, du Val-de-Grâce, à qui j'ai montré la malade, le 21 décembre, confirma complètement mon diagnostic.

Cette observation est intéressante à plusieurs titres ; elle nous montre d'abord que ces vaisseaux peuvent rester pendant toute la vie sans gêner la vision. Un autre fait non moins caractéristique est la composition du cordon d'une artère et d'une veine enveloppés dans une membrane blanchâtre. Ces vaisseaux sont susceptibles de se rompre, et ils donnent alors lieu à des hémorrhagies.

II. PIGMENTATION MILIAIRE DE LA MACULA AVEC SCOTOME ANNULAIRE AU POURTOUR DU POINT DE FIXATION.

Les altérations de la macula sont encore jusqu'à présent très-mal développées, précisément à cause des difficultés que présente l'examen de cette région, c'est pourquoi nous croyons utile de rapporter les faits qui concernent la pathologie de cette région.

Parmi les altérations de la macula, j'en ai rencontré un certain nombre dans lesquelles il se forme une espèce de pigmentation miliaire dans la rétine ; elle ne débute point par le point de fixation, mais les parties qui entourent immédiatement la *fovea centralis*.

On trouve alors dans le champ visuel de ces individus, une sorte de scotôme annulaire plus ou moins large, qui entoure d'une manière assez régulière le point de fixation. L'acuité visuelle reste alors pendant de longues années presque normale, mais ces individus ont beaucoup de peine à lire, n'ayant pas la faculté nécessaire pour suivre les mots et les lignes. A l'ophthalmoscope, on découvre des amas finement granulés, et des pigmentations miliaires occupant la région de la macula. Le reste de la rétine ne présente ordinairement aucune altération.

L'histoire de la rétinite pigmentaire est aujourd'hui trop bien connue pour que nous ayons besoin d'entrer dans les détails de la maladie. Mais, en dehors des formes classiques, il y en a un cer-

Digitized by Google

tain nombre qui en diffèrent essentiellement par l'apparence ophthalmoscopique ainsi que par les signes fonctionnels. Une des variétés les plus intéressantes et que nous avons déjà rencontrées trois fois, est celle dont on lira l'histoire. La maladie est, selon toutes les probabilités, d'origine congénitale ; mais d'après les renseignements que nous fournit le malade il ne s'est aperçu d'un trouble de la vue, que vers l'âge de 10 ans. Il n'est pas héméralope et ne l'a jamais été, mais c'est l'acuité visuelle qui s'affaiblit chez lui progressivement, ce qui est occasionné par une pigmentation miliaire de la région de la macula. Cette pigmentation n'a pas la moindre ressemblance avec celle de la rétinite pigmentaire ordinaire; ce sont des petits dépôts pigmentaires fins, disséminés sur une large surface de la région maculaire, mais qu'on ne reconnaît qu'à l'examen de l'image droite. Chez deux de mes malades on voyait en outre une tache noire épaisse, occupant en apparence toute l'étendue de la *fovea centralis* et qui cependant n'empêchait pas de lire, avec difficulté il est vrai, les caractères n° I.

Un sarcôme existait tout près du point de mire, chez le malade dont nous rapportons l'histoire ; l'acuité visuelle est diminuée, mais il peut néanmoins lire les caractères n° 2, mais avec difficulté.

Cette diminution de l'acuité visuelle tient à un scotôme annulaire situé tout autour du point de mire, et qui, sans empiéter sur ce dernier, entraîne une certaine confusion dans la perception des objets.

Voici l'histoire de ce malade :

Obs. II. — M. Albert Souxdorf, âgé de 20 ans, demeurant à Roubaix, vint me consulter le 12 septembre 1873, pour un affaiblissement progressif de la vue, dont le début remonte à l'âge de 10 ans. Le malade raconte que personne dans sa famille ne se plaint de la vue, et il n'est pas né de parents consanguins. Il voit pour se conduire facilement au grand jour, plus difficilement le soir. Il est fortement hypermétrope de 1/8, c'est à peine s'il peut lire le n° 2 de l'échelle avec le n° 5 convexe. A l'examen du champ visuel, je constate un phénomène très-étrange, le malade voit très-nettement le point fixé, et à 5 ou 6 millimètres autour vient après une bande circulaire de 6 millimètres tout autour du point de fixation; la vision y est abolie. Au delà de ce sco-

Digitized by Google

tôme la vue est presque normale jusqu'à l'extrême périphérie. A l'examen ophthalmoscopique, on constate les altérations suivantes : La papille est injectée, les vaisseaux engorgés et tortueux. Dans la région de la macula on trouve une pigmentation très-fine, miliaire, et qui est limitée par les vaisseaux rétiniens qui entourent la macula.

Cette maladie a suivi une marche très-lentement progressive et ne peut être nullement arrêtée. Du reste, il faut avouer que les moyens que nous avons employés contre la rétinite pigmentaire n'ont que très-peu d'efficacité, même dans des formes syphilitiques, où la cause vénérienne n'a pas pu être mise en doute, le traitement ioduré ou mixte reste le plus souvent sans aucun effet. Il va sans dire que le traitement antiphlogistique ne peut être ici appliqué, la maladie étant de nature éminemment chronique et atrophique.

N'ayant pu obtenir d'amélioration ni par l'iodure de potassium, ni par le traitement tonique ferrugineux, ni par l'électricité ; j'ai cherché, au contraire, chez mon malade, à activer la circulation au moyen des douches de vapeur. Cette méthode, en effet, qui m'a déjà procuré d'excellents résultats dans un certain nombre de choroïdites atrophiques, me faisait espérer une certaine amélioration. Mon espoir n'a pas été trompé et le malade se trouve déjà soulagé. Sa vue n'a pas gagné, mais elle ne baisse pas non plus. Le malade se sent soulagé et il y a moins de gêne dans sa marche.

III. SUR UNE FORME PARTICULIÈRE D'OPHTHALMIE SYMPATHIQUE ANTÉRIEURE.

Il y a peu de maladies oculaires qui aient une marche aussi irrégulière et qui amènent en même temps des désordres aussi variés que l'ophthalmie sympathique. Les travaux très-nombreux qui ont été publiés dans toutes les langues, et surtout par des auteurs anglais, nous donnent une idée exacte de ces différentes lésions sympathiques. Mais il existe un certain nombre d'altérations qui n'ont pas été jusqu'à présent bien étudiées, précisément à cause de leur rareté relative. Ce sont des ophthalmies sympathiques antérieures.

Les iritis, les irido-cyclides et les kératites sont autant de variétés de cette forme d'ophthalmie sympathique.

Digitized by Google

Le fait que je vais rapporter appartient aussi à la catégorie des ophthalmies antérieures, mais les altérations que nous y avons trouvées sont tellement extraordinaires, que nous ne savons pas quel nom donner à la maladie. Il s'agissait, en effet, d'une femme déjà âgée, et qui n'avait conservé qu'un moignon de l'œil droit, à la suite d'une blessure faite par les barbes d'un épi de blé. L'œil gauche était presque complètement perdu, et la malade ne distinguait que le jour. La cornée trouble au milieu et la chambre antérieure diminuée de profondeur. Par le trouble de la cornée, on ne pouvait rien distinguer. Il m'avait semblé que ce trouble dépendait en grande partie du leucôme, mais qu'il y avait en outre une large exsudation papillaire.

Je voyais que certaines parties de la cornée étaient transparentes et pourtant je ne pouvais pas distinguer les fibres de l'iris. Après avoir énucléé le moignon, j'ai fait, six semaines après, l'iridectomie. La première chose qui m'avait frappé, c'est l'impossibilité de saisir l'iris avec la pince, ce n'est qu'après plusieurs tentatives, que je suis parvenu à saisir et arracher une membrane épaisse, dure, à demi transparente, qui recouvrait l'iris dans toute son étendue, auquel cependant elle tenait à peine. C'était une sorte de diaphragme interposé entre l'iris et la cornée. Dès que cette membrane a été enlevée, nous avons vu l'iris se présenter dans la plaie cornéenne, que j'ai excisé. Cette opération n'a été suivie d'aucun accident inflammatoire, le sang épanché dans la chambre antérieure s'est résorbé et aujourd'hui le malade quitte la clinique, pouvant compter les doigts.

Voici l'observation détaillée de cette malade :

Obs. III. — Madame Tersenare, âgée de 58 ans, demeurant à Cuisy, département de la Meuse, a été prise d'un abcès grave de la cornée droite à la suite d'un coup avec un épi de blé. La malade était venue consulter M. le docteur Desmarres père au bout de 9 mois, l'œil était atteint d'un phlegmon, c'est pourquoi il lui avait fendu l'œil en quatre ce qui amena une cicatrisation assez promptement. Elle reprit ses occupations et travailla pendant quatorze ans.

Au mois d'avril 1873, elle commença à souffrir de l'œil gauche, qui était devenu tout rouge, avec des douleurs sur le front et des maux de tête qui duraient constamment. Depuis cette époque, la vue se

Digitized by Google

troublait de plus en plus, et les névralgies persistaient, jusqu'au moment où elle est venue me consulter le 16 avril 1874.

L'examen a permis de constater que le moignon de l'œil droit était sensible au toucher, par places injecté, dur et bosselé. L'œil gauche était aussi rouge, enflammé et sensible à l'angle externe du globe lui-même, les yeux étaient larmoyants. A l'éclairage oblique il n'y avait pas moyen d'éclairer la chambre antérieure, la cornée paraissait terne, opalescente et la pupille était cachée derrière cette opacité. La chambre antérieure était diminuée et on ne pouvait pas distinguer les fibres de l'iris. J'ai pratiqué l'énucléation de l'œil le 24 avril. Il en est résulté une suppuration assez abondante, qui n'a cessé qu'au bout de trois semaines. Les névralgies cessèrent complètement des deux yeux après l'énucléation.

Le 26 *mai*, je lui ai pratiqué l'opération sur l'œil gauche, ayant pour but d'enlever une portion de l'iris et de déboucher la pupille. Après avoir sectionné largement la cornée dans la partie inférieure, j'ai voulu saisir l'iris avec une pince; mais, à mon grand étonnement, la pince glissa à la surface de cette membrane, ne pouvant rien saisir. Ce n'est qu'après plusieurs tentatives infructueuses que je suis parvenu à détacher une membrane épaisse à demi transparente, qui était adhérente au pourtour de la chambre antérieure. Immédiatement après, l'iris s'est présenté dans la plaie, que j'ai excisée. Cette opération a amené la guérison de l'œil opéré, et la malade peut aujourd'hui compter les doigts.

Quelle signification peut avoir une membrane néogène, aussi épaisse, aussi consistante, placée dans toute l'étendue de la chambre antérieure et qui est à peine adhérente à l'iris, vu qu'elle s'est laissée détacher si facilement? Je pense qu'elle est le résultat d'un épanchement plastique provenant du cercle ciliaire, épanchement qui se déposait probablement dans la chambre antérieure sous forme d'un large hypopyon. C'est en effet ce qui résulte des recherches microscopiques faites par M. Remy. La membrane exsudative est constituée de fibrine et de globules de pus et de graisse.

On comprend très-bien qu'une exsudation aussi épaisse et aussi consistante n'aurait pu se résorber, et l'opération était le seul moyen capable de remédier à cet état de choses. Aujourd'hui l'œil est encore un peu rouge et larmoyant, mais elle peut compter les doigts à 25 centimètres, tandis qu'avant l'opération elle distinguait à peine le jour de la nuit.

Digitized by Google

NOUVELLE MODIFICATION

DU

PROCÉDÉ D'EXTRACTION DE LA CATARACTE.

Par Xavier Galezowski.

Les progrès accomplis dans l'opération de la cataracte depuis la méthode de de Graefe sont, comme on le sait, des plus frappants, et la proportion des succès qu'on obtient maintenant est bien supérieure à toutes les statistiques de l'extraction à lambeau, linéaire, etc.

Mais ces procédés, même entre les mains les plus habiles, donnent des insuccès justement à cause des difficultés d'exécution de l'opération elle-même chez des individus nerveux, qui s'agitent beaucoup pendant l'opération, et rendent difficile la sortie du cristallin, en exposant au prolapsus du corps vitré. Le procédé que j'ai choisi pour ma pratique diffère légèrement de tous les autres, et, comme on le verra bientôt, il donne plus de facilité dans son exécution et expose bien moins à des accidents que les autres procédés.

Voici en quoi consiste mon procédé. Je fais l'incision en bas, qui, au lieu d'avoir la forme linéaire, se rapproche plutôt d'un petit lambeau dont la hauteur ne dépasse pas 4 à 5 millimètres.

La ponction est faite à 1 demi-millimètre dans le bord sclérotical, et la contre-ponction dans le bord cornéen. J'ai remarqué que, moins la plaie s'avance sur la sclérotique, moins il y a de danger pour la sortie du corps vitré.

Je n'incise jamais la cornée directement d'avant en arrière, mais je donne une direction oblique à la plaie, et je détache un large lambeau de la conjonctive, comme dans le procédé de de Graefe. Selon moi, la présence du lambeau conjonctival est indispensable, cela facilite la réunion de la plaie par première intention et prévient les iritis.

Une autre modification non moins importante, dans mon

Digitized by Google

procédé, est la discision de la capsule, au premier temps de l'opération, avec le couteau de de Graefe, avant de faire la contre-ponction. Cette modification me paraît capitale; elle abrége la durée de l'opération, et, ce qui est plus important encore, c'est que la manœuvre de la discision devient très-facile, et elle est faite beaucoup plus régulièrement et plus largement que dans les autres procédés. La discision de la capsule, dans le procédé de Graefe, est en général très-difficile, d'abord parce que, dans les plaies cornéennes périphériques, on craint généralement d'appuyer avec le kystitome sur le cristallin, de peur de le luxer et de faire sortir le corps vitré. Mais, si on n'appuie pas suffisamment sur le cristallin, on ne fait point de discision, et le kystitome ne fait que glisser sur la capsule sans la toucher, ou bien on ne fait qu'une toute petite piqûre, et le cristallin, ne pouvant pas sortir à travers une trop petite ouverture capsulaire, se brise pendant que l'on continue à exercer la pression sur le globe de l'œil.

Cette difficulté est plus grande que l'on ne pense, à en juger par les différents modèles de kystitomes doubles, kystitomes à ressorts courbes, flexibles, etc., qui ont été recommandés dans ces derniers temps par les auteurs, et qui ne remédient que médiocrement à tous ces inconvénients.

Les difficultés de la discision deviennent encore beaucoup plus grandes si, après l'excision de l'iris, la chambre antérieure se remplit de sang, surtout si on n'a pas pu le faire sortir immédiatement, comme cela arrive quelquefois lorsque le malade est peu docile.

Telles sont les modifications que j'ai adoptées dans le procédé opératoire de l'extraction de la cataracte. Je ne l'ai pratiqué jusqu'à présent que quarante-sept fois, et *pas une seule fois je n'ai eu d'insuccès*. Dans mon prochain travail, je donnerai un tableau détaillé de tous mes opérés, avec les résultats obtenus. Pour le moment, je me contente de donner la description détaillée de mon nouveau *procédé*.

Il consiste, comme nous l'avons dit, en une incision semi-lunaire périphérique pratiquée sur le bord inférieur de la cornée et prolongée jusqu'à une certaine distance sous la conjonc-

Digitized by Google

tive : le lambeau ainsi taillé dans la cornée est terminé par une bande de la conjonctive qui facilite la réunion par première intention. La capsule est incisée au premier temps avec le couteau de de Graefe.

Instruments.—Blépharostat à ressort, grand format; une pince à fixer, un couteau droit de de Graefe (fig. 396); une pince à pupille artificielle; une curette de Daviel (fig. 397), et une paire de ciseaux courbes.

Manœuvre opératoire. — Premier temps. — Après avoir couché le malade dans un lit, j'écarte les paupières avec le blépharostat (je suppose que l'opération est pratiquée sur l'œil gauche); de la main gauche je saisis le globe de l'œil avec la pince à fixer, tout près de la cornée et en haut; puis, de la main droite, je saisis le couteau de Graefe, et en tournant son tranchant du côté de l'angle externe, je fais la ponction sur la sclérotique, à 1 millimètre et demi du bord externe de la cornée. Une fois entré dans la chambre antérieure, au devant de la surface antérieure de l'iris, je pousse l'instrument vers le bord supérieur de la pupille, *j'incise la capsule de haut en bas,* et je fais ensuite la contre-ponction au bord interne de la cornée. Par le mouvement de va-et-vient, de dedans en dehors, je cherche à me rapprocher, avec le tranchant, vers le bord inférieur de la cornée. Là l'incision n'est faite d'abord que de l'épaisseur de la cornée; puis j'avance mon couteau sous la conjonctive, et je ne termine la section de cette dernière qu'après avoir détaché un lambeau de 3 millimètres de la conjonctive.

Deuxième temps.—La pince à fixer est confiée à un aide, ou bien on laisse l'œil opéré libre, et pendant ce temps je saisis avec la pince l'iris, qui fait hernie dans la plaie; je l'attire suffisamment au dehors, et l'excise avec les ciseaux courbes, tout près de la plaie cornéenne.

Troisième temps. — Le chirurgien reprend de la main gauche la paupière supérieure et l'appuie plus ou moins fortement sur le globe de l'œil pour faire engager le cristallin dans la plaie, et, pendant ce temps, il appuie avec la curette sur le bord scléro-

Digitized by Google

tical de la plaie pour écarter autant que possible les deux bords de la plaie et faciliter la sortie du cristallin.

Le dégagement du cristallin est suivi de la sortie immédiate des couches corticales, dont une partie, qui est restée dans la chambre antérieure, doit être retirée avec une curette. Les bords de la plaie ayant été bien nettoyés et mis en coaptation, on applique un bandage très-légèrement compressif.

Suites de l'opération. — Elles sont des plus simples : dès le lendemain, la plaie se trouve en coaptation, les malades généralement ne souffrent point, quelques-uns se plaignent, pendant trois ou quatre jours, de picotements ou de douleurs sourdes au pourtour de l'orbite, sensation de gravier entre les paupières, etc. Mais la cicatrisation complète de la plaie ne peut être obtenue qu'après dix ou quinze jours.

Avantages et inconvénients de ce procédé. — La plaie est faite dans le bord sclérotical de la cornée, et il n'y a que la ponction qui dépasse très-légèrement cette membrane, et comme en même temps un large lambeau de la conjonctive se trouve détaché avec le lambeau semi-lunaire de la cornée, la plaie se cicatrise avec la plus grande facilité.

La position de la plaie au bord inférieur de la cornée donne un accès facile à tous les instruments, soit qu'on veuille faire la discision de la capsule, soit qu'on soit forcé d'entrer avec la curette dans la chambre postérieure et derrière le noyau, pour retirer le cristallin.

L'inconvénient de ce procédé consiste dans la forme de la pupille, qui est très-grande, et par conséquent disgracieuse. Mais quand on pense aux grands avantages qu'elle présente pour les résultats définitifs, on pourra sacrifier le beau pour l'utile.

En comparant mon procédé avec les autres, j'ai trouvé :

1° En ce qui concerne le procédé de de Graefe lui-même, disons d'abord que, pour faire sortir le cristallin par une plaie faite en haut, on trouvera chez certains individus nerveux et agités des difficultés considérables. D'autre part, si le corps vitré s'échappait avant la sortie du cristallin, il n'y aurait d'autre ressource, pour achever l'opération, que d'aller chercher

Digitized by Google

la cataracte avec la curette ; or, on sait combien il est difficile d'exécuter cette manœuvre lorsqu'on doit introduire la curette par-dessus le rebord orbitaire sourcilier. L'incision trop périphérique constitue aussi un inconvénient; placée tout entière dans le rebord sclérotical, elle se trouve, après l'iridectomie, en face du corps vitré, qui se rompt avec une très-grande facilité et s'écoule au dehors, surtout si le cristallin est un peu volumineux et a quelque peine à traverser une plaie linéaire ou semilunaire. Il y a encore deux autres inconvénients, qui ne sont pas sans danger pour le résultat de l'opération. La plaie étant très-rapprochée du grand cercle vasculaire de l'iris, l'excision de cette dernière membrane donne lieu à une hémorrhagie souvent des plus abondantes, qui remplit la chambre antérieure de sang et gêne l'opération : quelquefois même elle laisse une prédisposition à des hémorrhagies consécutives. La plaie sclérotical peut être suivie quelquefois d'une inflammation assez intense du cercle ciliaire, pouvant se terminer par une iridocyclite.

2° Dans le procédé de Liebreich, l'incision est presque en entier dans la cornée ; il n'y a que la ponction et la contre-ponction qui se trouvent sur la sclérotique, par conséquent la réunion par première intention est plus dificile.

3° Dans mon procédé, la sortie du cristallin est aussi facile qu'on puisse désirer, la plaie se trouvant toujours à découvert, même pendant les mouvements du malade. Le lambeau conjonctival se trouvant détaché dans toute l'étendue de la plaie, la réunion par première intention est la règle générale et souvent au bout de trois jours.

En examinant dès aujourd'hui toutes mes observations concernant mes opérés, je crois utile de faire ressortir plusieurs points pratiques importants : 1° qu'il n'y a pas eu d'accidents pendant l'opération ; 2° que la réunion par première intention a été la règle ; 3° qu'il n'y a pas d'iritis dans les premiers deux jours, ce qui est très-favorable pour le résultat définitif et pour l'absence de cataracte secondaire; 4° que les iritis qui surviennent quelquefois vers le septième ou huitième jour sont consécutives à la désunion de la plaie. Ce dernier accident a lieu, à ce qu'il me

Digitized by Google

semble, lorsque le lambeau conjonctival n'a pas été détaché sur toute l'étendue de la plaie, et que la réunion par première intention ne s'était établie d'une manière définitive que dans une partie limitée de la plaie, ailleurs il n'y avait que de la coaptation de ses bords, qui s'étaient désunis avec les mouvements de l'œil et des paupières. Si cet accident a lieu, on s'aperçoit facilement que l'iris se porte en avant, et la chambre antérieure diminue de profondeur. Le remède le plus efficace, dans ce cas, est la compression de l'œil et l'immobilité. Quelquefois il faut appliquer quelques sangsues à la tempe voisine et instiller de l'atropine. Ordinairement, les iritis qui surviennent vers le huitième jour ne sont pas dangereuses, et elles disparaissent rapidement, souvent sans laisser la moindre opacité dans la pupille.

Comme on le voit, ce résultat réalise tout ce qu'on peut désirer pour l'opération de la cataracte, et s'il existe ici un inconvénient quelconque de la pupille excisée en bas et de la difformité qui en résulte, et qui n'existe pas dans le procédé de de Graefe, où la pupille artificielle est couverte par la paupière, cet inconvénient est largement compensé par les résultats définitifs.

Mais, pour obtenir des résultats assez satisfaisants et assurer le succès définitif, il faut se conformer à quelques indications que j'ai pu tirer de mon expérience personnelle.

Pour prévenir les accidents dans l'opération de la cataracte, il faut se conformer, selon moi, aux règles suivantes :

1° Il faut que l'étendue de la plaie soit proportionnée au volume et à la densité de la cataracte, et, pour cela, il faut que le diagnostic de la nature de la cataracte soit bien établie avant l'opération.

2° La ponction devra être faite dans la sclérotique, à 2 mill. du bord cornéen. Quant à la contre-ponction, elle ne doit pas dépasser le rebord visible de la cornée.

3° Il faut que la plaie ait la forme d'un petit lambeau longeant la courbe du bord cornéen. Ce lambeau sera d'autant plus haut que la cataracte sera plus dure, et *vice versâ*. Mais il est de toute nécessité d'éviter que l'incision soit faite sur la sclérotique.

Digitized by Google

4° Il faut que la capsule soit incisée sur une très-large surface, et il y a un grand avantage à faire la discision au premier temps avec le couteau de de Graefe.

5° Il est de toute nécessité de détacher un large lambeau de la conjonctive; on obtient ainsi la réunion par première intention.

6° Pour éviter la formation des cataractes secondaires, il faut nettoyer avec beaucoup de soins la chambre antérieure.

(*A suivre.*)

ÉTUDE
SUR LES AFFECTIONS OCULO-DENTAIRES.

Par le Dr Xavier Galezowski.

(Suite et fin.)

V. Exophthalmie par carie dentaire.

Il arrive quelquefois que les dernières dents molaires cariées, lorsqu'elles restent longtemps sur place, amènent la suppuration dans le sinus maxillaire.

Pourvu que cet état se prolonge, il peut amener une ostéite très-intense du maxillaire supérieur avec gonflement du périoste. Comme conséquence naturelle de cet état, nous aurons périostite dans la cavité orbitaire et exophthalmie. Un fait de ce genre vient de se présenter à mon observation, dont voici quelques détails :

Observation. M. M..., âgé de 27 ans, marchand de volaille, demeurant à Paris, rue Saint-Honoré, vint me consultar le 24 mars 1874 pour une exophthamie droite très-prononcée. Il y a un mois et demi qu'il a eu la fluxion par suite de la dent qui s'était cariée depuis plusieurs années. L'œil était devenu rouge ; à peine était-il guéri de cette crise qu'une nouvelle fluxion est survenue, il y a dix jours, et l'œil enfla. Depuis il souffre constamment au front, à la tempe et à la joue, cette dernière est très-sensiblement enflée. L'œil est rouge et larmoyant; il est fortement saillant, et tous les mouvements sont gênés. Il y a de l'exophthalmie marquée. La pupille n'est pas changée et rien dans le fond de l'œil. La vue est nette. M. Remy, interne

Digitized by Google

des hôpitaux, a eu la bonté d'extraire la dent cariée, et le lendemain le malade se trouva soulagé. J'ai perforé l'alvéole avec une forte sonde, et il s'est écoulé du sinus maxillaire un peu de pus qui sentait mauvais. A partir de ce moment le mieux est très-sensible, et l'exophthalmie diminue tous les jours; les mouvements de l'œil sont tout à fait libres.

Il est difficile de comprendre comment se produit cette exophthalmie et si elle est le résultat d'une inflammation du périoste orbitaire, ou bien si elle est le résultat d'un autre mécanisme quelconque. L'anatomie pathologique viendra un jour nous jeter un jour sur ce sujet encore peu connu ; quant à présent, nous nous bornons seulement à rapporter le fait lui-même.

Mais ce n'est pas toujours ainsi que les choses se passent, et les altérations ainsi produites par la carie dentaire se traduisent quelquefois par les abcès du côté de la joue ou par les affections du côté des voies lacrymales. J'ai vu, en effet, la carie osseuse produite par la carie dentaire et se traduire par des abcès, soit au voisinage, soit dans le sac lacrymal lui-même.

J'ai rapporté dans un autre travail (1) l'observation d'un jeune homme qui avait eu un larmoiement continuel par le gonflement du sac lacrymal, ce dernier ayant été enflammé par le voisinage de l'os carié, et l'un et l'autre étaient occasionnés par une carie dentaire. L'extraction de la dent cariée et la perforation de l'alvéole correspondante a fait cesser tous les symptômes morbides.

Après avoir analysé successivement les différentes affections oculaires, qui se développent sous l'influence d'une dentition défectueuse, ou d'une carie dentaire, nous pouvons dire en résumé ce qui suit :

1° Dans le traitement des maladies oculaires, il ne faut jamais négliger d'explorer avec soin l'état de l'appareil dentaire, et chercher à porter remède à tous les désordres qui se rencontrent de ce côté.

(1) Recueil d'ophth., octobre 1873, p. 68, article sur les affections des voies lacrymales.

Digitized by Google

SUR LES ALTÉRATIONS OCULAIRES

DES FEMMES ENCEINTES.

Par le Dr Galezowski.

Il existe un certain nombre de maladies chez les femmes, qui, sans être une conséquence directe de la grossesse, se rencontrent néanmoins de temps en temps comme complication. Au nombre de ces dernières, je dois signaler un certain nombre des maladies de l'œil lui-même ; d'autres, au contraire, ne sont que le résultat d'accidents nombreux auxquels les femmes enceintes sont sujettes.

Les maladies de l'appareil visuel développées, soit pendant, soit après la grossesse, sont de deux sortes : les unes sont purement locales, d'autres sont consécutives aux affections cérébrales et à l'albuminurie.

Occupons-nous d'abord des affections oculaires qui se développent d'une manière accidentelle, le plus souvent dans un seul œil, pendant la grossesse ; ce sont notamment des hémorrhagies des membranes internes de l'œil et des troubles nerveux passagers de la vue, caractérisés par des scotomes et des ambliopies.

Viennent ensuite les affections ovalaires occasionnées par l'albuminurie des femmes enceintes.

En dernier lieu, il restera à examiner des névrites optiques, des atrophies de la papille et des irido-choroïdites amenées soit par l'état puerpéral, soit après un laps de temps plus ou moins long de l'accouchement.

§ I. — *Glaucome hémorrhagique.*

Les glaucomes hémorrhagiques se rencontrent en général très-rarement, et je dirai même presque exceptionnellement comme une maladie idiopathique. Cette maladie est beaucoup

Digitized by Google

plus souvent le résultat d'une prédisposition particulière, soit dans l'œil, soit dans l'organisme tout entier.

Nous avons rapporté ailleurs un fait des plus remarquables (1) de glaucome hémorrhagique survenu dans un œil atteint préalablement d'une rétinite glycosurique. Là, les symptômes glaucomateux dépendaient de la pression intraoculaire qui était augmentée par des épanchements successifs de sang.

Sous l'influence d'une cause prédisposante générale, telle que la gestation ou de toute autre nature, j'ai vu se produire des symptômes glaucomateux des plus graves, avec des apoplexies de la chambre antérieure et du corps vitré, et qui ne cédèrent définitivement qu'après l'accouchement. Voici ce fait ;

Observation. — Mlle ***, âgée de 24 ans, demeurant à Paris, me fut adressée par le Dr Naret le 25 février 1873 pour son œil gauche, qui était très-rouge et le faisait souffrir beaucoup. Elle raconte que le 5 février elle avait reçu d'un passant un coup de parapluie sur l'œil gauche.

Le même jour l'œil se troubla, mais après un bain de pieds sinapisé ce trouble avait disparu. Huit jours après l'œil s'est retroublé et les douleurs de tête devinrent très-fortes. A l'examen, j'ai constaté, en présence de MM. Kohn, Daguenet et Dr Paul, ce qui suit :

1° L'œil était dur, et présentait tous les signes de glaucome ;

2° Injection périkératique et scléroticale par suite de l'engorgement des gros vaisseaux. Pupille dilatée et immobile ;

3° Hyphéma très-prononcé et trouble dans le corps vitré ;

4° Les douleurs névralgiques périorbitaires des plus violentes, périodiques ;

5° La vue très-troublée ; la malade peut distinguer à peine le n° 7.

La malade, en outre, déclare qu'elle est à son cinquième mois de grossesse.

Traitement. — J'ai prescrit l'application de 4 sangsues derrière l'oreille, ce qui l'avait soulagée. Huit jours après, de nouvelles douleurs ont nécessité l'application de nouvelles sangsues.

Un mois après, vers le milieu du mois de mars, non-seulement l'hyphéma n'a pas diminué, mais, la malade est venue un jour avec toute la chambre antérieure remplie de sang. Alors j'ai pratiqué la paracentèse et vidé une partie de sang et de l'humeur aqueuse. Soulagement immédiat, quoique vers la fin de la même se-

(1) Recueil d'ophthalmologie.

Digitized by Google

maine nouvelle crise excessivement violente et nouvel épanchement. Nouvelle paracentèse. Dans l'espace de trois semaines j'ai dû pratiquer quatre paracentèses. La pommade de morphine ne calmait pas les douleurs, et il n'y a que les compresses avec extrait de jusquiame et d'opium qui ont pu amener un soulagement rapide.

Au commencement du mois de mai, la malade distinguait à peine de cet œil le jour de la nuit, et tous les signes de glaucome existaient. J'ai déclaré à ce moment que nous pouvions espérer une amélioration après ses couches. Et, en effet, la malade a accouché le 20 juin d'une fille, les couches n'étaient pas difficiles, et à partir de ce moment l'œil s'améliore sensiblement. Tout le sang s'est résorbé, et déjà vers le 10 août nous avons pu constater l'état suivant :

1° L'iris est plus foncé et la pupille dilatée; l'œil est encore un peu dur ; la chambre antérieure est transparente. Il existe une goutte de sang coagulé en bas. Ne distingue pas les couleurs, quoique en bas par la périphérie elle les distingue. Lit n° 30. A l'intérieur de l'œil, on trouve des flocons comme des membranes blanches qui simulent le décollement. La papille est plus blanche que du côté sain. Champ visuel en haut et du côté du nez ; elle ne voit pas et c'est là qu'elle a reçu le coup. Le retour des couches n'est pas venu, peut-être elle ira encore mieux. — 15 novembre. L'œil est guéri, la malade distingue le n° 2 de l'échelle.

Ce fait nous semble présenter un très-grand intérêt pratique au point de vue de sa marche et de la guérison qus nous avons vue se produire très-rapidement après l'accouchement.

Au premier abord, il semblerait que l'accident qui était survenu chez cette malade était dû au coup qu'elle avait reçu d'un passant avec un parapluie et nullement de la grossesse. Mais un examen plus attentif démontre facilement que la cause de la maladie était ailleurs et que le coup n'était qu'une cause occasionnelle, tandis que la maladie devint progressive, avec tous les symptômes graves du glaucome aigu, hémorrhagique, et qui ne cessèrent qu'avec l'accouchement. Il y a eu là probablement rupture d'un vaisseau du cercle ciliaire, qui ne cicatrisa qu'incomplètement ; de nouveaux épanchements se produisirent par suite de la rupture de la nouvelle poche anévrysmale ; il n'y a que l'accouchement qui l'a guérie, en faisant cesser l'état particulier de parturition. Mais quelle importance faut-il donner à l'accident et au coup reçu par la malade? Il est incontestable pour moi qu'à lui seul il n'aurait pas amené des symptômes

Digitized by Google

glaucomateux aussi intenses, se prolongeant jusqu'à l'accouchement, si la grossesse n'avait pas prédisposé à ces accidents hémorrhagiques.

On verra dans le paragraphe suivant que des accidents tout à fait analogues se sont reproduits pour constituer une maladie analogue.

§ II. — *Anévrysmes miliaires.*

L'existence d'anévrysmes miliaires sur la rétine a été signalée pour la première fois par le Dr Liouville. Cet éminent confrère a eu l'occasion de constater à l'autopsie des petits anévrysmes miliaires analogues à ceux qu'il a trouvés dans le cerveau du même individu. Mais ces lésions n'ont pas pu être examinées à l'ophthalmoscope, à cause des cataractes dont la malade a été atteinte pendant la vie.

L'observation suivante présente un intérêt tout nouveau et de la plus grande importance; il nous montre la rétine atteinte d'abord d'une sorte d'infiltration séreuse avec perte de la moitié du champ visuel, puis soulèvement de la rétine sur une très-large surface par un liquide séreux, puis enfin des anévrysmes miliaires apparaissent le long de plusieurs vaisseaux dans les parties de la rétine infiltrée et soulevée.

Cette affection s'est déclarée aussi, comme le glaucome hémorrhagique, pendant la grossesse, et, de même que la précédente, elle s'est produite à la suite d'un coup. Mais il n'y a pas le moindre doute que, dans les conditions ordinaires, le coup n'aurait pas produit des désordres pareils; tout au plus aurions-nous vu des hémorrhagies sur la rétine ou la choroïde, des flocons du corps vitré, des accidents du côté de l'iris et du cristallin. Ici nous trouvons, il est vrai, les traces de la déchirure sur la rétine, au bout de deux mois, la physionomie de la maladie change, et c'est à ce moment seulement que je puis apercevoir des anévrysmes miliaires très-nombreux. Je les ai fait voir à MM. Daguenet, Kohn, Rémy et plusieurs autres médecins, qui ont bien voulu me faire l'honneur d'assister à ma clinique.

Digitized by Google

Voici cette intéressante observation :

Observation. — Mme Lassègne, âgée de 20 ans, demeurant à Paris, vint me consulter le 25 mars pour son œil droit dont elle a perdu la vue quelques jours auparavant après un coup qu'elle avait reçu avec une clef sur le globe de l'œil, et immédiatement elle avait aperçu devant cet œil des points noirs, des éclairs et des demi-cercles lumineux. Quinze jours après cet accident, elle avait presque complètement cessé de voir de cet œil. Cette malade est enceinte de trois mois; elle est très-fortement myope et porte pour voir au loin les lunettes concaves n° 2. A l'examen ophthalmoscopique, je constate une infiltration séreuse dans toute la partie interne. A l'image renversée, à la périphérie de la rétine, je trouve une déchirure qui occupe au moins le quart du volume de la papille. Les vaisseaux rétiniens, dans toute la partie infiltrée, sont tortueux et en zigzag. Le champ visuel interne est complètement aboli.

Nous prescrivons des vésicatoires volants et l'instillation de l'atropine, mais ce traitement n'amène aucune amélioration. De sorte qu'au bout de huit jours nous constatons le soulèvement de la rétine, dans toute l'étendue occupée préalablement par l'infiltration.

Le 1er mai nous constatons de nouvelles altérations dans le trajet des vaisseaux rétiniens périphériques. Ce sont des taches rondes de la grosseur d'une tête d'épingle, disséminées le long des quatre branches principales artérielles. Ces taches sont, selon toute probabilité, des anévrysmes miliaires. Cette affection vasculaire a pu être constatée par les Drs Kohn et Daguenet et par l'interne Rémy.

C'est la première fois que j'ai rencontré les anévrysmes miliaires de la rétine, et la première question que nous devions nous adresser, c'est de savoir si réellement il s'agissait des anévrysmes miliaires. Au premier abord, on aurait pu supposer l'existence d'apoplexies disséminées et fines que l'on trouve quelquefois sur la rétine. Le diagnostic entre ces deux affections n'était pas difficile à établir. Les apoplexies sont ordinairement moins régulières et plus étendues ; leur couleur est plus rouge. Les anévrysmes étaient tous d'un égal volume, ils étaient adossés aux vaisseaux et d'une teinte foncée, et qui ressemblaient plutôt aux taches pigmentaires qu'aux hémorrhagies.

Mais le doute n'était plus possible, lorsqu'en comprimant le globe j'ai pu voir diminuer ces taches de volume, et quelques unes même disparaître complètement.

Quel est le mécanisme de ces anévrysmes, et sous l'influence

Digitized by Google

de quelle cause se sont-ils produits, c'est ce qu'il est difficile de préjuger; mais si nous comparons ce fait avec tous les autres cas de traumatisme, nous verrons qu'il n'y a là rien de commun, et sur le grand nombre des blessures que nous avons eu l'occasion d'observer, nous n'avons jamais trouvé ni d'infiltration séreuse avec soulèvement de la rétine ni des anévrysmes miliaires. Il y a là évidemment une prédisposition particulière de l'organisme d'une femme enceinte. Aucun traitement ne pourra modifier cette altération, et il n'y a que l'accouchement qui pourra peut-être amener des modifications dans l'état de la rétine; c'est ce que l'avenir nous démontrera.

§ III.—*Amblyopies et amauroses passagères sans lésion appréciable.*

Les femmes enceintes éprouvent bien souvent des phénomènes nerveux et passagers, et qui peuvent se rapporter soit à des accidents hystériques, soit à des troubles d'innervation et de contraction anormale des vaisseaux cérébraux. C'est à cette dernière cause qu'il faut surtout rapporter les troubles visuels passagers qu'éprouvent bien souvent les femmes enceintes.

Ces amblyopies se présentent sous des formes très-variées. La plus fréquente est celle qui est caractérisée par un scotome central. La malade voit apparaître tout d'un coup une tache plus ou moins large, tout à fait opaque sur le point de fixation, et tous les objets lui paraissent voilés, foncés ou même invisibles. Généralement pourtant ce scotome est à moitié transparent, au point que les malades peuvent lire et distinguer les objets même assez fins, mais avec une certaine difficulté et sous un éclairage tout particulier, ni trop brillant, ni trop assombri.

Ces scotomes durent ordinairement assez longtemps, souvent pendant deux ou trois semaines, et je les ai vus même persister pendant une certaine partie de la grossesse. Un de mes confrères m'avait amené sa femme, atteinte d'un scotome pareil dans un œil, depuis plusieurs semaines, et que rien ne pouvait faire disparaître. C'était un scotome nerveux, sans aucune lésion ni dans le nerf optique ni dans la macula.

Digitized by Google

Une seconde variété de troubles nerveux visuels des femmes enceintes est l'amaurose complète d'un ou de deux yeux, et qui peut durer plus ou moins longtemps, selon les individus. Le plus souvent, ce n'est qu'un trouble, un voile et un nuage qui apparaît devant les yeux et masque les objets; les malades voient suffisamment pour se conduire, mais tout travail devient impossible. Il n'y a point, dans ces cas, d'altérations dans les membranes internes de l'œil, et on ne peut expliquer ces phénomènes morbides que par une sorte de spasme des vaisseaux rétiniens ou des centres optiques suivis d'anesthésie rétinienne.

L'existence de ces amblyopies a été reconnue depuis de longues années, et on trouvera dans des traités d'oculistique des faits se rapportant à ce genre d'accidents.

Desmarres père rapporte des cas qu'il a observés dans sa clientèle, et qui sont dignes d'être cités. Cet éminent maître dit : « J'ai été quelquefois consulté par des femmes enceintes de plusieurs mois qui se plaignaient de perdre momentanément la vue d'un œil ou des deux yeux, ou qui pendant une demi-heure, une heure et même davantage, ne voyaient plus que la moitié des objets qu'elles regardaient. » N'ayant trouvé aucune lésion, Desmarres rapporte ce trouble à une lésion d'innervation.

Ces faits se rapprochent, comme on voit, beaucoup des amblyopies avec scotome central que nous avons observés et décrits, et il me semble qu'on peut les expliquer le plus naturellement par une sorte de spasme des vaisseaux dans les centres visuels.

§ IV. — *Rétinite albuminurique des femmes enceintes.*

Depuis les belles recherches de Rayer et de ses élèves Deviliers et Régnauld, on sait que l'albumine accompagne souvent la grossesse. Mais cette maladie est le plus souvent étrangère à la maladie de Bright, comme cela avait été démontré par M. Blot; c'est pourquoi aussi les altérations de la rétine dans la grossesse sont relativement rares.

La rétinite albuminurique des femmes enceintes ne diffère

Digitized by Google

que très-peu des rétinites albuminuriques Brigtiques; le trouble de la vue se déclare d'une manière lente dans les deux yeux, et l'affection reste dans un état latent pendant très-lontemps. Imbert-Gourbeyre l'a vu deux fois dans un seul œil; mais ce fait, il faut le considérer comme exceptionnel.

Les signes qui caractérisent la rétinite albuminurique gravidaire diffèrent peu de la rétinite Brightique, souvent même on ne trouve pas de différence. Voici les particularités :

1° La rétinite gravidaire existe souvent sans hémorrhagies. Ce sont alors des taches exsudatives disséminées, blanchâtres, situées tout autour de la papille et dans la macula. Les altérations de cette dernière se présentent sous forme d'un éventail. Probablement cette disposition est due à l'irridiation des fibres nerveuses dans cette région, puisque c'est le long de ces fibres que l'exsudat fibrineux se dispose, comme cela avait déjà été démontré par M. Schwesyger.

Cette disposition de plaques exsudatives dans la macula en forme d'éventail chez les femmes enceintes est très-caractéristique; elle disparaît quelquefois avec la disparition de l'albuminurie, lorsque la femme accouche; dans d'autres cas, toutes les exsudations se résorbent, mais celles de la macula restent pour toute la vie des malades. On rencontre ces altérations cinq, dix, quinze mois après l'accouchement, et on peut avoir presque la certitude qu'elles ont été occasionnées par la grossesse.

Les rétinites albuminuriques des femmes enceintes apparaissent à des périodes très-variées de leur gestation. Le plus souvent, elles apparaissent vers le sixième mois, époque à laquelle l'albuminurie s'aggrave et menace de devenir la cause d'éclampsie ou des différents autres symptômes de la fièvre puerpérale.

Mais cette maladie de la rétine est susceptible de la guérison complète, comme on peut juger par le fait suivant, que j'ai recueilli il y a déjà plusieurs années à l'Hôtel-Dieu, dans le service du professeur Grisolle. Voici quelques détails de cette intéressante observation :

Observation. — Mme Alphonsine S..., âgée de 28 ans, couchée au

Digitized by Google

n° 10 de la salle Saint-Augustin de l'Hôtel-Dieu, fut atteinte au mois de juin 1865 d'un trouble très-marqué de la vue dans les deux yeux. Appelé par le professeur Grisolle pour examiner ses yeux, j'ai pu constater que la vue s'affaiblissait chez elle à certaines heures de la journée très-sensiblement, puis elle revenait un peu. L'examen ophthalmoscopique m'a permis de constater une rétinite albuminurique de deux yeux. La papille était rouge et injectée, et la rétine dans les deux yeux parsemée d'exsudations blanchâtres ; quant aux apoplexies il n'y avait que deux petites taches dans l'œil gauche, qui était plus faible, et ne pouvait lire que le no 12. Elle ne distinguait pas la couleur jaune. Voici les renseignements sur les antécédents de sa maladie :

Cette femme était enceinte pour la première fois depuis sept mois, et, quoique jouissant toujours d'une excellente santé, elle a commencé à avoir les jambes enflées depuis deux mois, bientôt l'œdème s'est déclaré aux bras, au tronc, à la figure et presque dans tout le corps. Le 23 juin elle a été prise d'érysipèle des parties génitales avec enflure excessive. La fièvre devint intense; la santé générale commença à s'altérér de plus en plus, lorsque le 39 juin elle accoucha très-heureusement.

Pourtant l'érysipèle gagna encore pendant quelques jours le dos et les jambes, puis disparut rapidement, et la malade entra dans la convalescence complète. La vue s'améliora aussi rapidement, et déjà vers la fin de juillet un grand nombre de taches rétiniennes avaient disparu. La malade quitta l'hôpital, mais je l'ai revue au bout de six mois et ensuite au bout d'un an, et j'ai pu constater la guérison complète des deux rétines, qui n'ont pas conservé les moindres traces d'anciennes lésions.

(*A suivre.*)

DES DÉFAUTS DE RÉFRACTION

AU POINT DE VUE DE L'EXEMPTION DU SERVICE MILITAIRE

(Suite et fin.)

Par le Dr Daguenet, médecin-major.

ASTIGMATISME

L'astigmatisme n'est pas mentionné dans l'instruction du Conseil de santé relative à l'exemption du service militaire.

Digitized by Google

Cela tient à ce que ce défaut de réfraction n'est bien connu que depuis des recherches toutes modernes. Parmi les nombreux travaux publiés sur ce sujet, citons pour l'étranger ceux d'Airy, d'Young, d'Helmoltz, de Knapp, de Donders, et pour la France ceux de Giraud-Teulon, de Javal, de Desmarres, sans oublier le nom du colonel Goolier, professeur à l'Ecole d'application, qui dès 1852 avait fait sur cette anomalie de réfraction des recherches qu'il avait consignées dans un pli cacheté déposé à l'Académie des sciences.

On sait que l'astigmatisme consiste dans l'inégalité de réfraction des divers méridiens de l'œil, inégalité, qui d'ordinaire est surtout prononcée entre le méridien vertical et le méridien horizontal. Il résulte de là que les rayons lumineux ne peuvent plus se réunir au même point, et que la vision est plus ou moins profondément troublée.

Quoiqu'aucune statistique spéciale n'ait encore été publiée sur ce sujet, on peut prévoir que l'astigmatisme doit être une cause assez rare d'exemption du service militaire. En effet, cette anomalie de réfraction, très-commune, il est vrai, dans ses manifestations légères est rarement assez prononcée pour amener un trouble de la vue incompatible avec les exigences du service. Remarquons, en outre, que dans ce dernier cas elle accompagne souvent les degrés élevés de myopie ou d'hypermétropie qui, à eux seuls, sont déjà une cause suffisante d'exemption.

Toutefois il n'en est pas toujours ainsi, et l'étude de cette anomalie de réfraction présente par cela même un grand intérêt. Elle nous rend compte de ce fait que certains myopes ou hypermétropes ne peuvent bien voir, quel que soit le verre sphérique correcteur employé, ce que l'on est trop facilement tenté de rapporter à la simulation et de juger avec sévérité. Elle nous renseigne également sur l'astigmatisme irrégulier, sur les différentes causes qui lui donnent naissance et sur les troubles de la vision qui en sont la conséquence.

Devant le conseil de révision, le jeune homme atteint d'un fort degré d'astigmatisme, se plaint d'avoir très-mauvaise vue. Il fait remonter cet état à son enfance et s'il a essayé d'y remé-

Digitized by Google

dier par des verres concaves ou convexes, il dit n'en avoir jamais pu trouver de convenables.

En présence d'un cas semblable qui peut faire soupçonner l'astigmatisme? Le médecin doit chercher : 1° à en constater l'existence; 2° à en déterminer la variété et le degré.

1° EXISTENCE DE L'ASTIGMATISME.

1° *Symptômes objectifs.* — Nous n'avons souvent ici d'autres symptômes objectifs que ceux de la myopie ou de l'hypermétropie qui accompagnent d'ordinaire l'astigmatisme. Toutefois certaines attitudes bizarres, certains artifices que prennent les malades lorsqu'ils veulent fixer un objet peuvent nous donner d'utiles renseignements. C'est ainsi qu'on les voit souvent fermer instinctivement les paupières pour réduire l'ouverture palpébrale à l'état d'une simple fente, puis quelquefois ils inclinent la tête soit à droite, soit à gauche, de manière que cette fente corresponde à l'un des méridiens principaux. D'autres arrivent au même résultat, en exerçant avec l'index une légère traction sur la peau de la tempe, au niveau de la commissure palpébrale. Quelques-uns pressent directement le globe de l'œil en appuyant le doigt sur la paupière inférieure. Beaucoup enfin tiennent obliquement au devant de leurs yeux les verres sphériques dont ils se servent.

Disons aussi que quelquefois l'examen des images réfléchies par la cornée peut nous révéler l'astigmatisme. Pour cela on cherche à obtenir par réflexion sur la cornée l'image d'une fenêtre par exemple, et on voit que cette image est étirée, allongée, si l'asymétrie cornéenne est très-sensible. Mais cette expérience ne peut servir que pour les cas très-prononcés.

2° *Symptômes fonctionnels.* — Le malade est d'ordinaire myope ou hypermétrope. Il se plaint d'avoir la vue trouble, fatiguée, d'éprouver une tension oculaire pénible lorsqu'il veut lire ou fixer les objets. S'il porte des lunettes, il en change incessamment et sans succès.

Si on lui fait regarder un tableau où sont tracées des lignes

Digitized by Google

verticales et de lignes horizontales, il ne voit distinctement que les unes ou les autres. Ces lignes lui paraissent d'inégale longueur : un carré prend pour lui la forme d'un rectangle, une circonférence lui semble être une ellipse.

Avec la lunette sténopéique la vision de l'astigmate est améliorée ; aussi ferme-t-il instinctivement les paupière pour réduire l'ouverture palpébrale à l'état d'une simple fente. L'épreuve avec les verres cylindriques forme un signe pathognomique lorsqu'elle rétablit la vision. On arrive également au même résultat avec les optomètres de Javal ou de Perrin, instruments qui ont l'avantage de faire reconnaître immédiatement l'astigmatisme et d'en déterminer le degré.

Toutes ces remarques s'eppliquent à l'astigmatisme dit régulier, mais, lorsqu'il est irrégulier, il conserve souvent un trouble si profond dans la vue que celui qui en est atteint devient un véritable amblyope.

3° *Symptômes ophthalmoscopiques.* — Ils exigent ici plus de délicatesse et d'habitude que pour la myopie ou l'hypermétropie. Pour bien les apprécier, il est nécessaire, comme Sweiger l'a démontré, de faire l'examen comparatif de la pupille à l'image droite et à l'image renversée. A l'image droite on trouve que la papille, au lieu d'être arrondie, apparaîtra sous la forme d'un ovale à grand axe vertical, si le méridien vertical présente la plus grande courbure, tandis qu'à l'image renversée elle représentera un ovale à grand axe horizontal. La combinaison de résultats fournis par ces deux modes d'examen donne une preuve certaine de l'existence de l'astigmatisme.

L'image droite employée seule peut également fournir des renseignements précis : c'est lorsqu'elle ne laisse voir, par exemple, que d'une façon confuse les limites supérieure et inférieure de la papille, tandis que les parties latérales, au contraire, sont nettes et distinctes ou inversement. Cela résulte de ce que l'observateur ne peut voir également bien les détails du fond de l'œil placés dans le méridien vertical et ceux qui le sont dans le méridien horizontal, puisque ces deux méridiens ont une réfraction inégale.

Digitized by Google

Pour la même raison il verra quelquefois nettement les vaisseaux rétiniens qui suivent une certaine direction, tandis qu'il sera obligé de se rapprocher ou de s'éloigner de l'œil pour distinguer ceux qui vont dans une direction perpendiculaire aux premiers.

Le même phénomène semblerait devoir se reproduire avec l'image renversée, mais ici, grâce à la lentille, la distance des images fournies par le méridien vertical et le méridienhorizontal est tellement faible que notre accommodation n'a pour ainsi dire pas besoin de verres pour les voir distinctement. C'est pourquoi la circonférence de la papille nous paraît également nette et distincte, ainsi que les vaisseaux rétiniens, quelle que soit la direction qu'ils prennent.

B. Variétés et degrés de l'astigmatisme.

L'existence de l'astigmatisme une fois reconnue, il importe d'en déterminer la variété et de juger si l'anomalie de réfraction est assez prononcée pour donner des droits à l'exemption. C'est la partie la plus intéressante de la question au point de vue qui nous occupe.

On sait que Donders a divisé l'astigmatisme pathologique en trois variétés bien distinctes : 1° l'astigmatisme simple; 2° l'astigmatisme composé; 3° l'astigmatisme mixte.

L'astigmatisme simple est celui dans lequel l'un des méridiens principaux est emmétrope, l'autre étant myope ou hypermétrope. C'est une des formes communes de l'astigmatisme, mais elle n'a jamais causé de troubles visuels assez prononcés pour causer l'exemption.

L'astigmatisme composé est celui dans lequel les deux méridiens principaux sont tous deux myopes ou hypermétropes, mais à des degrés différents.

Le degré de l'astigmatisme est alors indiqué par la différence qui existe entre le degré de myopie ou d'hypermétropie constaté dans chacun des méridiens principaux.

On peut agir en pratique de différentes façons :

1° Supposons, ce qui arrive le plus souvent, que ce soient le

Digitized by Google

méridien vertical et le méridien horizontal qui aient l'un le maximum de courbure et l'autre le minimum. On place la fente de la lunette sténopéique devant l'un de ces méridiens, puis, à l'aide d'une échelle typographique, on cherche quel est le numéro de verre concave ou convexe nécessaire pour obtenir une vision distincte; on répète l'expérience pour l'autre méridien et on a ainsi tous les éléments nécessaires pour résoudre la question, d'après ce que nous venons de dire.

2° Un autre moyen consiste à se servir des verres cylindriques. On cherche d'abord, à l'aide de l'échelle typographique, le verre convexe ou concave qui améliore le plus la vision, puis on fait tourner devant l'œil examiné un verre positif ou négatif faible. Dans une certaine position ce verre trouble la vision ; dans une position perpendiculaire à la première il l'améliore. On reconnaît de cette manière et l'existence de l'astigmatisme et la direction des méridiens principaux. Il suffira alors d'essayer des verres cylindriques de plus en plus forts jusqu'à ce qu'on arrive à ceux qui corrigent le mieux la vision. Leur numéro indiquera exactement le degré de l'astigmatisme.

3° Enfin plusieurs instruments ont été inventés dans le but de diagnostiquer l'astigmatisme et d'en mesurer le degré. Citons principalement la lentille de Stokes et les optomètres de Javal et de Perrin; mais ces instruments ne peuvent être, en raison de leur prix et de leur volume, à la disposition du médecin chargé du conseil de révision.

L'astigmatisme composé et surtout l'astigmatisme composé hypermétropique est la variété d'astigmatisme la plus fréquente. C'est donc celle qui, au conseil de révision, se présentera le plus souvent à l'observation du médecin; quand cet astigmatisme demandera pour être corrigé des verres cylindriques très-forts et s'associera surtout à des degrés très-élevés de myopie ou d'hypermétropie, l'exemption devra être prononcée.

La troisième variété d'astigmatisme est l'astigmatisme mixte. Ici l'un des méridiens principaux est myope et l'autre est hypermétrope.

Cette variété n'est pas fréquente, et pour exempter du service

Digitized by Google

celui qui en est atteint, il faudrait constater un fort degré de myopie et d'hypermétropie dans les méridiens principaux examinés tour à tour au moyen de la lunette sténopéique.

Nous n'avons parlé jusqu'ici que de l'astigmatisme dit régulier, c'est-à-dire de celui qui est produit par l'inégalité de réfraction des principaux méridiens de l'œil, mais un seul méridien pris isolément peut présenter une courbure asymétrique, et cette différence de réfraction dans les secteurs d'un même méridien constitue l'astigmatisme irrégulier, lequel peut être congénital ou acquis.

Comme type de cet astigmatisme, citons le staphylôme pellucide de la cornée. Cette membrane forme ici un véritable cône dont le sommet jouit d'une réfringence beaucoup plus grande que la périphérie. Les rayons lumineux qui passent par ce sommet se réunissent dans les parties les plus antérieures du corps vitré et projettent sur la rétine d'énormes cercles de diffusion. La vision est extrêmement troublée et un pareil état, même à son début, doit conférer l'exemption à celui qui en est atteint. On établit ici facilement le diagnostic par l'étude des reflets qui se font sur la cornée et en examinant de profil cette membrane à l'éclairage latéral. On constate alors très-bien sa courbure anormale et la profondeur inusitée de la chambre antérieure. L'ophthalmoscope apporte également son concours. Quand on examine le fond de l'œil, le moindre mouvement latéral imprimé à la lentille apporte un changement dans la forme de la papille et dans l'aspect des gros vaisseaux qui paraissent brisés.

Une autre cause d'astigmatisme irrégulier est occasionnée quelquefois par des ulcérations ou des taies de la cornée qui amènent une irrégularité dans la forme de cette membrane.

Enfin les luxations du cristallin donnent lieu à un véritable astigmatisme irrégulier, lorsque la lentille ne se trouve qu'en partie seulement dans le champ de la pupille. Les rayons lumineux qui la traversent viennent encore se réunir sur la rétine, mais ceux qui passent à côté ne forment foyer que beaucoup plus loin. Il en résulte un trouble considérable de la vue

Digitized by Google

et souvent de la diplopie monoculaire. Un pareil état rend incapable de servir celui qui en est atteint.

Telles sont les principales variétés d'astigmatisme. Comme on le comprendra facilement, les cas d'exemption seront surtout fournis par l'astigmatisme irrégulier, tandis que l'astigmatisme régulier ne sera invoqué que lorsqu'il sera associé à de hauts degrés de myopie et d'hypermétropie.

RÉTINITE SPÉCIFIQUE ET RÉTINITE SIMULÉE

CHEZ UN SYPHILITIQUE

Par le Dr G. Jacob,
Médecin-major au 19e bataillon de chasseurs à pied.

La simulation d'une rétinite semble, de prime abord, quelque chose de bien difficile, quand on songe au merveilleux instrument à l'aide duquel nous reconnaissons les maladies du fond de l'œil. Cependant s'il survient chez un syphilitique et pendant l'évolution des accidents secondaires ou tertiaires, une lésion pouvant déterminer certains troubles du côté de l'organe de la vision, l'idée de l'amblyopie syphilitique surgit naturellement dans l'esprit du médecin et si à de trompeuses apparences se joignent des affirmations mensongères, le jugement de l'observateur court grand risque de s'égarer. Nous rapportons ici deux exemples de lésions oculaires pendant le cours de la syphilis. Dans le premier cas, il s'agit d'une choroïdo-rétinite avec la plupart de ses caractères classiques.

Dans le second, les troubles visuels ont une cause étrangère à la syphilis, ou plutôt les troubles produits réellement par la syphilis ont été essentiellement temporaires. Mais le malade avait le plus grand désir de se soustraire aux obligations de son service militaire, et pour mieux nous en imposer, il accusa les mêmes symptômes que son camarade, de sorte que, grâce à certaines particularités, nous pûmes un instant croire à une affection que l'inspection ophthalmoscopique semblait encore confirmer.

Digitized by Google

Voici la première de ces deux observations :

Observation. — C....., 19e bataillon de chasseurs à pied, 32 ans. Constitution robuste. Tempérament lymphatico-sanguin. Entré au 19e bataillon le 22 juin 1871 comme remplaçant. Jamais malade auparavant. Se dit atteint d'une affection vénérienne pour la première fois. En mai 1872 il contracte un chancre suivi de bubon suppuré. Traité une première fois à l'hôpital, il y reste quarente-six jours.

Sorti de l'hôpital en juillet, l'année 1872 se passe sans nouvel accident. Vers la fin de janvier 1873, il lui survient des croûtes dans les cheveux, des plaques muqueuses à la commissure des lèvres et à la gorge. L'infection syphilitique n'est plus douteuse, *le traitement mercuriel, qui n'avait pas été administré jusque là*, est ordonné et suivi régulièrement.

Quatre mois après, alors que les premiers accidents avaient disparu, nouvelle poussée sous forme de psoriasis palmaire, éruption que M. Fournier déclare à si juste titre être un *certificat de vérole*.

Quinze jours avant l'apparition du psoriasis, le malade avait déjà remarqué que sa vue devenait plus trouble : il avait devant l'œil gauche comme un brouillard qui lui voilait les objets. En outre, la lumière était plus pénible à supporter, il y avait du larmoiement, mais pas de douleurs périorbitaires nettement accusées. Par moments des éclairs lui passaient devant les yeux, c'était, disait-il, comme de la poussière soulevée devant lui. La couleur des objets lui paraissait changée, mais c'est là un simple renseignement obtenu du malade, nous avons omis de constater s'il existait chez lui ce que M. Galezowski appelle *la cécité partielle des couleurs*. Notons que l'iris n'a jamais été atteint et que l'ouverture pupillaire est de forme et de dimension normales.

A l'examen ophthalmoscopique, voici ce qu'on observe : la cornée est parfaitement transparente, mais lorsqu'on recherche la papille elle apparaît derrière un voile qui masque incomplètement les vaisseaux rétiniens. Cependant il n'y a ni hémorrhagie ni exsudation le long des vaisseaux. Rien au niveau de la macula. Vu avec un plus faible éclairage, on aperçoit dans l'humeur vitrée qui semblait primitivement transparente une poussière excessivement fine qui monte ou descend de bas en haut ou de haut en bas, selon les mouvements que le malade imprime à son œil.

Depuis cette époque, le trouble de la vue n'a fait qu'augmenter ; l'œdème rétinien est devenu plus considérable ; la fonction visuelle de l'œil gauche graduellement affaiblie est presque totalement perdue aujourd'hui (juin 1874). Notons enfin que le traitement rationnel continué sans interruption a été impuissant à conjurer les funestes conséquences de cette grave manifestation de la syphilis.

Digitized by Google

Voyons maintenant le deuxième cas :

Observation. — B..., 19e bataillon de chasseurs à pied. Forte constitution. Tempérament lymphatico-sanguin, 31 ans.

Entré au 19e bataillon comme remplaçant le 4 juillet 1870. Jamais malade avant cette époque. Ni chancre, ni blennorrhagie antérieurs.

En juillet 1870, il contracte un chancre suivi de bubon suppuré. Quelques mois après, plaques muqueuses à la gorge, éruption eczémateuse dans les cheveux. Fait prisonnier à l'affaire d'Orléans, il est emmené en captivité et dirigé ensuite sur un hôpital militaire prussien. *Pour la première fois aussi*, il est soumis à un traitement mercuriel énergique (sudations et frictions poussées jusqu'à salivation). Un mois après, la guérison était complète, on le fait sortir de l'hôpital. Dix-huit mois se passent sans accidents, lorsqu'en octobre 1872 il se présente à notre visite avec un gonflement de la muqueuse nasale, de l'enchifrènement bientôt suivi d'un écoulement sanieux et fétide. Il s'agit d'un ozène syphilitique avec propagation de la muqueuse aux os propres du nez, d'où suppuration et élimination de certains fragments osseux. Le traitement repris et varié sous toutes les formes n'eut qu'un effet lent et peu marqué sur les accidents. En juillet 1872 cependant, l'amélioration était assez sensible, quand survint une nouvelle manifestation de la syphilis. Un matin, le malade se réveilla avec une chute de la paupière du côté droit; il y avait, en outre, immobilité de l'œil et dilatation de la pupille. Ces phénomènes avaient été précédés de vertiges et d'envies de vomir. Ce n'est qu'après deux mois de traitement que ce malade guérit de sa blépharoptose. Quand il revint d'un congé de convalescence qui lui avait été accordé, on jugea à propos de lui faire reprendre son service, mais comme ses longs séjours tant à l'hôpital qu'à l'infirmerie lui avaient fait perdre le goût des occupations militaires, il prétendit, pour en être dispensé, que son œil droit était atteint d'une lésion analogue à celle dont on avait reconnu l'existence chez son camarade. Bien renseigné, d'ailleurs, par ce dernier, il disait voir trouble, ne pas reconnaître les personnes à une petite distance, se troubler sur la couleur des objets, voir du sable dans l'air, etc., etc.

Or, à l'examen ophthalmoscopique, la papille apparaissait légèrement voilée. En outre, elle était déformée dans le sens transversal. Le sujet étant très-blond, le pigment choroïdien était assez visible par places et pouvait faire croire à des dépôts hémorrhagiques.

Si on s'était borné à ce premier examen, on aurait pu prononcer le diagnostic de rétinite spécifique, mais en examinant plus attentivement on ne tardait pas à reconnaître qu'en faisant varier l'incidence de la lumière sur l'œil observé, la papille changeait aussitôt de forme. D'elliptique elle devenait circulaire et même allongée dans le sens

Digitized by Google

vertical. Sur la cornée l'éclairage oblique faisait voir deux légères opacités à peine visibles à l'œil nu, et quant aux taches noirâtres il devenait manifeste par leur disposition qu'elles appartenaient au réticulum choroïdien. Du reste, dans l'œil sain on retrouvait ces mêmes taches avec une disposition analogue, ce qui dissipait toute espèce de doute. Donc la rétinite spécifique n'existait pas, et cette déformation de la papille constatée sur l'œil malade était purement un effet d'astigmatisme. Il existait chez cet individu ce qu'on appelle *une cornée à facettes*. Pressé de questions (car il niait avoir jamais eu les yeux malades), il a avoué que dans son enfance il avait eu les yeux rougés et que sa mère l'avait conduit chez une dame de son village, laquelle dame *lui avait mis une pommade dans les yeux*.

Du reste, pour mieux mettre en évidence la supercherie, il nous a suffi de dire à haute voix en sa présence que nous allions lui rendre la faculté de distinguer les couleurs en instillant dans son œil une goutte d'atropine. Ce petit stratagème eut un plein succès.

Voilà donc un cas où la rétinite peut être simulée, et il est certain que devant un conseil de révision l'erreur aurait pu être très-facilement commise. Quant à la valeur de cet astigmatisme au point de vue militaire, elle n'est pas aussi grande qu'on pourrait le supposer, car cette légère déformation cornéenne n'empêche pas le malade d'être assez bon tireur.

Au point de vue des lésions oculaires dans la syphilis, ces deux observations confirment ce fait, à savoir que l'absence de traitement ou un traitement trop longtemps différé entraînent fréquemment des accidents secondaires et tertiaires plus graves et d'une durée plus longue. Nous avons démontré que le second malade n'avait pas été atteint de rétinite, mais rien ne prouve que ce grave accident ne surviendra pas plus tard. Bien qu'il soit déjà entré dans la période des accidents tertiaires et que la rétinite figure habituellement sur la liste des accidents secondaires, il existe nombre de cas où l'affection choroïdo-rétinienne est apparue très-tardivement.

Les mêmes conditions ont présidé au développement de ces deux cas de syphilis ; il est à noter que, chez les militaires, comme chez tous les gens exposés à la fatigue et aux causes de détérioration, l'adénopathie syphilitique prend souvent un caractère inflammatoire. La suppuration du bubon écarte trop souvent, malheureusement, l'idée de chancre infectant, et si

Digitized by Google

l'ulcération chancreuse n'a pas des caractères très-nets, on se borne à un traitement purement local. La rétinite n'est-elle pas fréquemment la conséquence du traitement syphilitique retardé ou omis? On peut le supposer d'après ce qu'on vient de lire. Quant à l'insuffisance du traitement, elle n'est que trop évidente dans l'un et l'autre cas. Aurait-on mieux réussi avec les frictions mercurielles appliquées dès le début? C'est du moins une méthode de traitement que MM. Galezowski et Fournier appuient de leur autorité et qu'ils regardent comme étant de beaucoup préférable à toutes les autres.

OBSERVATIONS CLINIQUES

Par le Dr Kohn.

ATROPHIE DES PAPILLES CONSÉCUTIVE A UNE FIÈVRE PERNICIEUSE.

L'histoire de l'atrophie du nerf optique s'enrichit tous les jours de faits nouveaux qui tendent de plus en plus à nous éclaircir d'une manière plus précise sur la nature de cette affection, contre laquelle jusqu'à présent on n'a pas trouvé des moyens efficaces, malgré les immenses progrès accomplis dans cette dernière époque en ophthalmologie.

Nous pensons que chaque fait nouveau se rapportant à cette terrible maladie doit être consigné dans les annales scientifiques, afin qu'un jour on puisse tirer des conclusions pratiques, d'après la symptomatologie variée, sur la nature de la lésion elle-même.

L'observation que je rapporte ici me paraît d'autant plus intéressante, que l'affection est survenue il y a plus de vingt ans, à la suite de la fièvre jaune pernicieuse, et que depuis elle est restée stationnaire et que le peu de vision qui est restée au malade depuis cette époque, ne s'est point altérée.

Aujourd'hui nous constatons, en effet, une atrophie des papilles avec des contours mal accusés et les vaisseaux centraux

Digitized by Google

diminués, comme cela s'observe justement dans les atrophies consécutives à la névrite optique. Il est donc plus que probable que le malade a eu une névrite optique avec méningite qui a été enrayée par le sulfate de quinine.

M. H...., âgé de 56 ans, fut atteint au mois de septembre 1853, pendant l'épidémie de fièvre jaune qui régna à la Nouvelle-Orléans (Etats-Unis), d'une fièvre à accès. Le premier accès ayant passé inaperçu, le médecin se trouva en face d'une fièvre pernicieuse grave à son second accès. Le sulfate de quinine ne fut pas ménagé, 4 grammes furent administrés pendant les premières vingt-quatre heures, et 3 gr. par jour pendant les dix jours qui suivirent. Le troisième accès fut conjuré. Le malade entra en convalescence mais fut atteint d'une surdité et d'une cécité absolues qui pouvaient être attribuées à l'usage immodéré du sulfate de quinine. La cécité dura trois mois, puis, peu à peu, la vue revint en partie pendant le jour, mais complètement abolie pendant la nuit, et cependant le malade distinguait plus facilement dans un demi-jour. La vue resta stationnaire pendant vingt ans; il consulta plusieurs spécialistes, suivit plusieurs traitements sans succès; en 1874, nous l'avons vu en consultation avec le Dr Galezowski, qui constata, à l'examen de l'acuité visuelle, que le malade pouvait lire les caractères les plus fins, mais que l'étendue du champ visuel était très-limitée, complètement abolie, excepté sur un espace circulaire du diamètre de 5 centimètres, où la perception visuelle resta normale.

L'examen ophthalmoscopique offrait une atrophie de papille et les vaisseaux centraux étaient amincis. Il existe quelques traces d'infiltration péripapillaires qui sont les signes non douteux d'une périnévrite ancienne. On remarque, en outre, un myosis avec la pupille de l'œil droit, irrégulière et allongée dans le sens horizontal.

REVUE BIBLIOGRAPHIQUE.

Recherches expérimentales sur la physiologie et la pathologie cérébrale,

par le docteur Ferrier.

Nous extrayons du travail remarquable du professeur anglais Ferrier, le passage suivant qui a trait à la physiologie des centres optiques :

On sait que le cervelet est un centre de coordination pour les

Digitized by Google

muscles des globes oculaires; on connaît aussi ce qui a été dit sur les mouvements des yeux dans l'épilepsie et dans la chorée; il n'est donc pas difficile de démontrer que le nystagmus est dû à une modification semblable des centres cérébelleux. On peut admettre avec raison que le nystagmus n'est qu'une sorte de chorée ou d'épilepsie des centres oculo-moteurs du cervelet, d'où dépendent spécialement les mouvements des yeux. L'anatomie comparée et des recherches physiologiques plus étendues pourraient nous apprendre le siége exact de ces centres dans le cervelet de l'homme. Le roulement des yeux et la déviation des axes optiques qui s'observent dans toute attaque épileptique complète, sont évidemment l'effet de l'extension des centres cérébraux aux centres cérébelleux.

Quelles sont les conditions requises pour que le nystagmus apparaisse? Sont-elles d'origine cérébrale ou périphérique, ou dépendent-elles de ces deux causes à la fois? Les recherches des ophthalmologistes pourraient jeter quelque jour sur ces questions importantes: l'étude de l'influence des maladies du cervelet sur celles de l'œil serait un sujet de recherches intéressantes.

1. La couche optique, la voûte à trois piliers, le grand hippocampe et les circonvolutions qui l'avoisinent, ne jouent aucun rôle dans la motilité (ils sont probablement en rapport avec la sensibilité).

2. Les lobes optiques ou corps quadrijumeaux, outre leur rôle au point de vue de la vision et des mouvements de l'iris, sont des centres pour les muscles extenseurs de la tête, du tronc et des membres.

3. Le cervelet est un centre coordinateur pour les muscles du globe de l'œil. Chaque lobule séparément (chez les lapins) est un centre pour les déviations des axes optiques.

4. Le nystagmus ou oscillation des globes oculaires est une affection épileptiforme des centres oculo-moteurs du cervelet.

(*Progrès médical*, 2 mai 1874).

Recherches sur la trépanation de la cornée,

par le docteur Poncet.

A la séance du 25 avril 1874, qui a été présidée par le professeur Claude Bernard, M. le Dr Poncet a communiqué des recherches histologiques et expérimentales sur les causes qui s'opposent au succès de la trépanation de la cornée. Cette opération, dont le procédé opératoire, avec les instruments de Bowmann et Warlomont, est seul nouveau, remonte au delà de 1750, car Eschenbach l'avait déjà tentée sans être plus heureux que les modernes. Laissant de côté les trépanations qui ont pour but d'établir une fistule, l'auteur ne s'occupe que de la transparence recherchée dans les cicatrices nouvelles.

Digitized by Google

Suivant la voie tracée par Malgaigne (1844) qui n'avait qu'abrasé la cornée, M. Poncet a enlevé, sur les deux yeux d'un chien, des couronnes de trépan de 8 millimètres de diamètre et dans toute l'épaisseur. Deux mois après l'opération, les cornées se sont reproduites d'une façon tellement complète que le chien voit comme avant l'opération ; il existe à peine un léger nuage au point de la trépanation. Il n'y a eu ni cataracte, ni adhérences de l'iris ; le globe oculaire a sa forme normale.

Il n'en est pas ainsi chez l'homme où les cicatrices du trépan ne sont point transparentes : le microscope démontre les causes de cette opacité. Sur un œil trépané par M. Wecker, et qui dut être énucléé, la cicatrice présentait la structure suivante : l'épithélium formait une courbe épaisse, disposée en papilles profondes. En dessous, la membrane de Bowmann était remplacée par un tissu embryonnaire, et garni de vaisseaux; les lames profondes étaient régulières, chargées de granulations graisseuses et *pigmentaires* dans leurs lacunes. Enfin des lambeaux d'iris et des procès ciliaires étaient enclavés dans le tissu fibreux de nouvelle formation. Sur cet œil, dont le cristallin s'était échappé antérieurement à la trépanation, la capsule cristalloïde repliée était venue se mettre en contact avec la couche épithéliale du premier plan de la cornée, à travers la cicatrice, en sorte qu'il n'y avait plus de chambre antérieure, ni membrane de Descemet, mais bien une masse fibreuse nouvelle englobant iris, procès ciliaires, capsule du cristallin.

Si on compare l'état de cette cicatrice aux couronnes de cornée enlevées par la trépanation, on reconnaît que le tissu nouveau est moins transparent que l'ancien ; il est plus obscurci par les masses pigmentaires qu'il contient. Les causes qui s'opposent à la trépanation sont donc : la formation d'une véritable muqueuse embryonnaire et vasculaire dans les premières couches de la cicatrice, et la pénétration de masses pigmentaires, de fragments d'iris, de débris de cristalloïde au milieu même de ce tissu nouveau. La membrane de Bowmann, celle de Descemet, la chambre antérieure disparaissent.

(*Progrès médical*, 2 mai 1874).

FORMULAIRE

Par M. Sonnerat.

COLLYRES EMPLOYÉS CONTRE LES TAIES DE LA CORNÉE

Rp. Sucre blanc..... 8 gr.
Oxyde rouge d'hydrargire..... 0 50
Tuthie..... 1
F. s. a. une poudre porphyrin.
(Dupuytren).

Rp. Eau de roses..... 100 gr.
Tannin } aâ..... 0 05
Iode }
S. f. un collyre à employer 5 ou 6 fois par jour.

Digitized by Google

INDEX BIBLIOGRAPHIQUE.

DUVAL. Sur les luxations spontanées et congénitales du cristallin.
FRANCIEL. Essai sur les mouvements de l'iris.
GÉLY-GUINARD (Célestin). Considérations sur le traitement de la cataracte par les procédés à petit lambeau médian; in-8 de 40 pages.
HUGUIN. Contribution à l'étude de l'intoxication par le sulfure de carbone chez les ouvriers en caoutchouc soufflé.
LAMPS (Gaston). Essai sur les kystes dermoïdes du sourcil; in-8 de 40 pages.
LANDOLT. Le grossissement des images ophthalmoscopiques; in-8 de 84 pages, chez A. Delahaye.
MUNIER. Considérations sur les maladies de l'œil consécutives à la fièvre typhoïde et particulièrement sur un cas de névro-rétinite.
PERREYMOND. De l'atrophie du nerf optique et de sa papille chez les tabétiques.
THOBOIS. Essai sur les phlyctènes, ou de la kérato-conjonctivite phlycténulaire; in-4 de 40 pages.

NOUVELLES.

Nous apprenons avec plaisir que M. le Dr Caffe, président de la Société italienne de bienfaisance de Paris et rédacteur du *Journal des connaissances médicales*, vient d'être nommé commandeur de la Couronne d'Italie.

NÉCROLOGIE.

Nous avons le regret d'annoncer la mort de M. le Dr Gouraud, agrégé honoraire de la Faculté, chevalier de la Légion d'honneur.

M. Gouraud laisse un fils qui s'est engagé avec honneur et distinction dans la carrière médicale.

— Nous avons également reçu la pénible nouvelle de la mort de M. le Dr Paul Hybord, ancien interne lauréat des hôpitaux de Paris, et chef du laboratoire et clinique de la Faculté. M. Hybord est décédé à Meung-sur-Loire, le 1er juin 1874.

Le Rédacteur en chef, Gérant : GALEZOWSKI.

Paris — Typ. A. PARENT, rue Monsieur-le-Prince, 13.

Digitized by Google

RECUEIL

D'OPHTHALMOLOGIE

Octobre 1874.

DE LA DILATATION FORCÉE ET INSTANTANÉE

DANS LE TRAITEMENT DES OBSTRUCTIONS LACRYMALES,

Par le Dr Cuignet (de Lille).

Considérations générales. — La thérapeutique des obstructions lacrymales s'est enrichie, dans ces dernières années, de plusieurs moyens constituant de véritables progrès. Ainsi la dilatation progressive par les sondes de Bowmann, celle plus immédiate par la stricturotomie, celle par l'apposition des sondes ou plutôt de clous à demeure temporaire, moyens substitués avec un avantage très-notable aux cordes à boyau, aux stylets défectueux, aux clous ou aux canules en permanence. Chacun d'eux est en effet un progrès, mais non pas tant à cause de son application à tous les cas en général, qu'à cause de son application à un certain nombre de cas en particulier pour lesquels il convient spécialement. Il en est de même de tous les procédés imaginés et employés contre les autres affections, l'ectropion, par exemple. Ensemble ils ont une valeur qui leur donne une puissance curative très-étendue contre cette infirmité; mais chacun à part n'a de valeur réelle que contre un nombre limité de formes de l'ectropion. Aussi, quoiqu'il soit juste de dire que la multiplicité des moyens vantés contre une affection, témoigne plutôt de leur inefficacité relative, nous mettrons à cet adage le correctif suivant : que, faute d'un procédé radical contre tous

Digitized by Google

les cas, nous sommes heureux d'en posséder une série capable de suffire aux expériences les plus variées.

Il n'est donc point étonnant, ni inutile qu'un praticien apporte un moyen de plus et le joigne à ceux que l'on possède déjà pour enrichir l'arsenal thérapeutique. Il se trouvera toujours des cas où il rendra des services.

C'est à ce titre que nous venons proposer, contre les obstructions lacrymales, une opération, sinon nouvelle, du moins peu ou point usitée. Il s'agit, comme le titre de ce travail l'indique, de la cure des obstructions par la dilatation forcée et instantanée.

Je ne la trouve ni mentionnée ni décrite dans aucun des ouvrages d'oculistique les plus récents. Ni Desmarres, ni Makenzie, ni Fano, ni Wecker, ni Galezowski n'en parlent, autant que j'ai pu m'en assurer en parcourant leurs articles sur le traitement des obstructions lacrymales.

Si l'un d'eux a en fait une mention, elle doit être bien courte, car je ne l'ai point aperçue. En tout cas le procédé de dilatation forcée et instantanée n'est point décrit avec son titre spécial, dans son instrumentation, dans sa manœuvre, ni dans ses indications propres.

Disons donc en quoi consiste ce moyen, en quoi il diffère des autres, comment il se pratique et à quels cas il s'applique avec le plus de succès.

Définition. — La dénomination de dilatation forcée et instantanée indique que nous entrons d'autorité dans le canalicule lacrymal, et, de là, dans le canal nasal et que nous parcourons en un seul temps ces voies de manière à les ouvrir à un degré maximum, malgré la resistance due aux obstacles qui les occupent, et sans en compromettre la forme et la disposition naturelles par aucune division, par aucune section. Tel est le but et le résultat du procédé.

Voici en quoi il diffère des autres. Nous savons bien que l'on pratique certaines dilatations forcées et instantanées. Ainsi, quand on a ouvert sur la peau une tumeur lacrymale on force de suite le canal nasal à l'aide d'une grosse sonde ou de sondes

Digitized by Google

successivement croissantes. De même, dans l'excellent procédé de mon ami Galezowski, lorsqu'on a fendu l'un des canalicules ou les deux canalicules lacrymaux, on enfonce d'autorité une sonde dans le grand angle, à travers le sac, jusqu'au bas du canal nasal. Dans le premier cas on ne touche pas aux canalicules; dans le second on les ouvre largement et on les convertit en rigoles, tandis que nous, nous les dilatons pour arriver jusqu'au canal nasal sans rien diviser. Nous ne voulons pas dire que nous les dilatons toujours dans les cas usuels de fistule ou de tumeur lacrymale; ce ne sont point ceux où nous trouvons de l'avantage à employer notre procédé, ainsi qu'on le verra plus loin. Nous savons encore que l'on dilate de force et instantanément dans l'opération de Stilling, ou strycturotomie lacrymale; mais, ici encore, on divise le canalicule et, de plus, on agit par des incisions sur les obstacles du canal nasal au lieu d'agir par écartement, par divulsion, en un mot par dilatation simple. Ainsi donc notre procédé diffère de tous les autres en ce qu'il attaque par la dilatation seule toute l'étendue des voies lacrymales, en un seul temps très-court et par force.

Motifs. — Nous avons été amené à le constituer dans son principe et dans son manuel par les motifs suivants.

1° Il y a bien des personnes qui ne veulent point entendre parler d'une opération par instrument tranchant.

2° Lorsque le canalicule lacrymal n'est ni déplacé, ni formé, ni altéré en aucune façon, nous nous sommes fait un scrupule tout naturel de changer sa disposition, de l'inciser pour le convertir en une rigole.

3° La dilatation par force n'est point sanglante; elle ne donne lieu qu'à une perte médiocre et même quelquefois nulle de sang. Or, on sait qu'une hémorrhagie par le nez est ennuyeuse, encore plus, et même indisposante par la gorge, parce qu'elle oblige à avaler une quantité indéterminée de sang qui est ensuite vomi.

4° Elle se prête à la chloroformisation, chez les malades timides, mieux que la dilatation par l'instrument tranchant, selon le procédé de Stilling.

Digitized by Google

5° Elle n'encourt pas le risque de rétrécissements consécutifs, comme on en observe assez souvent, à la suite de la division du canalicule, au point où cette division s'abouche dans le sac lacrymal.

Elle n'oblige point au séjour des sondes, ni des clous et elle se maintient à l'aide de cathétérismes consécutifs rares et également instantanés.

Ainsi qu'on le voit ces considérations ont une certaine importance.

Manuel opératoire. — Indiquons maintenant la manière qui nous a paru la meilleure d'obtenir cette dilatation forcée et instantanée.

Nous commençons, cela est bien entendu, par vérifier l'état des voies lacrymales par les injections et par une tentative de cathétérisme ou un cathétérisme réalisé avec la sonde n° 1 de Bowmann. Une fois bien informé de la nature des obstacles nous procédons à l'opération.

Pour cela on s'arme d'une sonde en argent, longue de 10 centimètres et de forme conique, se terminant à un bout par une pointe, répondant à celle du n° 1 de Bowmann et, au bout opposé, par un n° 7 et même 8 de la même série. Elle est mousse à ses deux extrémités. On peut, avec avantage, terminer la plus grosse par une petite boule.

Je n'ai pas utilisé la sonde conique de Weber pour pratiquer la dilatation forcée; elle ne peut pénétrer dans le canalicule lacrymal à cause du trop gros volume de son extrémité et de l'accroissement trop rapide de son diamétre. Ma sonde, plus menue à son bout conducteur, s'engage avec une facilité suffisante dans le canal lacrymal; elle agit progressivement et elle n'expose à aucun fracas.

On présente cette sonde au point lacrymal supérieur ou inférieur, comme pour le cathétérisme ordinaire et, maintenant la paupière très-tendue au dehors, on la pousse dans le canalicule jusqu'à l'unguis; on la retire alors d'un demi-millimètre; on fait le mouvement de bascule en haut; on recherche avec précaution l'entrée du canal nasal, et on y enfonce la sonde

Digitized by Google

jusqu'au plancher nasal en pressant avec le pouce sur son gros bout.

En général, elle pénètre de 6 à 7 centimètres avant d'être arrêtée par le plancher nasal. Or, au point où elle se trouve alors en rapport avec le canalicule, elle n'a guère plus d'épaisseur que le n° 6 ou 7 de Bowmann. Cela suffit. Car on pourra dorénavant faire pénètrer ce même n° 6 par le méat jusqu'au fond des voies lacrymales. D'habitude nous accomplissons de suite cet acte secondaire, afin d'être assuré d'une large perméabilité d'une extrémité à l'autre.

Cette opération est presque aussi simple que le cathétérisme à l'aide de la plus petite sonde; elle n'en diffère que par le degré de force qu'on doit employer pour obliger toutes les parties à céder et s'élargir. Un premier effort est nécessaire pour enfoncer la sonde jusqu'à l'unguis; un second, beaucoup plus puissant, est réclamé pour aller jusqu'au plancher nasal. Les personnes habituées à cathétériser les voies lacrymales savent quelles précautions elles doivent prendre pour ne faire de fausses routes en aucun point; les livres les indiquent du reste. Aussi m'abstiendrai-je d'allonger ce travail en reproduisant les recommandations faites et suivies dans cette circonstance.

Je laisse la sonde ou le n° 6 qui l'a remplacée pendant environ une demi-minute dans les voies lacrymales. Après quoi je fais inspirer de l'eau fraîche et pratiquer quelques lotions froides sur la région du grand angle et du nez pour arrêter le saignement et modérer la cuisson consécutive.

Lorsque le malade a été chloroformé je laisse la sonde en place jusqu'à son réveil afin que le saignement reste suspendu. Il est alors très-rare que du sang soit avalé, et l'on évite ainsi les vomissements consécutifs de cette substance.

Suites immédiates. — Les suites immédiates de cette opération sont des plus simples. L'écoulement de sang s'arrête promptement et spontanément. La douleur produite par le passage forcé de l'instrument perd toute son intensité dès que la sonde a pénétré et elle se convertit en une sensation de battement et de cuisson très-supportable lorsqu'elle est retirée. Il survient un peu de gonflement œdémateux de la paupière autour du

Digitized by Google

méat et le long du canalicule lacrymal; le méat laisse habituellement écouler quelques gouttes de sang qui se mêle à des larmes dans le lac lacrymal et il reste béant et un peu ecchymotique pendant 18 à 24 heures. Pendant ce temps l'opéré mouche un mélange de sang, de mucosités et de larmes. Jamais il ne se forme d'ecchymose à la paupière, à moins que la sonde conique n'ait fait une fausse route dans le tissu cellulaire entourant le canalicule et le sac, avant de s'engager méthodiquement dans ces voies. Enfin, il n'est pas rare que la conduction lacrymale soit rétablie du coup à peu près complètement. Les lotions fraîches constituent le traitement le plus propre à modérer et à faire disparaître ces suites de l'opération.

J'ai signalé l'ingurgitation d'un peu de sang après l'opération. Elle donne lieu, lorsqu'elle s'est produite, à quelques vomissements sanglants, peu après ou quelques heures après le réveil. Il faut en être prévenu et prévenir l'opéré et la famille afin d'écarter toute émotion inutile.

Quant aux suites plus éloignées, elles ressortissent de la seconde partie du traitement dont nous allons nous occuper.

Il ne suffit pas de dilater, même à l'excès; il faut maintenir la dilatation obtenue. Aucun procédé n'est exempt de cette nécessité, pas même celui de Stilling, qui ne tient pas la promesse, ou plutôt la prétention annoncée par lui, d'obtenir par les incisions profondes une cure instantanée et radicale. Toujours nous avons dû reprendre les opérés en sous-œuvre et maintenir, par les cathétérismes, l'effet dû aux débridements.

En raison de ces légers accidents immédiats de contusion, de gonflement et d'endolorissement, il convient d'attendre trois ou quatre jours, le plus ordinairement trois, avant d'introduire une sonde. C'est le nº 5 que nous choisissons d'habitude parce qu'il entre facilement et qu'il ouvre un passage au nº 6, que nous enfonçons aussitôt après. Cette introduction ne se fait pas sans un peu de résistance; on sent fort bien les points qui étaient le siége des obstacles et les brides qui tendent à se reconstituer. La douleur n'est plus, à beaucoup près, aussi vive que dans l'opération forcée; un peu de sang s'écoule encore et un endolorissement moindre succède à ce premier acte du trai-

Digitized by Google

tement consécutif. Nous le renouvelons volontiers deux fois par semaine; mais si les malades sont empêchés par l'éloignement ou d'autres motifs, on peut se contenter, en toute sécurité, d'un seul cathétérisme par semaine, pratiqué avec les n°s 5 et 6 successivement, tant qu'il y a des difficultés à surmonter; avec le n° 5 ou le n° 6 seul, dès que le passage est net et facile.

Suites secondaires. — Pendant les deux premières semaines, le passage de la sonde reste pénible et il est suivi d'une réaction légère. Puis, il se fait de plus en plus facile et de moins en moins douloureux; la sensation des obstacles à franchir s'atténue et les parois des voies à parcourir deviennent lisses. En même temps le larmoiement diminue progressivement, si même il n'avait cessé dès la première opération.

Mais il y a des cas où les suites secondaires ne sont pas aussi simples. Ceux-là sont la difficulté de tous les procédés de dilatation, lors même qu'ils n'en sont pas l'échec. Ce sont ceux où les rétrécissements tendent à se reconstituer. En général la dilatation forcée a été difficultueuse; puis, lorsqu'on fait le premier cathétérisme consécutif, on a de la peine à introduire le n° 5, et l'on est obligé de recommencer par un n° 3, puis 4, pour arriver au 5 et au 6. Après plusieurs cathétérismes, même plus répétés que nous ne l'indiquons, la sensation des obstacles s'est plutôt accrue et l'on prévoit le moment où l'on sera obligé de reculer, de ne plus passer que le n° 5 et même le n° 4. Heureusement, les difficultés ne sont que temporaires. Si l'on s'obstine à maintenir le n° 6 et si l'on passe trois fois au lieu de deux ou d'une seule par semaine, si l'on y emploie la patience et le temps nécessaires, on se rend maître de cette tendance très-obstinée à la récidive et l'on obtient finalement la cure désirée et promise. Il est exceptionnel que la résistance à la dilatation reste supérieure au moyen dilatant, à l'effort renouvelé de la sonde. Lorsque cela arrive, on apprécie très-bien que l'obstacle est en un point déterminé, un anneau rétractile et épais. J'ai pris, pour ces cas rares, l'habitude de débrider cet anneau au moyen d'un petit bistouri en forme de ténotome à pointe mousse et à dos épais, que l'on peut faire agir sur l'obstacle

Digitized by Google

isolé, sans intéresser aucunement les parois voisines. C'est une strycturotomie partielle.

Résultat définitif. — Quant aux suites définitives elles sont les mêmes qu'après la dilatation progressive, c'est-à-dire que la perméabilité des voies est récupérée et se maintient, dans la grande majorité des cas, sans récidive prochaine, nous dirons même sans récidive ultérieure, si la cure a été poursuivie aussi longtemps que cela est nécessaire, jusqu'au rétablissement normal des conduits, non-seulement sous le rapport de leur calibre, mais encore et surtout sous le rapport de la suppression, de la disparition absolue de tout obstacle. On sait quelle est la moyenne de temps nécessaire pour le rétablissement intégral des voies par le procédé de Bowmann ou dilatation progressive : cette moyenne est de six mois. Par le nôtre, nous abrégeons la cure de trois mois environ. Nous ne ferons point entrer en ligne de compte les cas insolites qui sont de deux espèces, les uns où la guérison suit immédiatement la dilatation instantanée, les autres où la guérison n'est obtenue qu'au bout de six à huit mois. Ces cas extrêmes de part et d'autres sont très-rares. Les plus fréquents, dans une proportion considérable, sont ceux où la cure absolue s'obtient entre deux ou trois mois.

Dans tous les procédés il y a des moyens adjuvants : collyres, injections simples ou composées, introductions iodées, cautérisations portant sur le canal nasal, etc.; ces moyens doivent être mis en usage dans notre procédé comme dans les autres.

Nous ne disons pas que toujours le larmoiement est supprimé quand la dilatation normale est rendue. Tous nos confrères savent très-bien qu'il y a environ un tiers des cas dans lesquels une humectation modérée, mais évidente, persiste après la récupération de la conductibilité. On sait aussi que, plus tard, ce reste de larmoiement disparaît souvent.

Quant à l'état du canal lacrymal il redevient, dans la moitié des cas, ce qu'il était normalement tant sous le rapport du méat que sous le rapport du conduit; dans l'autre moitié le méat s'est converti et reste converti en une fente de 2 à 3 milli-

Digitized by Google

mètres de longueur, dont les lèvres rapprochées font succion et aspiration aussi bien qu'un orifice arrondi.

Indications. — Déterminons maintenant les conditions dans lesquelles le procédé de dilatation forcée et instantanée est principalement applicable.

On sait que la dilatation ne suffit pas lorsqu'il existe une tumeur ou une fistule lacrymale et qu'il faut, dans l'immense majorité des cas et en principe, ouvrir la tumeur par la peau ou par le grand angle et rechercher ensuite l'élargissement des voies par les sondes. Notre procédé n'est donc pas applicable aux cas ci-dessus, du moins notre procédé exclusif. Mais une fois la tumeur ouverte, on peut et même l'on doit procéder à la dilatation forcée et instantanée du canal nasal pour le moins, et du canalicule lacrymal aussi lorsqu'il est rétréci ou même oblitéré.

La dilatation ne suffit pas, non plus, lorsque le méat est dévié, porté en dehors par un ectropion symptomatique d'affection oculo-lacrymale. Mais elle peut être très-utile, non seulement pour élargir les voies rétrécies, mais encore pour faciliter la section obligatoire du canalicule selon les indications de Bowmann.

La dilatation forcée et instantanée serait plus indiquée contre les oblitérations siégeant dans le canalicule ou dans le canal nasal, et dues à des altérations des parties molles ou des os. On pourra la tenter, quitte à y renoncer quand on rencontrera dans le canal nasal une oblitération osseuse et infranchissable.

L'indication la plus fréquente de la dilatation par notre procédé se rencontre dans les cas si nombreux d'obstruction simple. Si elle siége et même si une oblitération complète siége dans le conduit lacrymal seul on comprend que notre sonde s'y fera aisément un chemin et en préparera un pour les plus grosses de Bowmann, sans qu'il y ait besoin de dépasser le sac. Mais c'est principalement dans le canal nasal que les obstructions se présentent, et qu'elles sont les plus longues et les plus difficiles à guérir; c'est pour elles qu'on a inventé et appliqué les procédés curatifs si variés et notamment ceux compris sous

Digitized by Google

le titre général de dilatation. C'est aussi et principalement contre les obstructions du canal nasal que nous préconisons notre procédé d'action forcée et instantanée.

Nous citerons encore un cas dans lequel l'introduction immédiate de notre sonde conique est à peu près le seul moyen qui ait des chances de succès. C'est celui où une fistule du sac s'est cicatrisée avec une oblitération attenante, et avec conservation d'un larmoiement désagréable et entretenant une irritation des bords ciliaires, de la conjonctive et quelquefois de la cornée.

Enfin nous l'employons encore lorsque la présence d'un abcès de la cornée, dû à une obstruction lacrymale ancienne et siégeant dans le canal nasal, oblige à une intervention immédiate. Dans ce cas, les autres moyens, tels que le cathétérisme progressif, l'ouverture par le grand angle et l'apposition d'une sonde à demeure, ces moyens, disons-nous, ne procurent pas une conduction immédiate des larmes ou sont très-irritants, tandis que la dilatation forcée et instantanée rétablit de suite la perméabilité et laisse aux parties un repos qui n'est troublé que par de rares et rapides cathétérismes.

Avantages. — La dilatation forcée n'est point une opération sanglante à la manière de celles par incisions. A ce titre, elle est mieux acceptée par les malades pusillanimes, qui reculent si volontiers quand on est obligé de leur dire qu'il y a quelque chose à couper, et qui acceptent quand on peut les assurer qu'il n'y a qu'à forcer. Sous ce rapport elle étend le champ d'action du chirurgien, puisqu'elle lui conserve ou bien lui amène des personnes qui se règlent sur un terme adouci.

En second lieu la dilatation forcée est effectivement moins sanglante que les procédés par division. Elle l'est un peu plus que la dilatation progressive, mais elle ne donne pas lieu à des pertes de sang aussi prononcées que celles que procurent les incisions portant sur le conduit lacrymal seul, ou sur ce conduit et sur le canal nasal.

Troisièmement, cette opération n'altère en aucune façon la conformation naturelle des premières voies, c'est-à-dire du canalicule; elle ne le transforme pas en une rigole dont la

Digitized by Google

faculté aspirante est toujours moindre que celle d'une bouche étroite et d'un canal. De plus, elle n'expose pas aux rétrécissements que l'on observe assez souvent, après l'opération de Bowmann, au lieu d'abouchement de la rigole dans le sac.

Quatrièmement, le résultat définitif est un rétablissement absolu de la conformation normale des voies.

En cinquième lieu, la cure n'exige que la moitié du temps nécessité par la dilatation progressive. Sous ce rapport elle confond son avantage avec celui du procédé de mon ami Galezowski; mais encore une fois elle ne change rien à la disposition anatomique ordinaire.

Elle supporte très-bien la chloroformisation, et même mieux que les autres procédés, à cause de l'absence d'écoulement de sang tant que la sonde occupe les canaux obstrués.

Enfin, elle convient non-seulement à la cure des obstructions, mais fréquemment aussi à celle des oblitérations.

Inconvénients. — La dilatation immédiate ne peut s'appliquer avec fruit aux cas de tumeur et de fistule lacrymale, que dans quelques variétés peu communes; ainsi que lorsque le canal lacrymal est très-étroit, obstrué ou oblitéré. Mais encore le débridement sera-t-il préférable.

Notre procédé est insuffisant contre des coarctations épaisses, très-élastiques et très-sujettes à récidives. Il faut alors lui adjoindre la strycturotomie partielle à l'aide de notre ténotome, ou substituer le sondage fixe au cathétérisme intercurrent.

Résumons en disant que la dilatation forcée et instantanée s'applique principalement aux obstructions des voies lacrymales exemptes d'altération du sac, ce qui revient à dire qu'elle convient à la majorité des cas de larmoiement que l'on a à traiter dans la pratique courante, car ce sont les obstructions du canal nasal qui donnent le plus souvent naissance à la rétention des larmes et aux accidents qui peuvent en être la conséquence.

Observations. — 1° Une dame âgée de 45 ans s'est présentée dans les premiers jours d'août, offrant les signes d'une obstruction double : larmoiement habituel, léger gonflement des bords ciliaires, hyperémie

Digitized by Google

conjonctivale plus prononcée dans le grand angle, picotements, collement des paupières le matin, obscurcissements irrégulièrs de la vue, reflets gênants dus à la stagnation des larmes en bas de la cornée. L'injection à l'aide de la seringue d'Anet ne passe pas à droite et ne passe que très-incomplètement à gauche. Quatre ou cinq séances d'injection avec collyre un peu astringent et aspirations émollientes par les narines n'ayant procuré aucun avantage, je tente le cathétérisme avec le nº 1 de Bowmann. Il est très-difficile et très-douloureux, mais il me fait constater que tout le canal nasal est très-rétréci des deux côtés et de haut en bas.

La malade redoute une opération. Elle refuse de se laisser couper quoi que ce soit; mais elle consent à se laisser forcer moyennant qu'elle soit endormie. Nous prenons jour pour le 2 septembre.

Opération. — Chloroformisation facile ; introduction d'un stylet ou sonde conique des deux côtés obtenue en forçant beaucoup, puis passage des sondes nº 6 de Bowmann que je ne puis laisser jusqu'au réveil à cause de la longueur inusitée du sommeil obtenu. Une heure après, cette dame vomit un peu de sang. Lotions fraîches.

Le lendemain, un peu d'œdème dans le grand angle ; pas d'ecchymoses. Trois jours après, je passe le nº 5 et le nº 6. Au bout de huit autres jours seulement, je renouvelle le même cathétérisme, qui se fait avec facilité à droite, avec un peu de résistance à gauche. Le larmoiement est très-diminué. Il est probable que cette femme sera guérie dans un mois, après deux sondages par semaine.

2º Mlle X..., 21 ans. Tumeur lacrymale à gauche. Cicatrice déprimée de fistule du sac à droite, avec oblitération complète à ce niveau et larmoiement entretenant de la blépharo-conjonctivite plus intense en hiver. Opérée et chloroformée le 26 août 1874.

A gauche je fais l'opération de Galezowski et laisse à demeure une sonde ou clou en crochet.

A droite, enfoncement de ma sonde conique par le point et le canal lacrymal, puis bascule et pénétration de vive force dans le canal nasal, après quoi je fais pénétrer un nº 6, un nº 7 et un nº 8 de Bowmann.

Le 29, cathétérisme avec le nº 6 et le nº 7. Le 5 septembre de même. Le 14 septembre, après un intervalle de huit jours, je trouve les choses en excellent état. Le sonde 6 pénètre bien et le larmoiement a diminué de plus de moitié. Je compte sur la guérison dans deux mois seulement, à cause de la surveillance plus longue à exercer sur le point qui était oblitéré.

3º Mai 1874. Jeune dame de Roubaix, affectée d'un larmoiement simple, mais très-abondant, très-disgracieux et très-gênant, par obstruction presque complète du canal nasal des deux côtés. Inefficacité des injections, collyres et lotions. L'œil, les paupières et les canalicules lacrymaux sont en parfait état. Pas de tumeur au sac. A quoi

Digitized by Google

bon diviser les conduits? Du reste, cette dame y répugne et préfère qu'on force plutôt que de fendre.

Le 27 mai, cathétérisme forcé et instantané aux deux côtés, l'un après l'autre, puis introduction du n° 6.

Le 30. Le larmoiement a cessé instantanément après l'opération et ne s'est pas reproduit. Pas de réaction locale. Je passe le n° 6 des deux côtés ce jour-là, puis le 3, le 10, le 17 et le 24 juin, enfin le 7 juillet. A cette date, l'opérée est absolument guérie. Je ne la revois plus, mais j'ai de ses bonnes nouvelles en septembre.

4° M. B... (d'Armentières), 49 ans. Vu le 19 août avec blépharite ciliaire double, perte de cils et ectropion plus prononcé à gauche. En traitement depuis deux ans par collyres et pommades. Offre une obstruction lacrymale pour l'injection. Un stylet n° 1 pénètre très-difficilement dans le canal nasal des deux côtés.

5° Le 22 du même mois, dilatation forcée et instantanée par ma sonde conique et ensuite par le n° 6 de Bowmann. Puis sondages le 25 et le 29 août, le 1er, le 4 et le 11 septembre. A cette date, les sondes pénètrent assez facilement; à droite, le larmoiement a cessé, ainsi que la blépharo-conjonctivite symptomatique. A gauche, l'ectropion ne s'est qu'à moitié réduit et il reste du larmoiement. Je fends très-aisément le canalicule dans toute sa longueur; je dirai volontiers à regret, car je crains le rétrécissement consécutif au niveau de l'abouchement de la rigole lacrymale dans le sac.

6° Un Belge, âgé de 52 ans, opéré il y a deux mois, tenu depuis lors au traitement secondaire par les sondes, n'est encore guéri ni de l'obstruction, ni du larmoiement, mais il est en assez bonne voie.

7° Une pauvre femme de Bruxelles, venue à Lille par occasion et amenée à ma consultation pour une affection oculaire datant de plusieurs années et traitée, irrégulièrement sans doute, par plusieurs médecins de son pays, cette femme, disons-nous, est affectée d'obstruction ancienne double et complète. Je l'opère immédiatement; elle revient deux jours après, déjà très-améliorée; je passe le n° 6. Elle regagne Bruxelles. J'appris quelques mois après qu'elle se trouvait pour le moins très-améliorée, car la parente qui m'en donna des nouvelles la disait guérie.

8° Beaucoup d'autres malades opérés depuis plusieurs années sont et restent guéris pour la plupart.

Je pourrais multiplier ces observations, mais si nombreuses qu'elles soient, elles ne feraient plus que retracer la physionomie de celles que je viens de relater.

Je conclus en rappelant que la dilatation forcée et instantanée par la sonde conique, entretenue jusqu'à guérison par le

Digitized by Google

cathétérisme, constitue une opération rapide, facile, peu compliquée et donnant d'excellents résultats contre l'obstruction simple des voies lacrymales et qu'elle peut avantageusement se substituer aux autres opérations ordinairement pratiquées contre ces maladies, ou se joindre à elles pour augmenter nos ressources curatives.

DU MYOSIS

Par le docteur Dubos.

En entreprenant ce sujet, nous essaierons seulement de donner de cet état pathologique une description aussi complète que possible, nous arrêtant seulement sur les points qui nous ont paru les plus pratiques, et passant rapidement sur ceux qui ne nous ont offert qu'un intérêt de second ordre.

Nous passerons en revue quelques théories émises pour expliquer le mode de production du myosis, et nous indiquerons les maladies dans lesquelles il se présente, et dont il peut être quelquefois un symptôme très-important.

Nous allons d'abord traiter du myosis en général, nous parlerons ensuite :

Du myosis physiologique,
Du myosis artificiel,
Et du myosis pathologique.

§ 1. Myosis pathologique.

Pourfour du Petit, dans les Mémoires de l'Académie des sciences pour 1727, soutient que la portion cervicale du grand sympathique ne naît pas dans la tête pour descendre vers le thorax, et il démontre qu'elle s'élève au contraire vers la tête pour fournir des rameaux *qui portent des esprits dans les yeux.* Pour son expérience il a pris un chien sur lequel il a coupé d'un côté le nerf grand sympathique au cou, et il a vu les

Digitized by Google

effets de la paralysie se manifester au-dessus de la section vers les yeux qui offrirent alors un resserrement énorme de la pupille, un affaissement de la cornée et une injection de la conjonctive. Il a signalé en même temps l'enfoncement du globe oculaire quand les animaux ont vécu un certain temps.

En 1816, Dupuy, professeur à Alfort, signale les mêmes phénomènes et fait mention même, sans y attacher d'importance, de sueurs passagères survenant dans quelques parties de la face.

En 1846, Ruète, de Vienne, voyant dans la paralysie de la troisième paire la pupille se dilater encore sous l'influence de la belladone, attribue les mouvements de l'iris à deux espèces de nerfs moteurs : le grand sympathique qui anime les fibres musculaires radiées et produit la dilatation, et le nerf moteur oculaire commun qui anime les fibres circulaires et détermine au contraire la contraction de l'iris.

En 1851, MM. Budge et Valler reconnaissent que le filet cervical du grand sympathique, qui a son action sur la pupille, tire son origine d'une région de la moelle épinière désignée par eux à cause de cela sous le nom de région cilio-spinale de la moelle et comprise entre la dernière vertèbre cervicale et la sixième vertèbre dorsale inclusivement.

Jusqu'à cette époque on n'a guère signalé que le rétrécissement de la pupille. Mais, le 29 mars 1852, M. Cl. Bernard lit un mémoire à l'Académie des sciences dans lequel il apporte des faits nouveaux et sur lesquels il insiste d'une manière toute particulière. M. Claude Bernard a observé des phénomènes qui jusqu'alors, quoique ayant dû se produire certainement, étaient passés inaperçus aux yeux des expérimentateurs. C'est l'augmentation de la température avec congestion sanguine et hyperesthésie de tout le côté de la tête correspondant à la section. En même temps il notait la contraction de la pupille, il notait aussi le rétrécissement de la narine et de la bouche du même coté et la production de sueurs profuses bornées à un seul côté de la tête et de l'encolure.

A la même époque Brown-Séquard, en Amérique, démontrait qu'on pouvait faire disparaître instantanément les phénomènes

Digitized by Google

observés par M. Claude Bernard, par l'excitation galvanique du bout céphalique du grand sympathique sectionné, et produire ainsi le refroidissement des parties et la dilatation des pupilles.

Mackenzie croyait que la cause prochaine du myosis était inconnue, et voici ce qu'il disait : « On a supposé, disait-il, qu'elle était de nature spasmodique dans quelques cas, paralytique dans d'autres. »

Plenk admet un myosis spasmodique qui accompagne les affections hystériques et autres maladies nerveuses, qu'on peut attribuer aux spasmes des fibres circulaires de l'iris, et un myosis paralytique dû à la paralysie des fibres droites, et accompagnant d'autres affections paralytiques. Telle est aussi l'opinion soutenue par Mauchart dans sa dissertation : *De phthisi pupillæ.*

Aujourd'hui, il est parfaitement démontré, par suite des expériences qui ont été faites et dont nous allons parler, que les causes du myosis sont de deux ordres. Ainsi le myosis peut provenir d'une irritation des fibres du nerf moteur oculaire commun (myosis spasmodique), ou d'une paralysie des fibres du grand sympathique (myosis paralytique). L'irritation du nerf moteur oculaire commun peut résulter d'une inflammation commençante des méninges, d'une apoplexie cérébrale arrivée à la période de réaction, d'un ramollisement cérébral, enfin de l'action de certains alcaloïdes qui congestionnent l'encéphale et ses enveloppes, comme l'opium, la nicotine; ou agissent directement sur les nerfs de l'iris, comme l'ésérine. On observe encore un resserrement des pupilles au commencement des attaques d'hystérie et d'épilepsie, tandis que pendant les attaques les pupilles se dilatent fortement.

Le myosis paralytique se rencontre chez les personnes dont le grand sympathique est le siége d'une altération grave comme on l'observe dans l'ataxie locomotrice, non pas seulement au commencement de la maladie, témoin le malade dont je cite plus loin l'observation. Le myosis est d'autant plus prononcé que les parties cervicales de la moelle épinière ont plus souffert. M. Reate signale, comme cause indirecte du myosis, les para-

Digitized by Google

lysies qui surviennent dans le système du grand sympathique, consécutivement à des constipations opiniâtres et aux troubles des fonctions digestives.

Ainsi le myosis, en général, ne dépend pas tant d'une maladie affectant directement la substance de l'iris, que de quelque changement survenu dans les nerfs qui président au mouvement de cette membrane.

Des expériences faites sur le grand sympathique depuis Pourfour du Petit, jusqu'à Cl. Bernard, expériences que nous rapportons plus loin, il résulte que la section de ce nerf détermine la contraction de la pupille de l'œil correspondant, et cette contraction est permanente. Ces expériences ont emmené les physiologistes à croire que, tandis que les filets qui proviennent du nerf moteur oculaire commun, président à la contraction du sphincter de la pupille, d'autres nerfs antagonistes, envoyés aux fibres radiées de l'iris, par la portion cervicale de la moelle épinière à travers le grand sympathique ou le ganglion lenticulaire, président à la dilatation de la pupille (1). Cette manière de voir indiquerait comme cause du myosis quelque affection des nerfs spinaux.

Ici nous devons citer, comme causes relativement fréquentes du myosis, l'habitude d'appliquer souvent et longtemps les yeux à l'examen d'objets de petite dimension, de ceux surtout qui réfléchissent fortement la lumière. Cette habitude détermine une contraction de la pupille telle qu'il est quelquefois impossible de la dilater, même lorsque les yeux sont soumis à une faible lumière ou à l'influence de la belladone.

Les personnes qui lisent ou écrivent beaucoup à la lumière artificielle, les brodeuses, les horlogers, les monteurs de bijoux, les graveurs, les lapidaires, etc., sont plus exposés que d'autres au myosis.

Mais il est encore une autre cause qui entraîne le resserrement de la pupille, c'est celle qui est produite par la presbytie à son début. La contraction de la pupille, dans ces cas, est due, comme nous le dirons plus loin, aux efforts que font les malades

(1) Valentin. *De functionibus nervorum*, p. 199. Bernæ, 1839.

Digitized by Google

pour accommoder leur vue aux objets situés à une distance plus ou moins grande et à la lumière très-vive, dont ils doivent les entourer pour les bien distinguer.

De ces efforts d'accommodation et des effets de cette vive clarté, il résulte que la pupille se contracte et que le myosis survient, myosis qui souvent est symptomatique de la presbytie. Nous ne croyons pas que cette cause de myosis ait été souvent relatée par les auteurs.

Pour que l'acte d'accommodation s'accomplisse, deux conditions sont absolument nécessaires : d'une part la contraction du muscle ciliaire et d'autre part l'élasticité du cristallin.

Or il arrive une époque avancée de la vie où l'une d'elles vient à faiblir peu à peu, et par suite à faire défaut; le cristallin en effet tend de plus en plus à devenir ferme et consistant. Les objets éloignés sont toujours vus distinctement, mais il y a diminution de la force visuelle pour les objets situés à une faible distance. De là, pour l'accommodation de la vue à ces faibles distances, il résulte une certaine contraction de la pupille; cette contraction de la pupille devient habituelle et va toujours s'exagérant avec l'âge.

Il est constant, en effet, qu'arrivé à une certaine période de la vie, le presbyte ne voulant pas encore user de moyens artificiels, pour accommoder, fait à chaque instant des efforts, desquels il résulte une contraction du muscle ciliaire et une diminution notable dans le diamètre de la pupille.

Si nous considérons le cristallin à cette période de la vie, nous trouvons qu'il n'est pas encore complètement ferme, et que les fibres circulaires du muscle accommodateur peuvent encore dans une certaine mesure bomber sa paroi antérieure. Par suite, des contractions se renouvelant sans cesse, l'iris se contracte peu à peu et bientôt on ne tarde pas à observer un resserrement permanent de la pupille.

C'est ainsi qu'ayant besoin d'une lumière vive et éclatante pour pouvoir bien lire, pour que les objets soient mieux éclairés et que leurs contours ressortent davantage (car un faible éclairage entraîne une diffusion trop grande qui empêche de les bien

Digitized by Google

distinguer), le presbyte est obligé, lorsque les objets sont placés dans une pénombre et qu'il ne peut les apercevoir distinctement, de faire des efforts d'accommodation pour les bien distinguer ; ces efforts entraînent la contraction des fibres circulaires du muscle ciliaire, comme nous l'avons dit plus haut, et par suite produisent le resserrement de la pupille. C'est là ce qui constitue le myosis acquis des presbytes.

Il en est de même pour les objets situés à une très-faible distance, c'est dans ces cas surtout que les malades sont obligés de faire de plus grands efforts, et ces cas sont les plus fréquents. Si nous présentons un livre ouvert à un homme âgé de 45 à 50 ans, et qui n'est encore que légèrement atteint de presbytie; instinctivement il apporte le livre très-près de ses yeux. Mais immédiatement on remarque qu'il projette la tête en arrière et qu'il éloigne le livre, il fait des efforts pour trouver le point d'accommodation.

Dans ce fait isolé, il est vrai, l'effort ne serait pas suffisant pour entraîner un resserrement de la pupille sensible à l'œil nu et durable, ou pour mieux dire permanent; mais que cet effort se reproduise très-souvent et que le rapprochement ou l'éloignement de l'objet à envisager ne soit pas à la disposition du malade, et nous verrons alors survenir la contraction permanente de la pupille, le myosis.

Ce myosis peut être produit très-fréquemment par certaines professions qui exigent le rapprochement d'objets très-petits et délicats; telles sont les professions de graveur, d'horloger, etc. Dans ces cas on observe souvent la contraction des deux pupilles, mais quelquefois aussi la contraction d'une seule, les ouvriers ayant l'habitude en travaillant de ne se servir que d'un œil.

Le myosis physiologique diffère de tous les autres en ce qu'il n'est pas accompagné de troubles visuels.

§ II. Myosis artificiel.

Le myosis dont nous allons parler est produit par l'extrait de la fève de Calabar, ou mieux par son alcaloïde, l'éserine.

Les premières expériences sur la fève de Calabar remontent à

Digitized by Google

1854 et furent faites à Edimbourg par le professeur Christison. Mais ce ne fut qu'en 1863 que le Dr Thomas R. Fraser, d'Edimbourg, indiqua le premier, dans son excellente thèse inaugurale, l'action de cette graine sur la pupille et sur l'appareil de l'accommodation.

Le Dr Fraser fut le premier qui expérimenta la fève de Calabar sur lui-même, et outre le rétrécissement de la pupille il éprouva un endolorissement de la région sus-orbitaire, et une sensation de chaleur dans le globe oculaire, le tout précédé de myopie, aquelle disparut au bout d'une ou de deux heures, tandis que le étrécissement pupillaire persista en disparaissant très-lentement pendant cinq jours. M. Bowman a constaté sur lui-même les résultats indiqués par Fraser, et en outre a observé des phénomènes d'astigmatisme, qui cependant ne sont pas constants, et qui d'après cet auteur semblent tenir à une contraction convulsive du muscle ciliaire déterminant aussi des inégalités dans les courbures du cristallin.

Mais l'ésérine agit aussi sur les vaso-moteurs en contractant les vaisseaux. Il se produit une accélération plus grande de la circulation et le globe de l'œil s'injecte.

En même temps on remarque dans la plupart des cas un tremblement spasmodique de la paupière inférieure, tremblement qui a son siége à l'angle interne de l'œil. On remarque de plus une augmentation de la sécrétion des larmes, il y a larmoiement.

Si l'on instille une ou deux gouttes de solution de sulfate d'ésérine au 1|1000 entre les paupières, on voit au bout d'un temps qui varie de cinq à six minutes, la pupille se contracter légèrement. Au bout de vingt-cinq minutes la pupille atteint son maximum de resserrement et se trouve souvent réduite à un petit point noir d'environ un tiers de millimètre de diamètre. Cette contraction est quelquefois telle que souvent elle effraie les malades qui s'en aperçoivent.

Ce resserrement de la pupille peut durer un temps qui varie suivant de Graefe avec la force de la solution employée ; c'est ainsi que, tandis que M. Giraldès, dans ses expériences, a vu la contraction cesser au bout de vingt, trente ou trente-six heures,

Digitized by Google

Fraser, de Graefe et Donders l'ont vue persister deux, trois et jusqu'à cinq jours.

Pendant tout le temps que la pupille se resserre, elle reste sensible à l'action de la lumière, même au moment de la plus forte contraction, suivant Fraser et de Graefe. Ce dernier a encore observé des tressaillements de l'œil myosé lorsqu'on venait à projeter une vive lumière dans l'autre œil.

La contraction de la pupille peut se faire régulièrement, mais parfois elle se fait aussi d'une manière inégale, et alors on observe le frémissement des bords libres de la pupille; c'est Bowman qui a indiqué le premier ce phénomène. Dans quelques cas aussi, probablement dus à la contraction convulsive de l'iris, la pupille se déforme de telle sorte que l'iris paraît plus large en haut qu'en bas, comme cela a été observé par MM. Vée et Leven dans leur dixième expérience (1).

Le myosis pour Fraser était dû à la dépression spinale, c'est-à-dire à la dépression des fibres radiées; mais des expériences nouvelles ont prouvé que cette opinion était erronée. En 1865 Vintschgau a pu dans quelques cas produire la dilatation de la pupille par l'excitation du sympathique cervical (2). Rayow, plus affirmatif encore, soutient avec Grunhagen que l'excitation du sympathique cervical produit la dilatation évidente de la pupille chez les animaux calabarisés sans qu'on ait préalablement employé l'atropine (3).

Mais voici quelque chose de plus démonstratif : Si après avoir dilaté la pupille par l'atropine qui paralyse le sphincter, on instille du sulfate d'ésérine, et qu'on excite ensuite le sympathique cervical, la dilatation se produit encore (Ragow, Sée), ce qui prouve que les fibres radiées ne sont pas paralysées, et que par conséquent le myosis est dû à la contraction active du sphineter, laquelle ne peut avoir lieu que par l'excitation du nerf moteur oculaire commun.

Le myosis est donc dû à l'excitation du moteur oculaire com-

(1) Loc. cit., p. 28.

(2) Trousseau et Pidoux. Traité de thérapeutique, 8e édition.

(3) Loc. cit.

Digitized by Google

mun. Mais il faut maintenant chercher sur quelle partie de ce nerf agit l'ésérine pour produire cette excitation. Est-ce sur son origine, sur son tronc ou sur ses extrémités?

La production du myosis sur des yeux de lapins après la décapitation, comme l'ont fait Solberg, Wells et Czermak, nous paraît prouver suffisamment que ce n'est pas à son origine que la troisième paire est excitée. De plus, des observations présentées et soutenues jusqu'à ce jour, il semble résulter que la fève de Calabar n'agit en aucune façon sur le tronc du nerf moteur oculaire commun.

Ragow pense que le myosis dépend de l'excitation des extrémités de l'oculo-moteur, et pour prouver cette excitation il admet que les extrémités des nerfs moteurs volontaires sont excitées, expliquant ainsi les secousses fibrillaires qu'on observe sous l'influence de la fève.

On a prétendu que cette opinion était erronée, et on a dit que si son explication des troubles visuels était exacte, nous devrions voir le myosis se produire avant la myopie, tandis que c'est juste le contraire qui a lieu.

Quant à nous, nous croyons avec M. Galezowski que c'est sur le ganglion ophthalmique qu'agit directement l'ésérine et que de là son action se porte immédiatement sur les extrémités du nerf. Nous observons dans les instillations de cet alcaloïde des contractions fibrillaires de la paupière inférieure siégeant à l'angle interne de l'œil et se produisant avant la myopie; de plus, nous voyons dans un laps de temps relativement très-court survenir la contraction de la pupille.

L'action de la fève de Calabar est constante lorsqu'elle est appliquée topiquement, tous les auteurs sont d'accord sur ce point. Elle consiste surtout dans un rétrécissement marqué de la pupille, dans une contraction énergique de l'iris ; c'est le fait le plus important et celui qui a tout d'abord frappé M. Fraser lorsqu'il eut découvert l'action spéciale de cette substance. Cette propriété est hors de toute contestation ; elle a été constatée par tous les expérimentateurs en Angleterre, en Allemagne, en France ; mais elle n'est pas la seule, et nous aurons à examiner brièvement son action sur la pupille dilatée par la

Digitized by Google

belladone et les modifications que son usage amène dans la vision. Rappelons les deux curieuses expériences de MM. Vée et Leven dans lesquelles le poison introduit entre les paupières et absorbé par la conjonctive produisit tous les phénomènes généraux de l'empoisonnement avant même la contraction de la pupille, laquelle n'eut lieu que cinq minutes avant la mort de l'animal dans un cas, tandis que dans l'autre on n'observa aucune modification (1).

C'est surtout comme antagoniste de la belladone et pour faire disparaître après l'examen ophthalmoscopique, par exemple, la dilatation amenée à dessein par l'atropine que le nouveau médicament a été vanté. Nous avons voulu sous ce rapport étudier son action. Lorsque dans un œil sain on instille une ou deux gouttes d'ésérine, on voit survenir, par suite de l'inégalité de la vision dans les deux yeux, une certaine gêne dans les fonctions visuelles. La pupille étant au maximum du resserrement, si on instille sur la conjonctive une goutte de solution d'atropine, on voit en quelques minutes le resserrement faire place à une extrême dilatation, l'action de la fève étant complètement annihilée; mais alors survient une gêne extrême dans la vision avec les deux yeux, car l'œil en expérience ne donne que des images confuses qui troublent la vue de l'œil resté à l'état normal.

Mais l'action antimydriatique de l'ésérine disparaît peu à peu et l'action de l'atropine seule persiste.

La différence dans la durée de l'action de ces deux alcaloïdes dépend de la nature tout à fait différente des effets qu'ils produisent et de leur manière d'agir. En effet, l'atropine, d'après M. Sée, agit de proche en proche des extrémités périphériques jusqu'au ganglion ophthalmique, et par conséquent son action est très-lente, tandis que l'ésérine agit, croyons-nous, directement sur ce ganglion. D'autre part, l'atropine produit la paralysie du sphincter de l'iris en paralysant le nerf de la troisième paire, et en excitant le grand sympathique, tandis que l'ésérine produit la contraction en agissant sur les fibres contractrices

(1) Loc. cit., p. 27. Expériences 8e, 9e et 10e.

Digitized by Google

qu'il resserre, mais ne paralyse pas les fibres dilatatrices. Nous savons que les phénomènes paralysants durent plus longtemps que ceux qui dépendent d'une excitation, lesquels sont plutôt momentanés.

L'action de la fève de Calabar sur l'accommodation de l'œil est mise hors de doute par toutes les expériences qui ont été faites; elle a été constatée par MM. Fraser, Roberston, Harley, Wels, Bowman, Giraldès, etc. L'accommodation est modifiée quelques minutes après l'apparition du myosis ; quelquefois les deux phénomènes apparaissent simultanément. Le principal effet produit sur l'accommodation par la fève de Calabar consiste surtout dans la myopie. Cependant MM. Neill et Bowman ont constaté dans leurs expériences l'apparition de l'astigmatisme, dû, suivant M. Argyll Robertson, à l'action inégale de la solution sur différentes parties du muscle ciliaire.

Nous n'avons pas à parler ici des applications de cet alcaloïde à la thérapeutique oculaire ; mais qu'il nous soit permis de constater seulement que ces applications déjà très-nombreuses le deviendront encore davantage à mesure que son action sera mieux connue. C'est ainsi que nous l'avons vu employer très-avantageusement dans certains cas d'iritis rebelles par M. Galezowski, et dans ces cas l'ésérine est employée alternativement avec l'atropine. Dès 1867 M. Hulke communiquait à la Société royale de Londres, le résultat des expériences faites à *London ophthalmic Hospital* par M. Workmann. Dans trois cas de paralysie de la troisième paire, non-seulement la mydirise avait disparu, mais l'accommodation de l'œil affecté s'était sensiblement et heureusement modifiée.

§ III. Myosis pathologique,

Symptomatologie. — La pupille est beaucoup plus petite qu'elle ne l'est en moyenne à l'état normal, parfaitement régulière, lente et extrêmement limitée dans ses mouvements, se dilatant à peine lorsque le malade passe d'un lieu vivement éclairé dans un lieu obscur ou sous l'influence de la belladone, résistant même quelquefois complètement à ce dernier agent. Les deu

Digitized by Google

yeux sont généralement affectés, néanmoins le myosis est, dans quelques cas, monoculaire.

La vision du malade est confuse dans certains cas, surtout à une lumière peu intense ; dans quelques cas cependant elle est entièrement normale (voir l'observation d'ataxie locomotrice, nº 9). Quelquefois il y a impossibilité absolue de voir, lorsque l'affection est arrivée au degré extrême. Beaucoup de malades atteints de myosis se plaignent de céphalalgie frontale.

Le myosis est accompagné de contraction du muscle accommodateur et ces contractions sont permanentes ; il s'ensuit que les malades ne peuvent pas voir au loin, ils sont myopes.

Chez les personnes atteintes de myosis, la vue des objets au point de vue de leur grandeur n'est pas la même à différentes distances. Ainsi, une image du diamètre d'une pièce de 1 franc placée à 50 centimètres des yeux du malade lui paraît de grandeur naturelle, mais placée à une distance de 2 à 3 mètres, elle lui paraît sous un diamètre d'une pièce de 5 francs. Tels sont les symptômes que l'observation attentive des malades nous a permis de réunir, car il nous a été impossible de rien trouver sur ce sujet dans les ouvrages d'oculistique.

Ces expériences ont établi que chez les animaux les effets de la section de la portion cervicale du grand sympathique limités au côté correspondant sont :

Le rétrécissement de la pupille et la rougeur de la conjonctive, l'applatissement de la cornée et la rétraction du globe oculaire dans le fond de l'orbite, le resserrement de l'ouverture palpébrale et de la narine du côté correspondant, l'augmentation de la température, l'exagération de la sensibilité et de sueurs profuses.

Les signes indiquant un trouble quelconque apporté dans les fonctions du grand sympathique nous ont paru se rapporter à des lésions de ce même nerf déterminant l'abolition plus ou moins complète de ses fonctions. C'est dans ce sens qu'agissent la dilacération accidentelle du tronc nerveux, la compression forte produite soit par un anévrysme, soit par une tumeur cancéreuse ou d'autre nature, par le tissu inodulaire qui se produit pendant la cicatrisation des plaies et enfin par des fibro-

Digitized by Google

mes développés aux dépens des ganglions sympathiques et du tronc nerveux lui-même.

Il y a aussi des lésions déterminant l'exaltation des fonctions du nerf, telles que la compression légère quelle que soit sa nature, ou l'irritation directe du nerf sympathique.

Les symptômes produisant l'abolition des fonctions du grand sympathique devraient être les mêmes que les résultats de la section de ce nerf chez les animaux; mais, comme nous l'avons dit, l'altération du cordon nerveux, et par conséquent de ses fonctions, est plus ou moins complète. Il est des cas où l'on observe tous les phénomènes qui se produisent sur les animaux après la section du grand sympathique. Mais il en est d'autres aussi où l'on n'observe que le resserrement de la pupille du côté correspondant à la lésion, mais ce rétrécissement de la pupille est constant, stable et en même temps il est le symptôme essentiel ; quant aux autres symptômes éphémères, manquant le plus souvent, ils peuvent être considérés comme secondaires. Parmi ceux-ci on a surtout signalé la rougeur et la congestion de la moitié de la face et de l'oreille, puis la rougeur de la conjonctive, l'augmentation de la température bornée au côté de la lésion et les sueurs localisées.

Nous disions que le resserrement de la pupille est le symptôme fondamental qui suffit à lui seul pour confirmer la compression ou la dilacération du filet cervical du grand sympathique, car c'est le seul symptôme que l'on observe le plus souvent. Mais il faut pour cela que cette contraction soit permanente.

Nous savons que dans ces cas le myosis est le plus souvent mono-oculaire; mais qu'il soit nécessaire que la contraction soit exclusivement bornée à un seul œil pour être concluante, comme l'ont prétendu certains auteurs, nous ne le croyons pas, car M. Ogle (1) rapporte dans son mémoire des observations de fractures des deux dernières vertèbres cervicales dans lesquelles l'auteur signale la contraction des deux pupilles comme un effet de la compression de cette région de la moelle, et ces observations nous les regardons comme parfaitement concluantes, la

(1) Loc. cit., page 419.

Digitized by Google

compression existant dans cette région de la moelle appelée, par MM. Budge et Waller, région *cilio-spinale*. Cette explication est d'ailleurs parfaitement d'accord avec les expériences de M. Vulpian, dans lesquelles l'hémisection de la moelle chez les animaux produit la contraction de la pupille correspondante.

Nous allons rapporter ici deux observations seulement sur lesquelles nous nous sommes appuyé pour tracer l'exposé des symptômes qui résultent de la compression cervicale du grand sympathique, ou de sa dilacération au point de vue du myosis. L'une de ces observations est empruntée à M. Panas; la seconde, inédite, nous appartient.

Obs. V. — Dufrène (Alphonse), armurier, âgé de 52 ans, se présenta, le 10 septembre 1863, à la consultation de l'hôpital de la Pitié, pendant que je faisais par intérim le service de M. Richet.

Cet homme était affecté d'une tumeur située sur la partie latérale gauche du cou, dont il disait ne s'être aperçu que depuis deux à trois mois seulement. Jusqu'alors, sauf quelques indispositions légères, il a joui d'une santé parfaite; mais, à partir de ce moment, il commença à maigrir d'une manière notable. Pas d'antécédents syphilitiques; rien à signaler du côté de ses ascendants, sinon que sa grand'mère paraît avoir succombé à une affection probablement cancroïdale du pied.

Au moment où le malade se présenta à moi, il était dans l'état suivant :

Sur le milieu de la partie latérale gauche du cou, existait une tumeur arrondie, offrant le volume d'un œuf de poule, dure à la pression, légèrement bosselée à sa surface et tant soit peu plus molle au centre qu'à la circonférence. La peau avait conservé sa souplesse, son épaisseur, sa mobilité, et glissait facilement sur la tumeur, sauf dans un point large comme une pièce d'un sou, où elle adhérait à la masse, et offrait une coloration rougeâtre.

Les rapports de la tumeur avec les parties voisines étaient les suivants.

Elle est recouverte en avant par la peau et le muscle sterno-cléido-mastoïdien qui paraît aplati sur elle. Si on saisit la tumeur entre les doigts et qu'on lui imprime des mouvements de latéralité, on sent qu'elle n'est pas exempte d'adhérences avec le plan vertébral; le pharynx et le larynx ne sont pas sensiblement déviés, et l'on ne sent rien du côté de la cavité pharyngienne, bien que le malade nous dise que depuis une quinzaine de jours il avait commencé à avaler un peu plus difficilement.

La voix conserve ses qualités normales, et la respiration toute sa liberté.

L'artère carotide bat librement en dedans de la tumeur; le système veineux superficiel n'offre rien qui puisse nous faire penser que les vais-

Digitized by Google

seaux veineux profonds subissent une pression quelconque ; aussi, si l'on s'en tenait là on conclurait faussement que la tumeur n'exerce aucune compression fâcheuse, soit sur les vaisseaux, soit sur les nerfs; mais l'examen de l'œil du même côté va nous mettre sur la trace d'une série de symptômes extrêmement intéressants, qui témoignent hautement que le nerf sympathique subit ici une compression.

Ce qui frappe tout d'abord, c'est une rougeur très-vive de la conjonctive de l'œil gauche, différente de la conjonctivite par l'absence de toute sensation anormale, l'absence de toute sécrétion morbide, et l'état absolument normal de l'autre œil. Le malade dit s'être aperçu de cet état de son œil quinze jours auparavant, d'après l'avertissement de sa femme qui s'en serait aperçue le matin au réveil. Un examen plus approfondi nous permit de constater :

1° Que la pupille de cet œil est de moitié plus resserrée que l'autre;

2° Que l'ouverture palpébrale semble être devenue plus petite, sans que nous puissions affirmer qu'il y ait rien de pareil du côté de la narine et de la bouche;

3° Enfin que l'oreille et toute la moitié gauche de la tête sont légèrement rouges, congestionnées, et offrent une élévation de température parfaitement sensible à la main et au thermomètre, qui donne une différence de 2 centigrades, entre ce côté de la face et l'autre côté.

Il est à noter que, du côté congestionné, le malade accuse des fourmillements et une augmentation de sensibilité de la peau de la joue.

Avec cet ensemble de symptômes, reproduisant si bien ce qu'on observe chez les animaux lorsqu'on vient à couper chez eux le nerf sympathique au cou, le diagnostic ne pouvait être un instant douteux. Il y avait bien évidemment ici une compression du nerf grand sympathique produite par une masse de ganglions lymphatiques dégénérés ; quant à la tumeur, nous l'avons jugée de nature cancéreuse, en nous basant pour cela sur la marche rapide qu'elle a subie, et sur l'amaigrissement hâtif du malade.

Notre ligne de conduite était, dès lors, toute tracée, c'est pourquoi je dissuadai le malade d'une opération sanglante, et je lui prescrivis quelques toniques et l'iodure de potassium. Tel était l'état des choses lorsque je vis le malade pour la première fois (10 septembre); voici ce qui s'est passé depuis :

Le 24 octobre, il se fit recevoir à l'hôpital Saint-Antoine, dans le service de M. Jarjavay, où il resta jusqu'au 31 octobre. Pendant son séjour dans cet hôpital, on lui donna de l'huile de foie de morue, du vin de quinquina, et on fit l'ouverture de la tumeur très-probablement fluctuante.

De retour chez lui, le malade a continué de faire usage de l'huile de foie de morue et autres moyens, ce qui n'a pas empêché sa tumeur de faire des progrès tellement rapides, que dans le courant du mois de jan-

Digitized by Google

vier 1874, il crut devoir s'adresser à M. Richet, à la Pitié, dans le service duquel il ne resta que quinze jours, pour regagner de nouveau son domicile, où j'ai été le revoir il y a une vingtaine de jours environ. Son état était alors le suivant : D'une maigreur extrême, il est devenu méconnaissable, et n'a plus la force de se lever du lit. La tumeur occupe actuellement, non-seulement tout un côté du cou, mais elle envahit aussi les régions axillaires et scapulaires ; aussi le cou est-il fortement incliné à gauche, et ne peut-il plus être redressé, à cause de l'énorme masse fongueuse et lardacée qui englobe tous les tissus. Par suite de cet état de choses, le malade ne peut plus ni ouvrir la bouche, ni avaler autre chose que des liquides.

Mais ce que j'avais surtout intérêt à connaître, c'était l'état des choses au point de vue des changements survenus dans les phénomènes de compression du grand sympathique.

L'injection oculaire, dont il n'existe plus de traces, avait complètement disparu, depuis longtemps déjà, avant l'entrée du malade dans le service de M. Jarjavay ; de sorte que l'hyperémie en question n'a pas dû persister plus d'un mois et demi à deux mois au plus. Il en a été probablement ainsi de la rougeur avec élévation de température de la face ; mais sans qu'on puisse l'affirmer, le malade n'ayant pas été à même de le constater.

Obs. VI. — Cette observation est celle d'un malade que nous avons vu à l'hôpital Saint-Antoine, dans le service de M. Mesnet; voici les notes qu'il nous a été possible de recueillir.

R... (Joseph), âgé de 46 ans, fut admis le mois de mars 1874, à l'hôpital Saint-Antoine, avec la face et le cou bouffis et congestionnés, les veines jugulaires dilatées du côté droit et des pulsations dans le second espace intercostal du côté droit de la poitrine, avec tumeur de cette région, s'étendant depuis le bord du sternum jusqu'à 3 pouces en dehors. On observait tous les autres symptômes conduisant au diagnostic d'un anévrysme de la crosse de l'aorte. On ne remarqua rien de particulier dans l'apparence des deux pupilles jusqu'au mois d'avril, où il fut constaté que la pupille gauche était plus dilatée que la droite. Le 15 avril on constata que l'impulsion de l'anévrysme était plus forte et était sentie dans une étendue de 4 pouces du second au quatrième cartilage costal, et que les deux pupilles étaient dilatées, mais la gauche beaucoup plus que l'autre. On a remarqué que, pendant que le malade dormait, les pupilles étaient contractées, mais la gauche était plus large que la droite. Le malade est sorti de l'hôpital et il nous a été impossible de suivre plus loin l'observation.

Le resserrement de la pupille peut se présenter dans des cas autres que ceux dont nous venons de parler.

Digitized by Google

Dans les cas d'iritis par exemple, sous l'influence de l'inflammation, les fibres circulaires de l'iris sont excitées et la pupille se contracte d'une manière très-appréciale. En même temps on constate que ces mouvements sont lents et irréguliers. Nous n'avons pas ici à nous occuper des différentes formes que prend la pupille ; cependant qu'il nous soit permis de dire que ce resserrement de la pupille qui, dans la plupart des cas, s'observe au commencement même de la maladie, est dans quelques cas régulièrement conformé, tandis que dans d'autres on observe dès le début, au pourtour du bord pupillaire, une exsudation qui y forme des adhérences et détermine des irrégularités de la pupille.

Si nous voulons juger de la mobilité de la pupille, il faut recouvrir l'œil malade avec la paupière abaissée, on la relève à des reprises différentes, lorsqu'on s'est convaincu du défaut de contractilité de ce diaphragme membraneux, on instille dans l'œil une solution d'atropine, et c'est alors que la résistance plus ou moins prononcée du tissu enflammé à l'action des mydriatiques se manifeste, et que l'irrégularité survenue dans la conformation de la pupille démontre d'une manière irréfutable l'existence de l'inflammation.

De Graefe nous dit aussi que dans l'amaurose cérébrale congestive le myosis n'est pas rare ; on se tromperait, dit-il, si on le regardait comme appartenant exclusivement comme symptôme à l'amaurose rétinienne, à la rétinite ou à l'ophthalmie interne.

Romberg dit avoir trouvé dans les *tabes dorsalis* la pupille contractée à tel point qu'elle n'avait pas la dimension d'une tête d'épingle.

Von Villebrand (1), en 1854, a, le premier, rapporté un fait intéressant démontrant l'influence du grand sympathique sur les fibres radiées de l'iris qui étaient paralysées. Voici l'observation que nous allons reproduire en abrégé :

Observation. I. — Un jeune homme de 28 ans, en apparence bien constitué, souffrait beaucoup de douleurs périodiques dans le bras gau-

(1) *Archiv für Ophth.*, t. I, 1re partie. Berlin, 1854.

Digitized by Google

che, douleurs qu'il attribuait à une cause rhumatismale. A cette époque, il se manifesta dans la vue de son œil droit des changements qui l'inquiétèrent beaucoup. Cet organe ne présenta d'autre altération qu'un rétrécissement considérable de la pupille, avec une immobilité complète de l'iris. Le malade distinguait avec cet œil les objets même les plus petits.

Cette douleur du bras droit était due à une névralgie du nerf cubital. On découvrait sous le muscle sterno-mastoïdien de nombreux ganglions. Partant de ce fait que la névralgie du nerf cubital était le résultat de la compression du plexus brachial par les ganglions indurés du cou, que ces mêmes ganglions exerçaient une compression sur la portion cervicale du grand sympathique, d'où une paralysie des fibres radiées de l'iris, et, par suite, le resserrement de la pupille, on administra la solution d'iodure de potassium pour faire résoudre l'adénite cervicale. Après la disparition de celle-ci, l'iris reprit sa mobilité et la vision se rétablit.

Le myosis est parfois accompagné d'autres altérations de l'œil. Ainsi, le 6 février 1865, M. Fano fut consulté par un homme âgé de 66 ans, chez lequel les deux pupilles n'étaient pas plus larges qu'une tête d'épingle. Il prétendait que cet état avait toujours existé. La vision était notablement affaiblie. De l'œil droit il lisait le n° 3 de Jæger; du gauche il ne pouvait lire que le n° 13. L'instillation du sulfate d'atropine dilata les deux pupilles au bout de quelques minutes.

L'examen à l'ophthalmoscope démontra une opacité commençante du cristallin et une atrophie de nerf optique caractérisée par la blancheur de la pupille. Les mêmes lésions existaient des deux côtés.

Le resserrement de la pupille comme phénomène pathologique ne se rencontre pas seulement dans les cas de section, de dilacération ou de compression du grand sympathique, nous le trouvons encore comme symptôme très-fréquent dans l'ataxie locomotrice.

Les expériences faites sur les animaux et sur l'homme décapité ont démontré que la section de la troisième paire produit la dilatation de la pupille, et que par l'excitation du bout central de ce nerf divisé on obtient son resserrement. Telles sont les expériences que M. Budge a faites en 1862 à Leipzig à ce sujet. On doit en conclure que le filet moteur envoyé par ce nerf au

Digitized by Google

ganglion ophthalmique, duquel émergent les nerfs ciliaires, anime le muscle constricteur de l'iris. En conséquence, toute excitation morbide de la troisième paire doit provoquer le rétrécissement de la pupille, tandis que ce nerf faisant défaut, la dilatation de l'iris prédomine et la pupille se dilate.

La dilatation de la pupille est l'un des symptômes de la paralysie de la troisième paire, elle a été fréquemment observée dans l'ataxie locomotrice, et alors elle accompagne ordinairement la paralysie d'un ou de plusieurs muscles animés par ce nerf; mais jamais dans ces cas la pupille ne se resserre pendant les crises douloureuses.

Le resserrement de la pupille remplacé par sa dilatation pendant les crises douloureuses de l'ataxie rappelle les phénomènes nommés par Cl. Bernard oculo-pupillaires, et qu'il a produits en expérimentant sur les racines antérieures des deux premières paires dorsales rachidiennes. Cet habile physiologiste produit le resserrement de la pupille par la section de ces racines dans le canal rachidien, et sa dilatation par la galvanisation du bout central de ces mêmes racines sectionnées.

Mais dans presque tous les cas d'ataxie locomotrice, nous dit M. Duchenne (de Boulogne), les racines antérieures de la moelle ont toujours été trouvées normales, tandis que la lésion anatomique siégeait dans les racines postérieures et dans certaines portions des cordons postérieurs de la moelle.

Les phénomènes oculo-pupillaires de l'ataxie locomotrice, ajoute-t-il, ne peuvent s'expliquer que par un état pathologique de la portion cervicale du grand sympathique; et, en effet, il a été démontré par des expériences physiologiques que la section du filet sympathique cervical produit le resserrement de la pupille, et que son excitation provoque sa dilatation. L'atropine agit dans ce dernier sens, elle dilate la pupille en paralysant le nerf de la troisième paire et en excitant le grand sympathique.

A ce resserrement de la pupille provoqué par la section du grand sympathique s'ajoute l'injection et la calorification de l'œil; or le grand sympathique tient sous sa dépendance l'innervation des vaisseaux de l'œil, de plus l'action motrice qu'il

Digitized by Google

exerce sur les fibres radiées de l'iris lui vient d'une anastomose des premières paires dorsales antérieures de la moelle. Les expériences de M. Cl. Bernard ont surtout mis en lumière ces faits physiologiques.

Donc il est bien certain que le resserrement de la pupille, la vascularisation de l'œil et son injection dépendent d'une compression pathologique du grand sympathique.

On doit donc attribuer ces troubles de la vascularisation de l'œil à la lésion du filet cervical du grand sympathique, surtout si l'on considère que liée aux phénomènes oculo-pupillaires, cette vascularisation diminue ou disparaît dès que la pupille se dilate. Mais dans l'ataxie locomotrice le sympathique cervical peut être affecté à des degrés divers et dans une plus ou moins grande partie de ses tubes et de ses cellules. La lésion du sympathique cervical peut même être tellement limitée, qu'elle ne produit d'autre trouble fonctionnel que le resserrement permanent de la pupille (myosis) sans la dilatation pendant les crises douloureuses, comme dans l'observation empruntée à M. Duchenne (de Boulogne).

Obs. VII.— *Resserrement des pupilles, avec augmentation de vascularisation et de calorification de l'œil, et, pendant les crises douloureuses, dilatation de ces pupilles avec diminution de vascularisation de l'œil, chez un sujet atteint depuis dix ans d'ataxie locomotrice progressive.*

M. X..., ancien négociant retiré des affaires, demeurant à Paris, âgé de 58 ans. D'une bonne constitution, d'une bonne santé habituelle, sans antécédents syphilitiques, sans cause connue ou héréditaire, il a été affecté tout à coup, en 1848, de diplopie avec strabisme interne à gauche. Bientôt après sa vue s'est affaiblie progressivement. Sa diplopie a disparu en quelques mois, mais son amblyopie s'est aggravée progressivement.

En 1850, il a éprouvé dans quelques points très-circonscrits des membres inférieurs, tantôt à gauche, tantôt à droite, des douleurs qui duraient une ou deux secondes, revenaient coup sur coup trois ou quatre fois à des intervalles de plusieurs minutes, et qui, après un repos de une à plusieurs heures, apparaissaient à peu près de la même manière, et ainsi de suite pendant deux ou trois jours. Ces douleurs avaient le caractère particulier d'être profondes, térébrantes, et de traverser le membre de part en part, comme ferait une flèche; quelquefois cependant, mais rarement, le membre était traversé longitudinalement comme par un éclair. Pendant toute une crise, les élancements douloureux et circonscrits se faisaient

Digitized by Google

sentir dans l'un des membres, ou bien ils apparaissaient un jour dans le même point, et l'autre jour dans un autre point du membre opposé. Enfin ces douleurs étaient accompagnées d'une sensibilité extrême de la peau au plus léger toucher, hyperesthésie cutanée qui disparaissait avec elles. La forte pression n'était pas douleuréuse et semblait même soulager le malade. Pas de coloration à la peau pendant ou après les douleurs.

Tel était le caractère des crises douloureuses, qui ne se faisaient sentir, les deux premières années, qu'à de rares intervalles, mais qui, plus tard, revinrent plus intenses et par intervalles de plns en plus rapprochés.

Peu de temps après l'apparition des crises douloureuses, les facultés génériques s'affaiblirent et bientôt se perdirent complètement.

En 1862, M. X... se préoccupait moins de la perte de cette fonction et de ses douleurs que de sa vue, qui malgré les soins continus des oculistes les plus habiles était déjà perdue.

A l'examen, on constata les phénomènes suivants : Plus de traces de la paralysie de la sixième paire, qui a marqué le début de sa maladie ; cécité complète : le malade ne distinguait pas le jour de la nuit : n la pression du globe oculaire, ni l'excitation électrique, ne produisaient de phosphènes. A l'examen ophthalmologique, il fut constaté que les pupilles étaient d'un blanc mat, que les vaisseaux qui rampent à la surface de la rétine étaient rares et atrophiés. Malgré sa cécité ses pupilles étaient très-resserrées (1 millim. 1/2 à 2 millimètres de diamètre). Cet état était permanent et datait de plusieurs années.

Depuis l'apparition de ce resserrement des pupilles, la vascularisation de l'œil avait augmenté, et par moment elle était telle que non-seulement la conjonctive oculo-palpébrale était plus rouge, mais que l'on voyait une injection fine des petits vaisseaux qui rayonnent autour de la cornée, comme dans la kératite ou l'iritis. Cependant on n'observait pas les sécrétions ou les produits habituels de l'inflammation de l'œil, bien que cette vascularisation ainsi augmentée eût déjà duré plusieurs années. La cornée avait conservé sa transparence; sa surface ne présentait aucune ulcération; les paupières n'étaient pas collées le matin au réveil. La vascularisation de l'œil était accompagnée de chaleur et de douleur dans cet organe.

Pendant les crises douloureuses le resserrement de la pupille était remplacé par la dilatation considérable de cette membrane, et la vascularisation de l'œil disparaissait.

L'électrisation de l'œil a été pratiquée un grand nombre de fois assez énergiquement : un excitateur métallique introduit entre la sclérotique et la paupière était promené sur la sclérotique. Cette opération, loin de surexciter l'œil, en diminuait notablement la vascularisation, mais elle n'exerçait aucune action sur la pupille.

Digitized by Google

Obs. VIII. — *Resserrement continu des pupilles* (myosis double) *dans un cas d'ataxie locomotrice progressive à sa deuxième période.*

Au n° 9 de la salle Sainte-Madeleine, à l'Hôtel-Dieu, était couché le nommé Villnauloguy, âgé de 12 ans. On a observé chez ce malade un myosis double, et il présentait les symptômes suivants caractéristiques de l'ataxie locomotrice. Douleurs fulgurantes revenant par crises depuis 1860, incoordination des mouvements dans les membres inférieurs quelques mois après; impuissance depuis 1862. Les pupilles étaient très-resserrées depuis un an, disait-il. M. Duchenne constata qu'elles ne se dilataient pas pendant les crises douloureuses et il remarqua en même temps que, ni avec la belladone administrée à l'intérieur et à dose assez élevée, ni avec les instillations entre les paupières de gouttes d'une solution de sulfate d'atropine, on ne pouvait obtenir la moindre dilatation de ses pupilles. Malgré leur resserrement continu, la vue de ce malade n'était pas altérée.

Obs. IX. — *Resserrement continu des pupilles* (myosis double) *dans un cas d'ataxie locomotrice.*

Au n° 27 de la salle Saint-Michel, à la Pitié, est couché le nommé G..., âgé de 59 ans.

Il a été employé en qualité de caissier dans une maison de commerce jusqu'en 1870, et c'est à cette époque seulement qu'il fait remonter les premiers symptômes de la maladie dont il est atteint. Cependant nous devons faire remarquer que depuis 1866 il s'était produit des troubles très-sérieux du côté du tube digestif et de la vessie, car depuis cette époque le malade a souvent éprouvé des incontinences d'urine et de matières fécales.

En 1870, apparurent des fourmillements et des engourdissements dans les pieds qui rendaient sa marche difficile et très-pénible au début, mais qui ne tardaient pas à disparaître dès que le malade avait fait quelques pas. Dès cette époque même il s'aperçut qu'il lui était impossible de se diriger dans l'obscurité et que sa vue s'affaiblissait à l'entrée de la nuit. Les phénomènes du côté des yeux, si toutefois il y en a eu, ont passé inaperçus, car il n'en rapporte aucun. Ses facultés génésiques disparurent.

Le 16 mars 1872, il est entré à l'hôpital dans le service de M. Lorain et à ce moment il éprouva dans les membres inférieurs tantôt à gauche, tantôt à droite, des douleurs qui, partant au niveau du tiers supérieur du fémur, allaient comme des éclairs se perdre à l'extrémité des orteils. Ces douleurs étaient accompagnées d'une hyperesthésie excessive. Il fut alors soumis aux bains et aux douches suivies de frictions le long de a colonne vertébrale. Trois mois après son entrée il fut cautérisé au fer rouge le long du rachis et depuis cette époque il a été cautérisé deux fois. La dernière cautérisation, qui a été faite dans le mois de février 1874,

Digitized by Google

a été suivie d'une hyperesthésie tellement intense qu'il lui a été dès lors impossible de supporter les frictions.

Au mois de septembre 1872, c'est-à-dire six mois après son entrée à l'hôpital, M. Lorain fut frappé du resserrement de la pupille dans les deux yeux, resserrement qui persiste encore sans avoir jamais varié; le diamètre des pupilles était alors de 1 millimètre et demi. Cet état est permanent et date aujourd'hui de deux ans. Nous devons ici faire remarquer que les crises n'ont eu aucune influence sur les pupilles qui n'ont jamais été dilatées dans ces moments.

Depuis l'apparition de ce resserrement des pupilles la vascularisation et la calorification de l'œil ont augmenté et jamais on n'a remarqué les sécrétions habituelles de l'inflammation de l'œil; la cornée conserve sa transparence, pas d'ulcérations à sa surface et les paupières ne sont jamais collées le matin.

Nous avons dit que la contraction des pupilles était permanente, mais nous devons faire remarquer ici qu'elles obéissent à l'influence des mydriatiques, car il a été instillé une goutte de sulfate d'atropine dans l'œil droit du malade et la dilatation qui s'est produite immédiatement a persisté pendant quatre jours. Néanmoins, malgré cette dilatation de la pupille, la vue n'a été nullement modifiée dans cet œil.

Un fait digne de remarque est le suivant : malgré la contraction permanente des pupilles, l'acuité de la vue n'a subi aucune altération chez ce malade, car il nous a souvent dit que depuis que ses pupilles sont ainsi resserrées, il voit beaucoup mieux. Son *punctum proximum* est à $0^{m},20$ et son *punctum remotum* est très-éloigné.

Obs. — X. — *Resserrement continu des pupilles* (myosis double) *dans un cas d'ataxie locomotrice.* Cas rapporté par M. le professeur Lorain.

M. X..., officier d'infanterie, âgé de 38 ans, d'un tempérament très-nerveux, mais jouissant d'une très-bonne santé habituelle, a fait la campagne de 1870.

Pendant cette campagne et presque au début il fut pris des douleurs fulgurantes de l'ataxie locomotrice, les premiers phénomènes étant sans doute passés inaperçus. Depuis cette époque il présenta successivement tous les symptômes de cette affection.

Quelque temps après la guerre, M. X... vint à Paris et consulta M. le professeur Lorain.

Au premier aspect, M. Lorain nous dit qu'il fut vivement frappé du resserrement extraordinaire des deux pupilles de ce malade qui étaient à peine perceptibles à l'œil nu et à une faible distance, et malgré ce resserrement, sa vue n'était pas altérée. Ce malade a été vu longtemps après et les pupilles ne s'étaient point modifiées, la contraction était permanente, il nous a été impossible de savoir s'il se produisait aucune modification au moment des crises. Depuis, ce malade a été atteint de paralysie générale,

Digitized by Google

et aujourd'hui, ne jouissant plus entièrement de ses facultés morales et intellectuelles, il a été renfermé dans une maison de santé.

2. Le resserrement de la pupille s'observe encore dans l'atrophie musculaire progressive, et c'est M. Voisin qui, le premier, en 1863, présenta devant la Société de médecine de Paris une observation, que nous allons résumer plus loin, ayant trait à ce phénomène oculo-pupillaire; car ni l'important mémoire d'Aran ni les observations dues à MM. Cruveilhier, Thouvenet et Graves, ne font mention de cette modification de la pupille. Peut-être ces phénomènes singuliers n'eussent-ils pas échappé à leur observation si l'on avait eu connaissance des travaux récents de physiologie expérimentale dirigés dans cette voie par MM. Biffi (de Milan), Budge, Wahler et Cl. Bernard.

Nous allons résumer ainsi l'observation de M. Voisin.

Obs. XI. — *Atrophie musculaire progressive portant sur les muscles desservis par les nerfs médian et cubital (des deux côtés, mais surtout à gauche), par le nerf crural gauche; phénomènes oculo-pupillaires dans l'œil gauche, rétrécissement de la pupille et applatissement de la cornée, diminution de la vue.*

Au n° 9 de la salle Saint-Jean-de-Dieu (service de M. Bouillaud), est couché le nommé Bellingher, âgé de 44 ans, maroquinier.

A l'âge de 7 ans, danse de Saint-Guy pendant six semaines, traitée par les bains froids.

Au début des phénomènes morbides il a ressenti un engourdissement et de la faiblesse dans le petit doigt de la main gauche. Progressivement toute la main est devenue le siége de symptômes analogues. L'engourdissement et la faiblesse ont gagné l'avant-bras. Puis amaigrissement de la main gauche et inertie consécutive. Plus tard survinrent la faiblesse et la difficulté dans les mouvements de la main droite, après quoi amaigrissement de la main et du bras à son bord interne, sa main est dans la demi-flexion. Le mouvement d'abduction du pouce est restreint, il ne peut atteindre le petit doigt ni la paume de la main. La contractilité électrique musculaire n'est nulle part absente. Pas de différence dans la température des membres droits et gauches.

La partie antérieure de la cuisse gauche à son tiers inférieur est un peu plus maigre que celle de la droite. La marche est difficile à cause de la faiblesse des membres inférieurs.

Apyrexie complète, conservation entière de la sensibilité cutanée.

Le malade ressent longtemps des soubresauts dans la paupière supérieure gauche à l'angle externe de l'œil, et plusieurs fois il lui est arrivé de croire à la présence dans l'œil d'un grain de sable. Le malade dit voir

Digitized by Google

moins bien depuis le même temps et de moins loin; pas de brouillard cependant. A première vue, l'œil droit paraît un peu plus saillant que le gauche. Les deux ouvertures palpébrales sont égales.

La pupille gauche est moitié moins large que la droite; le diamètre de la pupille droite est de 3 millimètres, celui de la pupille gauche est de 2 millimètres. La gauche et la droite se contractent bien sous l'influence de la lumière, mais celle de gauche est toujours plus étroite que celle de droite; toutes les deux se dilatent notablement quand on pince un point du corps.

Le point culminant de la surface convexe de la cornée gauche est moins éloigné du point iridien que la droite; il y a là une différence de longueur de 1 millimètre, appréciable à l'œil nu et à la loupe. Ceci se passait en octobre 1862.

En mai 1863 les deux pupilles avaient le même diamètre, toutes les deux étaient considérablement rétrécies, même dans l'obscurité. Elles étaient à peine mobiles sous l'influence de la lumière et d'un pincement d'un point du corps. Leur diamètre était de 1 millimètre, les deux cornées étaient aussi aplaties également.

Dans ce cas, un état morbide avait produit les mêmes symptômes que l'instrument de M. Cl. Bernard, nous n'oublions pas que ce physiologiste sectionnait les racines antérieures des deux premières paires dorsales sur un chien et obtenait les phénomènes oculo-pupillaires précités, c'est-à-dire le resserrement de la pupille et l'aplatissement de la cornée.

Dans les cas d'atrophie musculaire progressive, l'atrophie porte sur les muscles fléchisseurs, sur ceux des pouces, sur les lombricaux et les interosseux des avant-bras et des mains, c'est-à-dire sur les muscles animés par les nerfs médian et cubital des deux côtés; or, on sait que les premiers naissent des septième et huitième branches cervicales, et les seconds des huitième cervicale et première dorsale. D'un autre côté les travaux modernes ont singulièrement éclairé les questions anatomo-pathologiques relatives à ce sujet (1) en montrant que les nouveaux nerfs s'atrophient par diminution de calibre des tubes nerveux, et le fait est absolument identique avec celui qui résulte chez le chien de la section des racines antérieures des deux premières dorsales.

(1) Cruveilhier. *Bulletin de l'Académie de Paris*, 1853, t. VIII. Aran, Mémoire. *Archives générales de médecine*, septembre et octobre 1850.

Digitized by Google

On ne peut pas en effet objecter qu'il n'y a pas parité à établir entre la moelle d'un chien et celle d'un homme; car, sauf quelques variations dans la longueur, les dispositions anatomiques sont les mêmes chez tous les mammifères.

L'explication de ce phénomène est donc le suivant : atrophie des racines antérieures des trois premières ou des deux premières paires rachidiennes dorsales, influence directe par diminution ou absence d'influx nerveux sur les nerfs ciliaires, paralysie de ces nerfs, absence d'équilibre dans les actes physiologistes antagonistes de ce nerf et du grand sympathique cervical, prédominance d'action du moteur oculaire commun, et par conséquent resserrement du sphincter iridien, myosis.

3. Ces phénomènes, que personne n'avait observés avant M. Voisin dans l'atrophie musculaire progressive, avaient été observés en partie dans la paralysie générale. M. Baillarger, le premier, a noté le rétrécissement de la pupille chez un certain nombre de paralytiques généraux. Mais, tandis que dans l'atrophie musculaire la cause est spinale, dans la folie paralytique, elle est plutôt cérébrale, et en tout cas, quoique dans les deux maladies le rétrécissement résulte de la paralysie du nerf dilatateur de la pupille, la parité n'est pas complète; dans la paralysie générale l'aplatissement de la cornée n'existe pas.

Nous observons encore le resserrement de la pupille dans certains cas de ramollissement cérébral. Mais dans ces cas le myosis qui est toujours monoculaire, n'est pas permanent. Cet état de la pupille qui s'offre immédiatement après l'attaque disparaît après quelques jours. Nous avons eu assez souvent occasion d'observer des cas de ce genre, et nous en citons un exemple dans l'observation que nous avons recueillie dans le service de M. Lasègue, et que nous allons rapporter un peu plus loin.

4. Nous devons encore relater des cas de myosis chez des personnes atteintes d'hystérie; cet état de la pupille, qui, d'ailleurs, n'est pas permanent, s'observe au commencement de la crise seulement. Quant à nous, il nous a été donné d'assister très-souvent, dans le service de M. le professeur Lasègue, à des at-

Digitized by Google

taques de ce genre, mais il nous a été possible rarement d'observer ce phénomène; nous devons cependant dire que nous l'avons observé quelquefois.

Obs. XII. — Au n° 25 de la salle Saint-Paul est couché le nommé Jacques Vernet, âgé de 80 ans.

Ce malade a eu une maladie il y a soixante-treize ans, sur laquelle il ne donne pas de renseignements. Jamais d'attaques antérieures ni de maladies du cœur.

Le 28 février, étant dans la rue, il fut pris d'étourdissement mais sans perte de connaissance et sans chute; il put regagner seul son domicile et même monter jusqu'au sixième étage. Il s'aperçut seulement alors que sa jambe gauche était plus lourde et qu'il remuait le bras du même côté avec plus de difficulté. Ce n'est que six jours après que sa paralysie fut complète et que tout mouvement devint impossible dans le bras et dans la jambe gauche; à cette époque peu de céphalalgie.

État actuel. — Le malade peut faire quelques mouvements avec son épaule, ceux de la jambe sont un peu moins limités. Le bras semble œdématié et amaigri, les muscles sont flasques. La sensibilité est conservée, pas de paralysie faciale. Le cœur est parfaitement sain. Le malade se plaint aussi de besoins fréquents d'uriner, mais la miction se fait sans douleur.

Les pupilles sont très-resserrées, l'une comme l'autre, ce que nous devons attribuer à la presbytie. Mais la pupille gauche est beaucoup plus contractée que la pupille droite.

Cet état était surtout manifeste au moment où il est entré à l'hôpital, mais, peu à peu, les pupilles ont repris le même diamètre, et elles mesurent, aujourd'hui, 1 millimètre et demi. Elles sont sensibles à la belladone.

5. L'opium et la morphine agissent aussi comme des myotiques, à condition qu'ils soient introduits dans le système circulatoire en quantité relativement grande. C'est ainsi que nous avons vu l'usage interne de l'opium à des doses ordinaires non toxiques rester sans effet sur la pupille; tandis que les injections hypodermiques de morphine agissaient d'une manière très-sensible et amenaient un myosis d'une certaine durée. Le fait que nous rapportons ci-après et qui est très-intéressant nous montre cependant que l'empoisonnement peut non-seulement amener le myosis, mais qu'il peut prolonger cet état de la pupille pendant des mois en l'aggravant de troubles visuels extrêmement sérieux, qui apparaissent par crises d'une durée plus ou moins longue.

Digitized by Google

Voici cette observation que nous empruntons à M. Galezowski.

Obs. XIII. — Madame V..., âgée de 34 ans, ayant toujours joui d'une vue et d'une santé parfaites, tenta de s'empoisonner, au mois de mars 1871, en avalant 60 grammes de laudanum. A la suite de cet empoisonnement elle resta dans un état comateux pendant deux jours; une fois revenue de cet état, elle s'aperçut qu'à part les désordres survenus dans sa santé, sa vue s'était considérablement affaiblie au point qu'elle ne pouvait plus lire, ni distinguer les personnes à 10 mètres; tout lui paraissait enveloppé d'un brouillard épais. Elle se plaignait aussi de douleurs névralgiques dans toutes les branches de la cinquième paire. Ce fut au mois de juin de la même année qu'elle vint consulter le Dr Galezowski; celui-ci constata un myosis des plus prononcés et un trouble de la vue causé par un spasme du muscle accommodateur; par moment, la malade voyait cependant assez pour pouvoir lire le n° 5 ou 7 de l'imprimé, tandis que d'autres fois il lui était impossible de distinguer les plus gros caractères de l'échelle typographique : les lettres et les objets lui paraissaient tremblottants. Sous l'influence de l'atropine à la dose de 2 centigrammes pour 10 grammes d'eau instillée plusieurs fois par jour, la malade se trouva sensiblement soulagée. Il fallut pourtant, malgré cette amélioration, suspendre l'usage de ces gouttes, dont l'emploi trop fréquent avait produit une vive irritation des conjonctives palpébrales. Néanmoins la vue se maintint bonne jusqu'au mois de novembre 1873; à ce moment la malade recommença à souffrir, au pourtour des orbites, de douleurs névralgiques excessivement violentes, qui devenaient, par instant, tout à fait intolérables; les troubles visuels se reproduisirent simultanément accompagnés des mêmes symptômes qu'à leur première apparition. Elle revint à la Clinique le 18 décembre 1873.

Cette fois on constata le rétrécissement des pupilles poussé à un tel degré qu'il était presque impossible d'examiner le fond de l'œil. Cependant la rétine était intacte et la malade pouvait lire le n° 30 à 3 mètres; Ni les verres convexes, ni les concaves n'amélioraient la vision, soit de près, soit de loin. Il a fallu, pour obtenir un résultat favorable, prescrire une dose très-faible d'atropine (1 milligramme pour 10 grammes) dans le but de prévenir le retour de l'irritation conjonctivale.

Cette malade s'est encore présentée à la Clinique au mois de mars 1874 et les mêmes phénomènes persistaient, le myosis était permanent.

Cette observation démontre un fait des plus importants, c'est que le myosis avec le spasme du muscle accommodateur, peut persister pendant des mois et des années après l'intoxication avec l'opium, et que les troubles visuels ne sont nullement occasionnés

Digitized by Google

par une myopie, mais bien par les contractions spasmodiques du muscle accommodateur, qui empêchent la stabilité et la fixité dans le regard des objets fins; de là le trouble et la fatigue de la vue.

SUR LES ALTÉRATIONS OCULAIRES

DES FEMMES ENCEINTES.

Par le Dr Xavier Galezowski.

(Suite et fin.)

Dans la première partie de ce travail, nous avons parlé de la rétinite albuminurique des femmes enceintes, et nous avons cité des faits de la guérison de l'affection oculaire, avec rétablissement complet de la vision.

Nous voulons aujourd'hui signaler des cas moins favorables dans lesquels la maladie a été plus développée, et les désordres qui s'en sont suivis ont laissé des traces indélébiles et des troubles plus ou moins prononcés de la vue.

Parmi les altérations plus profondes, nous devons signaler celles de la macula lutea et du nerf optique. La rétinite albuminurique a ceci de particulier qu'elle atteint très-facilement la région de la macula. Ce sont ordinairement des apoplexies et des taches exsudatives blanches qu'on y rencontre; les unes et les autres peuvent se résorber sans laisser de traces, mais il arrive beaucoup plus fréquemment que ces épanchements atteignent les couches profondes de la rétine, désagrégent ses éléments et laissent des troubles permanents que rien ne peut guérir. C'est ainsi que nous avons vu les apoplexies même très-peu étendues amener des taches cicatricielles donnant lieu à un scotome central; la rétinite albuminurique était guérie; la rétine est redevenue transparente dans toute son étendue après l'accouchement; mais la macula conserva pour toujours sa plaque exsudative.

Digitized by Google

Une autre variété de l'altération de la macula est constituée par des exsudations blanches, disposées en forme d'éventail tout autour du point central. Elles se produisent dans l'un des deux yeux, et dépendent, comme dit Schweigger, de l'infiltration d'exsudat le long de fibres optiques qui présentent dans cette région la forme d'éventail. Ces exsudats sont quelquefois de nature séreuse et se résorbent facilement, comme cela avait eu lieu chez la malade de Grisolle, dont nous avons rapporté précédemment l'observation. Mais disons de suite que des issues aussi favorables ne se rencontrent pas souvent ; et il est beaucoup plus constant d'observer que ces taches deviennent épaisses, blanc nacré et conservent indéfiniment cette même apparence. Naturellement la vue, dans ces cas, reste trouble ; les objets paraissent voilés, brisés et cassés, comme cela a habituellement lieu dans les altérations de la macula.

J'ai rencontré bien souvent des taches analogues chez les femmes dans un ou deux yeux ; et après des renseignements pris, j'ai pu me convaincre qu'elles étaient occasionnées par une rétinite albuminurique, dont elles étaient atteintes pendant la grossesse ; la rétinite s'est guérie, tandis que les taches de la macula sont restées comme de vraies plaques cicatricielles.

La névrite optique avec atrophie consécutive de la papille est la seconde variété d'affections albuminuriques oculaires. Nous savons que la rétinite albuminurique est souvent accompagnée d'une infiltration séreuse très-prononcée de la papille. Mais il existe des cas rares, il est vrai, dans lesquels la rétine reste saine pendant toute la grossesse, mais que sous l'influence de l'albuminurie puerpérale, il se développe une névrite optique double plus ou moins accentuée.

Les caractères de névrite optique albuminurique diffèrent légèrement de ceux qui s'observent dans la névrite cérébrale. D'abord, l'infiltration est généralement peu prononcée ; les vaisseaux, en conséquence moins variqueux, et ensuite le trouble de la vue atteint rarement les proportions aussi graves que dans les cas de tumeurs cérébrales, par exemple. Tandis que, dans ces dernières, l'amaurose est la règle ; dans la névrite puerpérale le trouble visuel reste pendant très-longtemps peu accentué,

Digitized by Google

et ne devient grave que lorsqu'il aura pris une marche progressive, et que les accidents se seront multipliés du côté de la rétine. Après les couches sclérotiques, l'albuminurie diminue ordinairement d'intensité; souvent même elle guérit, et avec elle guérit aussi la névrite optique.

On comprend très-bien, que cette guérison sera d'autant plus complète, que la maladie aura fait moins de progrès et que les fibres optiques auront subi moins de compression; elles n'auront pas été étranglées dans le trou sclérotique pendant la période d'infiltration. En général, la papille devient un peu exsangue, pâle et anémique, ses contours paraissent un peu diffus, et la vue ne revient que d'une manière incomplète. Mais il peut arriver que les suites de la névrite soient plus graves et que la papille subisse une dégénérescence atrophique tellement prononcée, qu'il s'ensuive une amblyopie très-prononcée et quelquefois même la cécité.

Il faut dire que ces derniers cas sont relativement très-rares.

Je soigne actuellement une dame espagnole âgée de 28 ans, qui pendant sa dernière et huitième grossesse était atteinte d'albuminurie sans trouble de la vue. Quelques jours avant ses couches elle s'était aperçue d'un trouble de la vue, ce à quoi elle n'avait pas fait attention. Ce n'est que plus tard et après la délivrance qu'elle vint me consulter. J'ai constaté la névrite optique dans les deux yeux, sans la moindre lésion dans le reste de la rétine. Les urines contenaient encore une légère quantité d'albumine. La malade ne pouvait lire que le n° 5 de l'œil droit et le n° 3 de l'œil gauche. Peu à peu sa santé est revenue, la névrite optique s'est dissipée, il existe encore un léger voile devant les yeux, mais elle peut lire les caractères n° 2 de chaque œil.

§ V. — *Atrophie des papilles de cause cérébrale.*

Pendant la période éclamptique de la fièvre puerpérale on voit quelquefois apparaître des accidents cérébraux plus ou moins graves.

Ces accidents n'ont pas toujours la même gravité, les uns

Digitized by Google

sont passagers et guérissent sans laisser des traces de leur existence; d'autres, au contraire, affectent dès leur origine une intensité telle qu'ils entraînent à leur suite la perte d'un organe, d'une fonction ou d'un sens, et en particulier de la vue.

Lorsqu'on examine ces malades au début de l'affection, au moment où l'accident a lieu, on ne trouve aucune lésion, la papille présente une teinte rosée comme dans l'état physiologique. Mais la vision se perd d'une manière très-brusqne, et souvent au bout de huit ou dix jours, cette amblyopie devient définitive et c'est alors qu'on reconnaît que de jour en jour la papille s'atrophie et prend l'aspect d'une atrophie progressive de la papille.

Cette atrophie est le résultat d'une altération des centres optiques, et dont la nature n'a pas pu être encore déterminée, faute d'autopsie; mais si on juge par les symptômes de l'affection cérébrale, cette atrophie doit être consécutive à une apoplexie des tubercules quadrijumaux ou de toute autre partie des centres optiques.

Une de mes malades, une Américaine, âgée de 38 ans, présentait cette variété d'atrophie survenue pendant ses couches; l'affection resta stationnaire, la malade pouvait lire les caractères nº 10 de l'échelle typographique; elle ne distinguait pas les couleurs, son champ visuel et périphérique était intact. Mais l'examen des urines m'a permis de constater la présence du sucre en assez grande quantité. Il est donc très-probable que c'est la glycosurie qui était une cause prédisposante de l'apoplexie cérébrale; l'accouchement n'était, au contraire, qu'une cause occasionnelle. Pendant plus d'un an, j'ai eu l'occasion d'observer la malade, j'ai pu me convaincre que la maladie était complètement arrêtée.

§ VI. — *Iridochoroïdite puerpérale.*

Cette affection est excessivement rare, et ne se développe qu'à la suite d'une lésion puerpérale grave, infectieuse, chez les femmes qui ont eu des névrites ou des péritonites graves, la *phlegmatia alba dolens*, etc.; probablement dans ces cas s'il y a une

Digitized by Google

absorption du pus et le transport de ses globules jusque dans les vaisseaux choroïdiens, d'où résulte une stase veineuse, œdème du tissu choroïdien, puis la choroïdite suppurative et la destruction de l'œil avec atrophie consécutive de l'organe.

L'iridochoroïdite puerpérale se déclare ordinairement d'une manière subite et sans aucun signe précurseur; l'œil devient rouge, l'injection péricornéenne très-intense avec engorgement des veines ciliaires et un chémosis séreux. L'iris dès le début devient foncé et la pupille dilatée, irrégulière et immobile.

La pupille réflète dès le début une teinte blanche, qui provient du fond de l'œil, et à l'éclairage direct ou à l'image renversée, on ne peut point éclairer le fond de l'œil.

Mais il arrive quelquefois que cette choroïdite est accompagnée de douleurs périorbitaires très-intenses, qui viennent par crises et se renouvellent à des époques fixes, comme cela avait lieu chez la malade dont je rapporte ici l'observation.

Observation. — Madame R. ., âgée de 27 ans, demeurant à Paris, vint me consulter le 18 juin 1874 pour l'œil gauche dont la vue s'est totalement perdue il y a six mois, sans douleurs ni inflammation, dans l'espace de douze heures. Cet accident lui est arrivé deux mois après les couches. La malade me dit qu'elle a accouché le 14 octobre 1873 pour la cinquième fois. Elle est restée en couches pendant trois jours; l'enfant s'était présenté par les pieds et la sage-femme a retiré l'enfant mort. La grossesse était assez régulière quoique avec des douleurs fortes dans les aines. A la suite des couches, elle a eu la fièvre puerpérale très-intense; pendant cinq mois elle a vomi, elle a eu la jambe droite enflée et endolorie (*phlegmatia alba dolens*), et encore actuellement le pied enfle souvent. Aujourd'hui les règles sont revenues. Elle transpire beaucoup et vomit le sang de temps en temps.

Le 14 juin elle a éprouvé pour la première fois des douleurs très-vives dans l'œil, et lorsque la malade s'est présentée à la consultation, nous avons pu constater des signes d'irido-choroïdite avec synéchies postérieures, rougeur périkératique, le globe oculaire est dur, et l'on voit dans le fond de l'œil une tache blanc grisâtre uniforme, avec un léger reflet en bas et en dehors. Les douleurs périorbitaires sont très-intenses, elles reviennent par crises tous les jours le soir. Les sangsues, le sulfate de quinine et l'iodure de potassium calment un peu ces symptômes, mais elle ne distingue pas le jour de la nuit. L'autre œil est complètement sain.

Digitized by Google

Il n'est pas douteux que chez notre malade, l'ophthalmie interne, qui a amené la perte de la vue, et les symptômes névralgiques étaient occasionnés par un transport de pus des veines utérines suppurées à l'œil.

Ces faits, quoique rares, ont été déjà observés depuis longtemps par les auteurs. Hall et Higginbotton (1) rapportent six observations d'ophthalmies phlébitiques survenues dans la période des premiers, cinq à onze jours après la délivrance. Tous ces cas se sont terminés d'une manière fatale, et presque toujours il n'y avait qu'un seul œil affecté, et c'était l'œil gauche.

Brown et le Dr Lee ont rapporté à leur tour des ophthalmies puerpérales de même nature, et les observations qu'ils publient se rapportent à des personnes qui ont succombé. Les accidents oculaires sont survenus presque toujours entre le troisième et le trentième jour après l'accouchement. L'issue fatale était le résultat de la maladie très-grave des organes génitaux et de l'infection purulente générale. Chez notre malade, au contraire, tous les symptômes fébriles se sont calmés peu à peu, et l'œil ne s'est perdu que vers la période de convalescence.

§ 7. — *Affections des voies lacrymales.*

Il serait difficile de trouver la raison de la fréquence très-grande des affections des voies lacrymales se développant, soit pendant, soit après l'accouchement. Le larmoiement simple est la forme de maladie la plus fréquente que l'on rencontre chez les femmes après la délivrance. J'en ai rencontré pour mon compte plus d'une vingtaine de fois.

Le larmoiement se déclare ordinairement chez ces malades d'une manière instantanée et sans être précédé d'aucun signe précurseur. On ne peut expliquer autrement son apparition que par des contractions très-violentes et prolongées des muscles lacrymaux pendant les efforts que font les femmes au moment de la délivrance.

(1) Mackenzie, t, II, p. 94.

Digitized by Google

C'est ordinairement trois ou quatre jours après l'accouchement que la femme se plaint de larmoiement; peu à peu il devient plus intense et se transforme en une dacryocystite si l'on n'intervient pas à temps pour rétablir les fonctions physiologiques de ces organes. Je l'ai observé jusqu'à présent sur l'œil gauche seul, et la guérison paraît être obtenue facilement par l'incision du point lacrymal et le cathétérisme, d'après le procédé de Bowman.

Il résulte de cette étude que les altérations oculaires consécutives à la grossesse sont de deux sortes, les unes bénignes et qui guérissent avec la délivrance, les autres plus graves, qui compromettent la vue, soit pour quelque temps, soit pour toujours, comme cela a lieu dans la rétinite albuminurique ou les iridochoroïdites puerpérales. Mais il faut avouer que toutes ces affections ne constituent que de très-rares exceptions, et que, dans l'immense majorité des cas, l'organe de la vue se conserve d'une manière tout à fait satisfaisante.

HOTEL-DIEU

Service de clinique chirurgicale de M. le professeur Richet.

M. le Docteur LE DENTU, agrégé de la Faculté, suppléant.

DES CANCERS DE L'ŒIL

Leçon clinique du 12 août 1874.
Recueillie par M. DONON, élève du service.

Messieurs,

Vous m'avez vu faire, à la fin de la dernière séance, l'ablation d'une tumeur de l'orbite, dont je n'avais pu trouver le temps de vous entretenir. Cette tumeur était à n'en pas douter, un cancer de l'œil; le sujet qui en était porteur est un homme de 57 ans, d'une constitution robuste. J'aurai l'occasion, dans le cours de cette leçon, de vous faire connaître les principales particularités qu'a présentées sa maladie depuis le début, qui remonte à plusieurs années, jusqu'à ce jour. Vous retrouverez dans l'exposé de son histoire et de son état au mo-

Digitized by Google

ment de son entrée à l'hôpital, les traits les plus accusés des néoplasies malignes dont l'œil peut devenir le siége.

Permettez-moi, avant d'entrer dans le cœur de cette importante question, de vous rappeler le procédé opératoire que j'ai employé et de vous décrire la pièce que vous avez en ce moment sous les yeux.

Pour faire l'ablation de cette tumeur, j'ai commencé par inciser l'angle externe des paupières jusqu'à 3 centimètres environ. Puis après une rapide dissection, destinée à séparer les paupières, j'ai pu l'énucléer sans peine au moyen de ciseaux fermés introduits dans l'orbite. J'avais constaté, avant l'opération, qu'elle obéissait aux muscles périoculaires et qu'elle se déplaçait dans le même sens que l'œil sain ; ses mouvements étaient seulement beaucoup moins étendus.

L'énucléation 'a été facile même en arrière, là où il existe souvent, par suite du développement de ces sortes de tumeur, un prolongement qui gagne l'encéphale pâr l'intermédiaire du nerf optique. Vous pourrez vous rendre compte de cette circonstance en jetant un coup d'œil sur la pièce.

La tumeur a le volume d'un gros œuf de poule. Son extrémité antérieure est globuleuse, son extrémité postérieure conique et acuminée. Elle est recouverte en avant par la conjonctive, sur son pourtour par les muscles sains et étalés, et par du tissu cellulaire. En arrière elle se termine brusquemment. Le nerf optique a entièrement disparu, il a été en quelque sorte tcuffé par le tissu morbide, circonstance peu habituelle. La règle est plutôt qu'il soit envahi secondairement et qu'il serve de conducteur aux éléments cancérenx jusqu'à la base de l'encéphale.

La coupe de la tumeur offre un aspect varié suivant les points examinés. D'apparence fibreuse ici, le tissu présente là la transparence opaline du sarcôme jeune ; ailleurs c'est une teinte jaunâtre qui domine. Enfln on aperçoit, disséminés cà et là, des ilôts et des tractus d'un brun noirâtre qui permettent d'affirmer que la tumeur appartient au groupe de celles à la composition desquelles le tissu mélanique prend une part assez impor-

Digitized by Google

tante. Cette particularité n'a d'ailleurs rien que de très-ordinaire en ce qui concerne les cancers de l'œil.

L'histoire de cette maladie appartient à peu près entièrement à notre siècle. Pour trouver sur ce sujet un travail de quelque valeur, il faut remonter à 1820. Maunoir (de Genève) à qui on le doit, établit deux formes de cancers de l'œil, l'une qu'il nomme *fungus hématode*, l'autre *fungus médullaire*. Si de Maunoir nous passons sans transition à la période actuelle, en laissant de côté tous les travaux qui ont suivi le mémoire du chirurgien de Genève, nous voyons que la base de cette première classification a été conservée et que les deux catégories principales de cancers de l'œil admises de nos jours, répondent exactement aux deux classes de Maunoir. Le *fungus hématode* est le sarcôme choroïdien des modernes, le *fungus médullaire* le gliôme rétinien.

Occupons-nous d'abord du premier comme se rattachant plus directementà l'histoire pathologique de notre maladie.

Il est admis aujourd'hui par la généralité des histologistes et des ophthalmologistes, que le cancer qui prend naissance dans la choroïde reproduit constamment un des types du groupe considérable de tumeurs auxquelles on a donné le nom de sarcôme. Permettez-moi de vous rappeler qu'un sarcôme est toujours constitué par un ou plusieurs des élements regardés comme propres au tissu conjonctif en voie de développement (noyaux embryoplastiques sphériques ou elliptiques, cellules rondes à protoplasma très-mince, fibres fusiformes). Les productions de structure très-variée qui en résultent ont été partagées en deux classes fondamentales, répondant à des formes cliniques assez distinctes, les sarcômes composés principalement de fibres fusiformes (tumeur fibro-plastique de Lebert, sarcôme fasciculé de Cornil et Ranvier) ; les sarcômes où dominent de beaucoup les éléments globuleux, noyaux ou cellules, (sarcômes embryoplastiques, médullaires, encéphaloïdes).

Le gliôme de Virchow mérite une place très-voisine de celle des sarcômes proprement dits, dans le cadre nosologique.

Cette tumeur ne se développe que là où il y a du tissu nerveux ; sa trame rappelle la charpente conjonctive de l'encéphale

Digitized by Google

et de la moelle, de la névroglie. Les corpuscules étoilés anastomosés, à gros noyaux, qui la constituent, circonscrivent des loges très-larges où sont condensés un grand nombre d'éléments nucléaires de petites dimensions. Le gliôme trouve dans la rétine un terrain très-propre à son développement. Il est donc à cette dernière membrane ce que le sarcôme est à la choroïde.

Mais il est une autre vérité qui doit immédiatement prendre place à côté de celle-là, c'est que le gliôme pur n'appartient, qu'au jeune âge et n'atteint jamais les sujets âgés de plus de 15 ans, tandis que le sarcôme choroïdien est une maladie de l'âge mûr; d'où il résulte qu'un cancer de l'œil chez un enfant est toujours au début un gliôme rétinien, tandis que la même maladie chez un adulte ou un vieillard, est un sarcôme né dans la choroïde.

Ces deux groupes fondamentaux comprennent eux-mêmes de nombreuses variétés, et la tumeur que vous avez sous les yeux nous offre le type (un peu indécis il est vrai), de l'une d'entre elles. Cette variété est le *mélano-sarcôme,* plus fréquent dans la choroïde seule que dans tous les autres points de l'organisme.

Qu'est-ce donc qu'une tumeur mélanique? c'est une tumeur cancéreuse, généralement sarcômateuse dans laquelle les éléments sont infiltrés de pigment. On a pu penser que ce pigment ainsi réparti en quantité variable dans toute la masse morbide était la trace d'infiltrations sanguines anciennes. Mais la théorie la plus plausible est qu'une tumeur se développant dans un tissu où il se forme incessamment du pigment, emprunte au terrain sur lequel elle germe cette tendance spéciale. Cette dernière peut entrer en jeu avec une telle exagération, que la matière pigmentaire arrive à occuper dans l'histologie du tissu morbide une place prépondérante par rapport aux autres éléments. C'est ce qui a lieu dans les formes particulièrement malignes de tumeurs mélanotiques, soit dans la choroïde, soit ailleurs.

A côté des variétés de sarcômes que je viens d'énumérer, on doit citer pour être complet, celles qui suivent :

Les fibro-sarcômes, dans lesquelles la trame conjonctive acquiert une importance considérable ;

Digitized by Google

Les sarcômes carcinomateux qui offrent dans certains points les caractères histologiques du cancer alvéolaire;

Le sarcôme ossifiant;

Le sarcôme encéphaloïde, composé entièrement de noyaux et de cellules;

Le gliome sarcomateux qui tient le milieu entre le gliome et le sarcôme, et qui le plus souvent n'est qu'un gliome étendu à la choroïde et transformé par suite de son développement sur un terrain différent;

Enfin les myxo-sarcômes et les sarcômes télangiectasiques.

Il est intéressant de suivre pas à pas les altérations que font subir aux membranes de l'œil les progrès d'une tumeur née dans la choroïde. Une exsudation séro-plastique décolle d'abord la rétine dans les points qui correspondent à la tumeur. L'humeur vitrée envahie peu à peu, finit par disparaître entièrement, après s'être opacifiée. A une période moyenne du développement, alors que l'exsudation sous-rétinienne a pris une extension considérable, le corps vitré altéré représente une sorte d'entonnoir, dont la base correspond au cristallin, le sommet au nerf optique. Le cristallin s'atrophie ainsi que l'iris; tout deux finissent par disparaître et il ne reste des membranes de l'œil que la sclérotique, barrière assez puissante pour arrêter quelque temps la propagation du mal.

Mais bientôt la résistance est vaincue; le tissu morbide trouve dans l'orbite toutes les conditions d'un développement rapide. Il se substitue à tout ce qu'il rencontre, détruit la graisse et les muscles, contracte des adhérences avec le périoste et les parois osseuses, et envoie au travers du trou optique des prolongements profonds jusqu'à la base de l'encéphale et dans le tissu nerveux lui-même.

Vous avez vu que, chez notre malade, le cancer n'en était encore qu'au début de cette seconde phase. Dans aucun point elle n'avait contracté d'adhérences avec le squelette. Elle occupait donc l'orbite, mais les muscles se dessinaient encore nettement autour d'elle.

Cette évolution se termine souvent par l'apparition de tumeurs semblables dans les principaux viscères thoraciques et

Digitized by Google

abdominaux ; c'est la généralisation avec ses caractères les plus alarmants. Il paraitrait, d'après M. Clausel qui a fait une thèse récente sur ce sujet, qu'elle peut être révélée dans certains cas, sinon au début, du moins dans son plein développement, par la constatation dans le sang et dans l'urine de granulations pigmentaires abondantes.

Rien n'annonce chez notre malade cette grave complication capable de contre-indiquer par elle seule toute tentative opératoire. Aussi n'ai-je pas hésité un seul instant sur le parti qu'il y avait à prendre. Son excellent état de santé est d'ailleurs en rapport avec l'intégrité de tous les organes établie à l'aide de tous les moyens d'exploration.

Le diagnostic des tumeurs sarcomateuses de l'œil, offre des difficultés parfois grandes au début. Tout d'abord il y a de l'amblyopie, de la photopsie, une diminution graduelle du champ visuel au centre ou à la périphérie, une presbyopie progressive due à la parésie dont la tension intra-oculaire frappe le muscle ciliaire. Bientôt apparaît un signe d'une grande valeur; c'est ce miroitement que l'on perçoit au fond de l'œil malade et qui est connu depuis Beer sous le nom d'œil de chat.

Deux signes ophthalmoscopiques peuvent en outre faciliter singulièrement le diagnostic.

Normalement on voit au fond de l'œil deux réseaux vasculaires, l'un appartenant à la rétine, l'autre à la choroïde; ils ont chacun leurs caractères propres que vous connaissez. Existe-t-il un sarcôme de la choroïde, le réseau de cette dernière membrane disparaît et est remplacée par un autre réseau d'aspect tout différent appartenant à la tumeur.

Le second signe consiste dans le décollement rétinien que je vous ai signalé plus haut. Permettez-moi de vous renvoyer à la thèse remarquable de M. Brière pour l'étude minutieuse de tous ces signes. Je me contenterai de vous dire que le décollement rétinien symptomatique d'un sarcôme peut exister partout où celui-ci se développe; tandis qu'il en occupe généralement la moitié inférieure lorsqu'il se rattache à une autre cause. En outre, cette dernière variété est généralement accompagnée d'une diminution de la tension intra-oculaire.

Digitized by Google

La période dite *glaucomateuse* s'annonce par une tension oculaire exagérée, par un léger trouble et une insensibilité plus ou moins marquée de la cornée, par l'affaissement de la chambre antérieure et par des douleurs d'une grande intensité, étendues jusqu'aux régions voisines de l'œil. L'examen à l'opthalmoscope, joint aux renseignements du malade sur la date du début de la maladie, permettra d'établir sans peine le diagnostic entre un glaucôme vrai et cet appareil symptomatique, qui le rappelle par plus d'un côté.

Une fois la sclérotique perforée ou détruite (et cette destruction peut se faire en différents points), la tumeur se montre à l'extérieur ; il faudrait beaucoup d'inattention pour en méconnaître alors la nature.

Il ne reste plus bientôt trace de l'œil. Le tissu morbide se substitue à lui peu à peu, en prenant un développement considérable. La tumeur se présente alors à l'observateur sous la forme d'une masse globuleuse recouverte d'une muqueuse rouge et œdématiée ; elle obéit aux contractions des muscles de l'orbite jusqu'à ce qu'elle les ait envahis et détruits à leur tour.

Elle entre alors dans la phase des adhérences contractées avec le squelette, de son extension aux cavités voisines après disparition des os, des prolongements poussés jusqu'à la base de l'encéphale, de l'ulcération de ses parties superficielles et des paupières. La généralisation marche concurremment avec tous ces phénomènes locaux ; la mort est la conséquence inévitable de cette évolution souvent très-rapide dans son dernier stade.

Parfois, lorsque le tissu morbide est très-infiltré de pigment, la coloration noire des bosselures vues même à travers la peau, en révèle la nature mélanotique. Cette particularité se présente même dans les gliomes arrivés à un degré avancé de leur développement.

Tout le tableau symptomatique qui précède appartient également aux gliomes rétiniens, au moins dans ses principaux traits. Le diagnostic de cette variété de cancer avec le sarcôme choroïdien repose presque exclusivement sur les considérations que je vous ai présentées plus haut relativement à l'âge des sujets.

Digitized by Google

En ce qui concerne la durée de la maladie, il y a selon les cas des différences énormes que le tableau suivant, emprunté à M. Brière, met bien en relief :

Durée à partir du début jusqu'au jour de l'opération.

6 semaines.....	3 cas.
2 mois	2 —
4 —	2 —
5 —	2 —
6 —	2 —
9 —	2 —
1 an.....	6 —
1 an et demi.....	4 —
2 ans.....	6 —
3 —	6 —
4 —	2 —
5 —	4 —
9 —	2 —
8 —	1 —
9 —	1 —
10 —	2 —
12 —	1 —
15 —	1 —
17 —	1 —
	50

Chez le malade que j'ai opéré, la marche du sarcôme a été d'une remarquable lenteur. Déjà en 1847 (il y a vingt-sept ans), son œil gauche était atteint d'une affection probablement inflammatoire pour laquelle il reçut des soins de Sichel. Dix ans plus tard, en 1857, de violentes douleurs l'engagèrent à se faire examiner par M. Desmares père, qui voulut lui faire une opération. Etait-ce l'extirpation du globe oculaire? Etait-ce une iridectomie? Faute de renseignements précis, je ne saurais vous le dire. Quoi qu'il en soit, le malade n'y consentit pas.

Il y a un an de vives souffrances se sont déclarées. C'est peut-être à ce moment que le tissu morbide, après avoir détruit la sclérotique, a franchi les limites du globe oculaire. Quant au début réel du mal, il me paraît bien difficile de le préciser. Le faire remonter à 1847, ce serait lui attribuer une durée qui n'a

Digitized by Google

jamais été constatée dans aucun cas. J'aime mieux admettre qu'une affection inflammatoire de vieille date en a été le point de départ.

Cette supposition est en concordance avec les conclusions des ophthalmologistes, relativement aux causes des sarcômes oculaires. En effet, parmi celles dont on a reconnu l'influence, on trouve à côté des traumatismes de diverse sorte, les ophthalmies, le glaucôme et la choroïdite plastique.

D'une manière générale, le pronostic des cancers de l'œil est très-grave. Il résulte de l'examen des observations publiées jusqu'à ce jour que la récidive est toujours à craindre, même lorsque l'extirpation de l'œil est pratiquée de bonne heure, et qu'elle survient au moins dans les deux tiers des cas, lorsque l'opération est faite après la période glaucomateuse.

Notre malade est justement dans ce cas, mais il y a une circonstance que je ne puis m'empêcher de considérer comme favorable, c'est cette disparition par atrophie du nerf optique qui par le fait a supprimé le principal danger de la maladie, à savoir la propagation précoce du tissu morbide jusqu'à l'encéphale. Nous ne devons cependant pas oublier que le sarcôme, en quelque région qu'il se soit développé, récidive non-seulement par repullulation après une ablation incomplète, mais aussi par survivance, après les opération les plus complètes, de la prédisposition morbide localisée dans un point quelconque de l'organisme.

Les règles du traitement découlent naturellement de ce qui précède. Il n'y en a qu'une, à vrai dire : opérer le plus tôt possible et ne se laisser arrêter que par la certitude souvent difficile à acquérir de la propagation vers l'encéphale, et par la généralisation du mal.

Digitized by Google

QUELQUES CONSIDÉRATIONS

SUR

L'OPÉRATION DE LA CATARACTE,

Par le Dr José Lourenço de Magalhaes (de Bahia).

(Suite et fin.)

En 1866, M. Liebreich publia sur la cataracte un article (1) dans lequel il s'est occupé des divers procédés opératoires employés contre cette affection. En parlant du procédé de Graëfe, après avoir fait rapidement l'histoire de ses premiers essais, M. Liebreich émit l'opinion suivante à son sujet. « Il (Graëfe) changea de nouveau les règles techniques de l'opération et forma une méthode, *dont l'avenir nous paraît assuré.* » Plus loin, il dit : « J'ai pu apprécier le procédé de Graëfe en l'exécutant strictement d'après ses prescriptions. Mais c'est surtout depuis que j'ai apporté quelques petits changements que *je suis très-satisfait des résultats.* » En effet, les changements sont petits ; les voici.

1° Je fais toujours la ponction en bas et je donne à la plaie une position telle que son milieu touche la cornée ;

2° J'évite autant que possible de former un lambeau de la conjonctive ;

3° J'enlève l'élévateur et la pince à fixation aussitôt que la capsule est ouverte ;

4° Pour faire sortir le cristallin, je ne me sers pas des instruments à traction.

En suite, M. Liebreich, après avoir exposé les accidents et les défauts tels que Graëfe les avait indiqués, ajoute : « En faisant l'opération de M. Graëfe (2) en bas, avec les petits changements et les modifications que nous avons indiqués, on évitera encore plus facilement ces accidents, et, *on verra l'opération et la guérison se passer avec la plus grande régularité, même dans les cas les plus défavorables.* »

(1) Nouveau Dictionnaire de médecine et chirurgie prat. de M. Jaccoud.

(2) Page 510 du même Dictionnaire.

Digitized by Google

On voit, d'après cette déclaration solennelle de l'auteur allemand que le procédé de Graëfe trouvait dans cet ophthalmologiste un franc appui et une ferme adhésion. Cependant il est aisé de se convaincre que cet état de choses ne pouvait pas durer longtemps, et que ses premières illusions s'évanouiraient plus tard, quand l'expérience aurait démontré à cet ophthalmologiste que ses petits changements et modifications, apportés au procédé de Graëfe, loin de l'améliorer, comme il le prétendait, le rendraient mauvais.

En effet, voyons ce qui se passait dans la prétendue correction que M. Liebreich apporta au procédé en question.

1° *Incision inférieure.* Je ne reviendrai pas sur ce que j'ai déjà dit relativement aux inconvénients qui résultent de nouvelles dimensions de la pupille et de son immobilité après l'iridectomie pratiquée même en haut. Je laisse à l'auteur lui-même, la tâche de se prononcer au sujet de la situation de son incision (2). « Il est vrai. dit-il, *les inconvénients de l'iridectomie sont un peu plus marqués si l'opération est faite en bas.*

2° *La partie moyenne de la plaie touche la cornée.*

Cette position de la plaie représentée par une incision droite, ne permettait pas que l'équateur du cristallin se présentât facilement entre les lèvres de la même incision, parce que celle-ci ne correspond pas exactement aux limites supérieures du plan que le cristallin devait parcourir. Une incision pareille devait rendre la sortie du cristallin plus pénible. Cela est tellement vrai, que Graëfe, après avoir pratiqué une incision très-périphérique, mais également droite, fut obligé de tailler un petit lambeau au profit de la sclérotique, non pas afin que son incision correspondît dans tous ses points au plan que le cristallin devait parcourir. De cette manière, Graëfe cherchait à éviter que le cristallin exécutât un certain mouvement de rotation avant de s'engager entre les lèvres de l'incision.

On voit par là que cette incision est la plus mauvaise de toutes.

---

(1) Même page.

Digitized by Google

3° *Eviter autant que possible de faire un lambeau aux dépens de la conjonctive.*

En agissant ainsi, il est évident, qu'il exposait son incision aux irritations extérieures et surtout la plaçait en dehors des avantages réels dont jouissent les plaies subconjonctivales. En effet, une incision subconjonctivale imprime au procédé de Graëfe une supériorité relative sur le procédé à lambeau.

4° *Enlever l'élévateur et la pince à fixation après la kystitomie.*

Cette manière de procéder rendrait fort difficile le quatrième temps de l'opération. De plus, l'expérience de tous les jours, nous montre qu'il n'existe pas le moindre inconvénient à retirer l'élévateur et la pince après la sortie du cristallin. Les paupières étant écartées, l'incision à découvert, l'opérateur se servant alors de la pince à fixation exerce une certaine compression sur la partie opposée à celle par où doit sortir le cristallin, peut à volonté déprimer avec une curette la lèvre postérieure de l'incision, et obtenir au moyen de cette manœuvre, de ce double mouvement, une sortie beaucoup plus facile du cristallin. Or, sans élévateur et sans pince à fixation l'œil se livre à ses mouvements et l'opérateur ne peut compter sur une compression suffisante qui facilite l'expulsion de la cataracte.

Voulant justifier la nécessité d'une méthode opératoire qui remplaçât celle de Graëfe, qui, selon M. Liebreich, est encore si compliquée et si violente, cet opérateur a certainement oublié *la plus grande régularité avec laquelle, même dans les cas les plus défavorables, l'opération et la guérison se passaient quand il employait alors ce dernier procédé après l'avoir modifié.*

Dans sa justification illusoire, M. Liebreich met sur le compte de l'incision le prolapsus du corps vitré, les épanchements du sang dans la chambre antérieure, les iritis, l'étranglement de l'iris, inconvénients qui sont très-fréquents selon lui, après l'opération de Graëfe. Pour lui, tous ces accidents peuvent être attribués à la position périphérique de l'incision que ne permet pas l'extraction du cristallin sans l'iridectomie.

La nécessité d'une iridectomie supérieure, le déplacement difficile du cristallin par en haut, l'emploi du blépharostat et de la pince à fixation ce qui non-seulement est gênant et même

Digitized by Google

nuisible à l'œil, mais prédispose au prolapsus du corps vitré. Ce prolapsus et l'épanchement du sang dans la chambre antérieure ce qui empêche d'enlever tout à fait les couches corticales qui déterminent la grave forme de l'iritis et l'entretiennent; voilà le tableau fidèle des inconvénients qu'il attribue au procédé de Graëfe. Je ne me propose pas de discuter tous ces inconvénients, parce que tous ceux qui ont une certaine pratique du procédé de Graëfe, ou qui ont assisté à des opérations de cataracte pratiquées par ce procédé, ont pu se faire une idée exacte de la valeur de ces mêmes inconvénients.

Quant à moi qui ai employé très-souvent le même procédé et qui ai assisté depuis 1866 à un grand nombre d'opérations, je déclare que ce ne sont pas de pareils inconvénients qui ont attiédi mon enthousiasme pour le procédé de Graëfe.

Voici en quoi consiste le nouveau procédé de M. Liebreich. Couteau de Graëfe; incision inférieure avec ou sans iridectomie, extraction du cristallin avec ou sans la capsule. Ponction et contre-ponction sur la sclérotique à un millimètre de la cornée au niveau du bord supérieur ou inférieur de la pupille, selon que l'incision est supérieure ou inférieure; et elle est pratiquée tout entière sur la cornée et décrit une petite courbe; de cette manière, la partie moyenne est à deux millimètres à peu près de la distance du bord pupillaire.

En d'autres termes, cette opération n'est autre chose que l'ancienne incision simple, agrandie et applicable à des cataractes dures. L'incision a la même forme que celle de l'incision de Palucci; elle arrive jusqu'à la sclérotique afin de pouvoir donner issue à un cristallin entier.

L'auteur allemand attribue à son procédé l'avantage suivant : simplicité et facilité la plus grande d'exécution; il n'exige aucune condition spéciale dans son emploi, ni même la moindre pratique de la part de l'opérateur. La ponction une fois pratiquée, l'opérateur choisit à volonté le point de la contre-ponction. On peut se passer d'aide, de chloroforme, de blépharostat et de pince à fixation, lors même que le patient ne peut se tenir tranquille.

Enfin, cet auteur considère son procédé comme le meilleur

Digitized by Google

des procédés jusqu'alors connus : il pourvoit à tous les besoins et ne laisse rien à désirer.

Je sais bien qu'on ne doit émettre une opinion sur la valeur d'un procédé opératoire qu'après qu'il est bien connu et suffisamment pratiqué. Le procédé de M. Liebreich n'est pas dans ce cas. Mais comme j'ai eu l'occasion d'assister à cette même opération pratiquée à Londres, huit fois par main de maître, et d'apprécier la facilité ou la difficulté de son exécution, qu'il me soit permis non pas d'émettre, sur ce procédé mon opinion, mais de présenter quelques considérations qui ne sont pas, à mon avis, précoces.

Je ne m'occuperai pas de la simplicité ni de la grande facilité d'exécution, ni de autres avantages que M. Liebreich attribue à son opération : *quod volumus facile credimus.*

Cependant, je dirai que, pendant les opérations auxquelles j'ai assisté, quoique partiquées par des maîtres, comme je l'ai dit, on a eu toujours besoin de fixer l'œil avec les doigts de la main opposée à celle qui tenait le couteau et que cependant l'incision n'était pas faite dans les conditions voulues. J'ajouterai que la sortie du cristallin ne se fait pas toujours facilement, que le nettoyage de la chambre antérieure est difficile et que la kystitomie est insuffisante.

Dans ce procédé, s'il en est un, l'introduction de la curette, lorsque cela devient nécessaire, ne laisse pas de présenter un certain danger à cause de la contusion des bords de l'incision, comme il est facile de s'en rendre compte, vu la position de celle-ci.

Je ne parlerai pas de l'enclavement de l'iris, comme cela peut arriver, parce que je n'ai pas eu l'occasion de l'observer ; mais, je dirai que j'ai constaté chez un des malades opérés à Londres, l'adhérence de l'iris à l'incision. J'ai vu à Utrecht, un cas d'adhérence de l'iris à l'incision chez un malade qui me fut présenté par M. Donders et opéré par ce professeur célèbre, qui avait employé ce même procédé.

Je terminerai en disant que vu la structure de la cornée, l'incision de M. Liebreich est la pire de toutes. Jacobson, Graëfe et d'autres ophthalmologistes ont reconnu que les incisions pra-

Digitized by Google

tiquées vers la périphérie de la cornée sont moins dangereuses que celles qui entament les parties centrales de cette membrane.

En effet, voici ce que j'ai observé à Moorfield. Un opérateur des plus habiles et des plus renommés de cet hôpital, fit l'extraction d'une cataracte dure, en pratiquant une incision droite sur la cornée; la sortie du cristallin s'effectua sans grande difficulté et rien, qui put faire présager des accidents consécutifs, ne survint pendant l'opération. Eh bien, il se développa chez cet opéré une inflammation tellement intense que je ne me souviens pas d'en avoir vu une pareille et qui entraîna la perte irréparable de l'œil.

C'est à ces graves inconvénients que l'extraction partielle de Jaeger et l'incision simple de Palucci et d'autres ophthalmologistes doivent d'avoir été complètement abandonnées.

Ainsi donc, il ne me paraît pas probable que ce procédé obtienne un résultat meilleur et remplace à plus forte raison, comme cet ophthalmologiste le prétend, les procédés d'extraction connus jusqu'à présent.

Des observations que je viens de faire sur quelques-uns des procédés opératoires pour l'extraction de la cataracte, je conclus : 1° Que l'ophthalmologie moderne doit au procédé à lambeau de sévères réparations, car elle l'a exclue de ses applications; 2° Que le procédé de Graëfe ne peut cesser de figurer dans la pratique, mais que son application ne peut pas non plus être absolue ; 3° qu'il n'y a pas, qu'il ne peut y avoir un seul procédé applicable à toutes les espèces de cataracte quelles que soient les conditions générales et locales de l'organisme; et que le progrès de l'ophthalmologie ne consiste pas à sacrifier à l'esprit de système des considérations de grand poids, mais à disposer des moyens variés qui puissent être applicables aux différents cas que l'on observe dans la pratique.

Digitized by Google

APERÇU

SUR LES OPHTHALMIES DES NOUVEAU-NÉS

Par M. Calderon (A. G.)

Nous avons eu l'occasion d'observer, dans ces derniers temps, la fréquence de cette maladie chez les nouveau-nés, et la facilité de la combattre lorsque l'on sait s'y prendre, au moyen d'un traitement et des soins bien dirigés et appliqués à temps. En effet, en peu de jours, nous avons recueilli dix observations, dont nous extrayons les trois que voici :

Observation I. — Le petit enfant G... S..., né le 1er juillet dernier, et huit jours après sa naissance, sa mère s'aperçoit qu'il lui coulait de l'humeur par les yeux. Le 24 août, après l'avoir soigné elle-même pendant quelque temps avec de l'eau de sureau, se présente à la clinique de M. Galezowski, et nous constatons tous les signes d'une ophthalmie purulente. Ayant interrogé la mère, celle-ci nous apprend que pendant presque tout le temps de sa grossesse et même après, elle a eu souvent des pertes blanches. Lorsque nous avons examiné l'enfant, il présentait une ophthalmie purulente des plus franches, mais on pouvait s'apercevoir, en ayant soin d'enlever le pus, que la cornée n'était pas malade, mais les paupières étaient assez boursouflées. — On lui a fait des cautérisations avec le nitrate d'argent deux fois par jour. Aujourd'hui, 1er octobre, l'enfant est presque guéri et ne vient à la consultation qu'une fois tous les huit jours. Il ne présente pas les moindres traces de suppuration, et il ne conserve qu'un peu de larmoiement.

Obs. II. — Mademelle D..., est née le 14 septembre dernier. Trois ou quatre jours après sa naissance, sa mère s'aperçut que les deux yeux de cette petite fille commençait à suppurer, et, le 28 du même mois, on l'amène à la clinique. — On lui prescrit le même traitement qu'au petit garçon de la première observation, et aujourd'hui elle va beaucoup mieux. Nous n'avons pas pu nous renseigner sur l'état de la mère.

Obs. III. — L'enfant G... M..., rue de Pierre Levée, âgé de 6 mois, souffrait depuis plus de deux mois d'une ophthalmie qui avait été rebelle aux soins donnés par la mère et même par des médecins,

Digitized by Google

lorsqu'il fut amené à la clinique. On lui administra le même traitement et aujourd'hui, il ne présente qu'un peu d'humeur le matin, mais va très-bien.

Les trois autres observations sont identiques.

D'après une statistique suédoise, la plupart d'ophthalmies purulentes des nouveau-nés s'observent chez les enfants dont les mères sont leucorrhéïques. On pourrait y ajouter les lochies et les blennorrhagies comme autant de causes. C'est toujours par contagion directe du virus infectant (car nous ne pensons pas que l'air soit l'intermédiaire), que la maladie se produit, et l'on sait quelle est la fréquence de la leucorrhée, même chez des femmes d'une hygiène sévère.

Très-souvent cette ophthalmie des nouveau-nés est monoculaire, et ce n'est que plus tard que par le voisinage l'autre œil se prend, et c'est ordinairement à gauche qu'est le siége de l'affection dans ces cas-là. Ce fait aurait peut-être une explication dans la fréquence de la positiod occipito-iliaque gauche antérieure. Pour peu que l'accouchement soit laborieux, si l'enfant reste deux ou trois heures dans cette position, et qu'il vienne à ouvrir l'œil, on comprend la facilité de l'inoculation par contact direct.

Des 10 cas que nous avons observés tout récemment, chez tous la suppuration s'est de beaucoup améliorée, et tous sont en voie de guérison. Donc, la gravité de cette maladie, qui fait le désespoir des parents, et de beaucoup d'accoucheurs, n'est que relative. Elle n'est grave surtout que lorsqu'elle est mal soignée. La nature du pus étant subordonnée à la cause première qui a produit la contagion, la gravité varie avec l'agent inoculateur. C'est ainsi que celles qui sont produites par la blennorrhagie, par exemple, nous semblent avoir plus de gravité que les leucorrhéïques, et celles-ci plus que celles qui sont produites par des simples écoulements lochiales (dans leur première période, au moment même de l'accouchement).

Mais, quelle qu'en soit la cause, elles guérissent toutes lorsqu'on sait administrer le traitement, et c'est une erreur que de vouloir les soigner toutes par des injections astringentes. C'est pour cela que bien souvent nous voyons des enfants dont les

Digitized by Google

yeux sont complètement perdus à cause de la mauvaise routine qui consiste à employer ce traitement exclusivement, aussi bien dans les cas légers que dans les graves.

Nous sommes, à ce propos, tout à fait de l'avis de notre maître, qui conseille à ses élèves, comme mesure de prudence, de considérer tous les cas comme étant graves, et d'appliquer, dès le début, un traitement énergique, car, comment savoir si telle ophthalmie débutant chez un enfant sera grave, et si telle autre ne le sera pas? C'est ainsi qu'il a recours de très-bonne heure, et dès que les premiers symptômes menacent l'enfant, au collyre suivant :

Nitrate d'argent.	0 gr. 25
Eau distillée.	10 gr.

qu'on emploie au moyen d'un pinceau imbibé dans la solution. Puis, après, on passe un second pinceau trempé dans de l'eau salée.

Chlorure de sodium.	3 gr.
Eau distillée	10 gr.

Ce traitement doit être fait deux fois par jour. Mais on devra s'arrêter dès qu'il y aura amélioration, et ne le faire qu'une seule fois par jour, une fois tous les deux jours, ou tous les huit jours, selon le degré de l'amélioration.

Dès le second, ou le troisième jour qui suit la naissance, on s'aperçoit si l'enfant va avoir une ophthalmie : « Lorsque vous verrez, dit-il, un enfant dans les premiers jours de sa naissance, avec les yeux humides, méfiez-vous-en. C'est probablement le commencement de la maladie qui ne tardera pas deux à trois jours, quelquefois huit à se déclarer. »

On a pensé de tout temps que le pus de l'ophthalmie, par son contact avec la cornée, détruisait cette membrane. Nous pensons avec notre maître que cela n'arrive que lorsque l'inflammation a gagné les couches profondes de l'œil, surtout le tissu périsclérotical, car alors les nerfs ciliaires se trouvant comprimés, le sphacèle de la cornée ne tarde pas à se produire.

Outre le traitement indiqué, il est utile de conseiller comme soins de propreté, lorsque l'enfant va têter, par exemple, de

Digitized by Google

lui écarter les paupières avec soin, et de nettoyer l'œil avec une éponge fine imbibée dans un peu d'eau tiède. Mais on devra proscrire les injections comme étant plutôt nuisibles, et cause fréquente de refroidissements chez ces petits enfants.

Même dans les cas où le mal est très-avancé, et que la cornée est perforée, c'est ce traitement là qu'on devra suivre, en y ajoutant l'instillation d'une ou deux gouttes d'un collyre d'atropine, ainsi dosé :

Sulfate neutre d'atropine . . 0 gr. 02
Eau distillée . . . . . 10 gr.

Les Allemands, et beaucoup de Français, emploient à l'intérieur le calomel, les frictions mercurielles, voir même des sangsues. Nous ne sommes pas de cet avis, et tout au plus nous admettons les scarifications de la conjonctive, lorsque l'ophthalmie est très-intense. Mais à quoi bon ces saignées, si l'on peut épargner cette souffrance aux petits malades, quand il suffit de toucher la conjonctive avec le pinceau, ou avec le crayon mitigé, ou même au moment de retourner la paupière pour qu'elle saigne?

Lorsque la conjonctive est trop boursouflée, le crayon ainsi mitigé,

Nitrate d'argent. . . . . Une partie.
Nitrate de potasse. . . . . Deux —

pourrait être utile en l'accompagnant de l'eau salée. Mais on ne saurait pas assez se méfier du crayon mitigé du commerce. Mieux vaut donc s'en abstenir et se servir tout simplement du collyre au nitrate d'argent, tel qu'il a été indiqué, et à l'eau salée.

Voici une dernière observation sur ce sujet qui prouve la transmission directe de la maladie et l'effet favorable exercée par le traitement.

Obs. IV. — Mlle L..., est née le 24 septembre dernier, rue de Rennes, n. 50. Quatre ou cinq jours après sa naissance la mère s'aperçoit que les yeux de l'enfant pleurent, sont rouges et collés le matin. Depuis deux ou trois jours ils suppurent et saignent lorsqu'elle pleure. La mère nous dit avoir eu des pertes blanches dans les derniers temps de sa grossesse qui n'ont disparu qu'après l'accouche-

Digitized by Google

ment, dont le travail a duré vingt-deux heures. Le 10 octobre on nous amène l'enfant et nous constatons tous les signes de l'ophthalmie des nouveau-nés. Aujourd'hui elle est guérie par le traitement indiqué.

On voit par cette observation que la contagion a été directe chez cet enfant, et qu'elle a été favorisée par la durée du travail.

NÉVRO-RÉTINITE SYPHILITIQUE

AMÉLIORATION RAPIDE PAR LES FRICTIONS MERCURIELLES, L'IODURE DE POTASSIUM, ET LES BAINS SULFUREUX.

Par le Dr Bédié

En fréquentant les cliniques ophthalmologiques de Paris, je fus surpris des cas nombreux d'accidents qui se manifestent du côté des membranes profondes de l'œil, à des distances variables du début d'un empoisonnement syphilitique ; je veux parler des opacités qui siégent exclusivement sur la rétine, au cours d'une syphilis constitutionnelle. Mais en même temps que je relevais avec étonnement ces nombreuses manifestations, dont la conséquence immédiate sur la fonction visuelle était une source de vive inquiétude et d'appréhension pour le malade, j'étais frappé des succès obtenus par le traitement mercuriel, selon la méthode ancienne perfectionnée, c'est-à-dire les frictions d'onguent mercuriel, associées aux bains sulfureux et à l'iodure de potassium à l'intérieur.

Sans vouloir réveiller la discussion qui s'engageait, il y a 7 ans, entre les mercurialistes et les anti-mercurialistes, y compris les adeptes de la doctrine du Dr Drysdale, qui veut que le mercure soit une cause de maladie et non un remède, ayant du reste toujours pris parti, dans la pratique, pour les mercurialistes, je dois dire que j'ai été amené à considérer les frictions d'onguent napolitain comme la meilleure administration du mercure, dans ces cas particuliers, par l'observation de plusieurs faits analogues à celui dont je vais donner la relation. Quoique incomplète, elle pourra néanmoins servir de preuve à l'appui de ce principe que l'art médical ne doit jamais ici abdi-

Digitized by Google

quer, et que son intervention est souvent une cause de soulagement, quand elle n'est pas d'une efficacité aussi merveilleuse, *miraculeuse*, pour me servir de l'expression employée par la personne qui fait le sujet de notre observation.

Le 20 août 1874, M. D..., officier au train des Equipages militaires, venait me consulter sur la perte progressive de la vision de l'œil droit. Depuis environ 10 à 12 mois il avait éprouvé de la fatigue, de la difficulté à continuer assidûment le travail de bureau; il avait remarqué que la lecture ou l'écriture devenait impossible par moment; quelques minutes de repos puis une fixation plus prolongée lui rendait l'usage de son œil droit. Mais la durée en était extrêmement limitée. Les objets étaient vus comme à travers un voile; le soir les becs de gaz paraissaient enveloppés de brouillard. Le jour ou la nuit le malade était tourmenté par la vue d'éclairs rapides, d'étincelles de différentes couleurs; il semblait parfois qu'une pluie d'or tombait devant son œil malade. La lecture est devenue de plus en plus difficile, aujourd'hui elle est tout à fait impossible.

Examen de l'œil droit malade, l'aspect extérieur est tout à fai normal; la pupille n'est pas dilatée; l'iris n'est même pas paresseux dans ses mouvements; l'œil gauche étant fermé, il est impossible au malade de lire aucun caractère de l'échelle typographique, de reconnaître un objet quelconque. D'après le récit de M. D..., il paraît que le champ visuel périphérique a diminué progressivement au point de ne plus permettre de voir, dans un mot, que les lettres du milieu : la vision centrale aurait disparu depuis peu.

L'examen ophthalmoscopique fait découvrir une altération de la rétine constituée par des opacités se présentant sous forme d'auréole grisâtre qui masque la papille, en voile les contours; l'étendue en surface de cette auréole est de 3 à 4 millimètres, à l'image renversée; la papille est œdématiée, saillante, ne se présente plus que sous la forme d'un nuage grisâtre qui se confond avec celui qui forme la portion de rétine altérée. Les vaisseaux qui émergent de son centre sont effilés en ce point, se renflent un peu, puis semblent comme rompus à partir d'un certain trajet, au moment où ils rentrent dans les couches in-

Digitized by Google

ternes et muqueuses de la rétine. Sur les confins équatoriaux de cette membrane, on remarque une fine pigmentation; dans l'humeur vitrée nagent de très-légers flocons. Dans l'espace compris entre l'auréole grisâtre du centre et les taches pigmentaires, la rétine ne présente pas d'altération appréciable, sa transparence physiologique permet de voir la choroïde avec sa couleur rouge orangée.

Les antécédents ne laissent guère de doute sur la cause et la nature de l'altération rétinienne. Le malade raconte qu'en 1872 il a suivi, à l'hôpital du Gros-Caillou, un traitement anti-syphilitique, pour des syphilides papulo-squameuses du tronc, et des plaques muqueuses à la gorge. L'accident primitif avait été une érosion à la verge, qui n'avait que fort peu fixé l'attention, avait eu peu de durée, et n'avait nécessité que des soins de propreté.

M. le Dr Galezowski, auquel j'avais adressé mon malade, voulut bien, le 22 août, compléter mon examen. Il confirma mon diagnostic, se basant sur les antécédents, mais aussi sur ce fait, que l'altération était monoculaire. C'est à lui que je dois l'observation des tâches pigmentaires et des fins flocons, dont le corps vitré était légèrement troublé.

Son pronostic fut tout à fait favorable; il n'hésita pas à faire espérer une guérison certaine et durable; à la condition cependant que M. D... se résignerait, pendant 18 mois, 2 ans, à suivre, scrupuleusement le traitement spécifique et spécial qu'il allait lui prescrire :

1o Employer 5 grammes d'onguent mercuriel double en friction à la partie interne des membres, dans des points différents chaque soir en se couchant, recouvrant la place d'un linge et d'une toile cirée pendant la nuit;

2o Prendre chaque matin, à l'heure du repas, 1 gr. d'iodure de potassium;

3o Tous les cinq jours, prendre un bain sulfureux;

4o Se servir chaque jour d'une poudre dentifrice à base de chlorate de potasse, afin d'empêcher la salivation; suspendre momentanément le traitement si celle-ci arrivait;

Digitized by Google

5° Après chaque trente jours de ce traitement, prendre un repos de tout médicament pendant quinze jours;

6° Porter des conserves de verre bleu ou teinte légèrement fumée.

Je dois dire que M. D..., n'eût pas une confiance absolue dans les assurances de guérison radicale qui venait de lui être données. Son opinion était qu'on voulait lui faire prendre patience, le familiariser avec ce qu'il appelait déjà son infirmité. Sa surprise fut extrême quand, vingt jours après le début du traitement, il commença à distinguer de l'œil droit les personnes qu'il rencontrait, à détailler leurs traits.

Le 16 septembre, l'examen ophthalmoscopique révèle les détails suivants : diminution très-notable de l'infiltration rétinienne; la papille est indiquée par une surface bien limitée, elle n'est plus que légèrement muqueuse; une portion de sa circonférence interne, image renversée, se présente sous la forme d'une demi-lune de coloration normale; la zone d'infiltration de la rétine est bien réduite et dans son épaisseur et dans son étendue. On voit maintenant les vaisseaux émerger larges et directement de la papille. La vision s'est rétablie, les couleurs sont bien indiquées, la lecture des caractères n° 3 de l'échelle typographique est facile; le champ visuel périphérique est en grande partie récupéré; l'externe fait encore défaut, ce qui est conforme à l'examen ophthalmoscopique.

M. D... vient de quitter Versailles mais il emporte la conviction que les promesses qui lui ont été faites ne seront pas vaines. Aussi se répand-il en éloges pompeux sur un art qui peut ainsi, sans se tromper, promettre une guérison certaine, et l'expression de sa reconnaissance éclate-t-elle en des termes du plus grand ravissement.

CATARACTE LIQUIDE A NOYAU FLOTTANT

Observation recueillie par M. AFFRE,
Dans le service du Dr TILLAUX, à Lariboisière.

Le malade, couché au lit n° 12 (salle Saint-Augustin), âgé de 74 ans, est atteint à l'œil droit d'une cataracte complète,

Digitized by Google

lenticulaire, sans complications du côté de l'iris ni de la rétine.

Quelle est la consistance de cette cataracte?

Examiné à l'œil nu et à l'éclairage latéral, sans que la pupille ait été préalablement dilatée, le cristallin présente une teinte uniforme d'une blanc sale. — Après dilatation de la pupille par l'atropine, le champ pupillaire ne présente plus cette teinte uniforme, mais une couleur jaune ambrée se perdant à la partie inférieure en arrière de l'iris, tandis que le bord supérieur arrondi est surmonté d'un mince croissant gris clair ; au bout de quelques instants d'observation, et le malade étant maintenu la tête droite, la portion jaune ambrée disparaît tout à coup pour laisser à sa place une teinte uniforme gris clair se confondant entièrement avec la couleur du croissant supérieur ; il ne survient aucun changement dans cette coloration si l'on renverse la tête du malade en arrière, mais si, au contraire, on la tient renversée quelques secondes en avant et qu'on la replace dans la position droite, on observe de nouveau la teinte jaune ambrée avec le croissant supérieur remplacé bientôt par la couleur uniforme d'un blanc sale.

La présence de la portion jaune ambrée fait penser à une cataracte demi-molle, dont le noyau entouré de couches liquides ne devient visible que lorsqu'il se rapproche des couches antérieures du cristallin, comme cela a lieu si l'on place la tête du malade dans une position déclive en l'inclinant en avant, ce même noyau disparaissant rapidement derrière ces couches liquides, sitôt que la tête est maintenue droite pendant quelques instants.

On trouve toutefois dans le *Traité d'ophthalmologie* de Desmarres, sous le titre de cataracte liquide complète, l'observation suivante, fort analogue à celle de notre malade :

Mariot, ouvrier, 44 ans, du département de Lot-et-Garonne, est atteint d'une cataracte de couleur blanc sale, légèrement plus foncée vers le centre ; à la circonférence et surtout en haut, quand l'œil est immobile, le liquide contenu dans la capsule est d'une couleur un peu bleuâtre. En examinant l'œil, on constate que le noyau du cristallin d'une couleur jaune ambrée est réduit à peu près à la moitié de ses dimensions ordinaires, flotte dans la capsule et se déplace dans tous

Digitized by Google

les sens. Lorsque l'œil est immobile, il vient se placer à la partie inférieure et son bord supérieur se couche contre l'iris qu'il pousse en avant. Si le malade rejette la tête en arrière, la cataracte prend une teinte uniforme et le noyau disparaît complètement caché dans le liquide.

Le 25 mai 1854 je pratique la déchirure de la capsule par la sclérotique; tout aussitôt un liquide blanchâtre s'en échappe et vient troubler la transparence de l'humeur aqueuse; quelques flocons plus épais que les autres se déposent après un instant à la partie déclive de la chambre antérieure. Je n'ai pas jugé prudent d'essayer l'abaissement du noyau, parce que, après l'ouverture de la capsule, il n'était plus possible de suivre la manœuvre dans la chambre postérieure. Dès ce moment, je me proposai de revenir à une deuxième opération, aussitôt que les parties seraient redevenues translucides.

Dès le 27 mai, la plus grande partie de la chambre antérieure avait repris sa transparence, il n'y avait pas de rougeur et le malade sortit de la clinique. Depuis ce moment jusqu'au 8 juin, la résorption fait des progrès que l'on voit très-bien, le noyau placé en arrière est en partie couché derrière l'iris ; je l'abaisse avec une aiguille et tout aussitôt le malade distingue les objets. — A partir de ce moment, l'œil fut complètement guéri ; un an après, la guérison s'était maintenue.

Le même auteur fait suivre cette observation des remarques suivantes sur la cataracte liquide complète :

Cette cataracte se distingue par une opacité générale de la lentille, dont la couleur blanc sale prend une teinte d'autant plus jaune qne la dissolution est plus avancée. Le liquide intra-capsulaire se dépose par couches de densité différente, lorsque l'œil du malade est en repos depuis quelque temps. On voit alors un phénomène facile à prévoir : à la partie la plus déclive se trouve une opacité jaune foncé qui s'élève plus ou moins, et dont le niveau tranche par sa couleur sur la partie moins opaque placée au-dessus ; de sorte qu'à la partie supérieure de la capsule, transversalement striée autant de fois qu'il y a de couches diverses, on remarque un liquide transparent, souvent incolore; quelques mouvements de l'œil ou quelques frictions à la surface de cet organe font disparaître la différence de densité du liquide, qui reprend la teinte générale. Rarement le cristallin est complètement dissous; son noyau devient très-petit par suite de la fonte des couches corticales, flotte librement dans le liquide intra-capsulaire auquel il emprunte une sorte de fluc-

Digitized by Google

tuation pendant les mouvements de l'œil. Il n'est pas rare que l'iris, appliqué directement sur la capsule, éprouve des oscillations pour la même cause.

Desmarres termine en conseillant de choisir, comme procédé opératoire, l'extraction inférieure. La raison de ce choix, dit-il, c'est qu'après la sortie du liquide contenu dans la capsule, le cristallin, réduit à un petit volume, plonge derrière l'iris, ce qui fait qu'on a beaucoup de peine à l'extraire et que quelquefois même on est obligé de l'abandonner ; on doit avoir soin, en outre, de faire à la cornée une ouverture de un quart environ plus étroite que d'ordinaire.

Foucher, dans ses *Leçons cliniques sur la cataracte*, s'exprime de la manière suivante sur le même sujet : Une opacité lenticulaire de couleur blanche ou blanc sale, susceptible quand l'œil est au repos de se dédoubler en deux couches superposées et de nuance différente, porte tous les caractères de la liquéfaction complète du cristallin. Cette dissolution a-t-elle épargné le noyau ? Celui-ci est petit et flotte au milieu du liquide.

Wecker dit également que dans la cataracte liquide complète la masse liquide opaque se divise en deux couches : une inférieure de couleur jaune et plus ou moins colorée, une autre supérieure, transparente, souvent incolore, parcourue de stries horizontales (disposition due à la différence de densité du liquide et disparaissant sitôt que le malade imprime des mouvements au globe oculaire); les deux couches alors se confondent, et l'opacité reprend son aspect ordinaire.

RÉTINITE LEUCÉMIQUE

Observation recueillie dans le service de M. TILLAUX, agrégé de la Faculté.

L'observation qui suit, est intéressante à plusieurs points de vue, la malade présentait d'abord une tumeur abdominale de plus rare, fluctuante et qui a dû être opérée ; elle était visiblement liée à une affection de la rate ; d'autre part, les deux yeux présentaient des altérations leucémiques de plus prononcées, avec un développement excessif des vaisseaux qu'on ne ren-

Digitized by Google

contre généralement pas dans d'autres affections. Et voici l'histoire de cette malade :

Observation. — Madame X..., âgée environ de 40 et quelques années, faible, chétive, anémique au plus haut point, entra à l'hôpital Saint-Louis, en 1872, pour une tumeur abdominale et pour une amblyopie des plus prononcées.

Voici l'état des yeux, tel qu'il a été constaté avec l'ophthalmoscope.

1° Petites *traînées blanches* qu'on trouve surtout sur le bord des vaisseaux. Ceux-ci sont extrêmement contournés, serpentins, gorgés de sang, les veines surtout;

2° Petites *suffusions sanguines*, plus nombreuses à gauche qu'à droite; la *papille* est absolument indistincte *à droite*. On ne voit que le fond rouge de l'œil sillonné de gros replis veineux, tortueux, par place, bornées de petites traînées blanchâtres. A gauche, le fond de l'œil n'est pas moins rouge, la papille un peu plus distincte.

L'*acuité visuelle* est égale des deux côtés; et contrairement à tout ce qui pourrait faire supposer l'examen du fond de l'œil, elle est restée d'un demi environ. La région de la macula est relativement libre; elle n'est pas le siége de suffusions sanguines.

Le 8. La tumeur abdominale est devenue plus manifestement encore fluctuante. Elle a augmenté beaucoup d'étendue, la peau s'amincit devient rouge.— Ponction exploratrice qui donne issue à 25 p. 0/0 de boue splénique, liquide, rouge et livide. Après l'évacuation presque complète de la poche on sent, autour d'une cavité, les bords durs et résistants de la partie saine de la rate.

Les ganglions de l'aine et de l'aisselle qui étaient à peine appréciables dans le premier temps, deviennent volumineux du côté droit. Bourdonnement de tête incessant. Céphalalgie continuelle.

La vue qui, jusqu'à ce dernier temps, *avait paru normale*, devient de jour en jour plus brouillée.

Le 9. Le malade se trouve un peu soulagé par la ponction de la veille.

Le 11. Point de côté à droite, depuis hier ; au niveau du point douloureux submatité, frottement ressemblant à de gros râles secs ou à du bruit de cuir neuf. Au niveau de la bronche droite, on entend de la respiration un peu soufflante, comme s'il y avait compression à ce conduit aérien. Respiration fréquente. Rougeur de la paroi abdominale s'étendant de tout le côté droit. Il n'y a plus de fluctuation à ce niveau.

T. 39.1. Mal de tête toujours très-violent. La vue se trouble davantage. La malade voit beaucoup moins distinctement.

Le 12. L'état général s'aggrave.

Digitized by Google

Le soir. 140 puls., 60 resp., point de côté intense à droite, gros râle de bronchite, murmure trachéal retentissant.

La face est anxieuse ; les lèvres, les ailes du nez, l'extrémité des doigts sont cyanosées. La peau est chaude, très sèche.

La malade qui a encore bon espoir et compte guérir prochainement, a mangé avec assez d'appétit.

Le 13, au matin. Même difficulté à respirer.... Elle quitte l'hôpital.

QUELQUES MOTS SUR LA

CONJONCTIVITE ÉPIDÉMIQUE DITE DES FOINS

Par le Dr Gueneau de Mussy.

Notre éminent confrère et ami, le Dr Noël Gueneau de Mussy, a reçu une lettre de Chauney sur l'épidémie de la conjonctivite épidémique que nous nous empressons de publier. Comme on verra, cette épidémie présentait tous les caractères de la conjonctivite catarrhale légère, mais qui, par sa forme, ressemble au catarrhe des foins que l'on rencontre dans certaines localités vers les mois de mai, juin et juillet. Nous pensons qu'il sera intéressant de connaître les détails de cette affection racontés par le médecin de la localité. Nous avons cru avec M. Gueneau de Mussy y reconnaître les signes de la conjonctivite des foins.

Observation. — Madame P... a mal aux yeux depuis trois semaines environ : c'est pourquoi elle me prie de vous écrire pour vous demander votre avis à cet égard.

Cette maladie nous semble d'autant plus extraordinaire qu'elle est en quelque sorte épidémique. Plusieurs personnes du hameau que nous habitons. et même des environs, en sont atteintes. Pour toutes, ce sont à peu près les mêmes symptômes, et la maladie agit plutôt sur les jeunes gens et les jeunes femmes.

Sans avoir rien éprouvé précédemment, Madame P... s'est aperçue subitement un jour qu'en regardant fixement un objet, en lisant ou en écrivant, tout se brouillait, tout devenait trouble pour elle après un instant d'attention.

Après quelques jours, elle consulta le docteur de notre pays, qui ne lui trouva absolument rien aux yeux, pensa que c'était une simple fatigue, et il lui conseilla de se laver souvent les yeux avec de l'eau

Digitized by Google

fraîche. Malgré cela, la sensation est toujours la même, quoique le trouble dans la vue soit par moments beaucoup moins fort. Les yeux sont quelquefois un peu rouges, quelquefois sensibles au grand jour et à la lumière, tandis que parfois la lumière ne produit aucun effet. Les paupières sont un peu rouges et tant soit peu gonflées; mais point de douleur, si ce n'est le sentiment de quelques grains de sable entre les paupières et le globe de l'œil. Il y a aussi parfois des picotements comme pour les coups d'air; mais, au début, les yeux n'étaient point du tout rouges et ne faisaient point mal.

Puis enfin, comme je le disais en commençant, quand Madame P... veut lire, écrire ou travailler à l'aiguille, les lignes qu'elle écrit ou qu'elle lit paraissent grises et semblent disparaître : les objets paraissent se brouiller et se troubler. Depuis trois semaines, elle ne peut se livrer à aucune de ces occupations-là.

Tels sont les symptômes éprouvés par un certain nombre de nos voisins campagnards qui y attachent peu d'importance, parce qu'ils sont presque exclusivement occupés aux travaux des champs. Plusieurs ont été pris, il y a quelques mois, de cette singulière maladie, et ils sont guéris maintenant sans y avoir rien fait. D'autres commencent, comme Madame P..., à éprouver les mêmes sensations.

J'avais conseillé à Madame P... de se laver les yeux avec de l'eau contenant une légère dissolution de sulfate de zinc que j'ai quelque fois donnée avec grand succès aux gens de la campagne.

Evidemment, il s'agissait là d'une conjonctivite de foins épidémique mais qui reste toujours à un degré très-peu développé. On la rencontre en Angleterre très-souvent, et depuis quelque temps j'ai eu l'occasion de l'observer, avec le Dr Guéneau de Mussy, en France, soit chez les Anglais qui apportaient leur mal parmi nous, soit chez les habitants de nos campagnes.

DE QUELQUES VARIÉTÉS D'ASTIGMATISME.

Par le Dr Galezowski.

Il serait superflu d'entrer dans les descriptions détaillées de l'astigmatisme et de ses différentes variétés. Les travaux de Donders nous donnent les notions les plus complètes sur toutes les formes de cette anomalie de la réfraction. Mais je pense

Digitized by Google

qu'il sera toujours utile pour un praticien de connaître certaines variétés d'astigmatisme qui ne se rencontrent que d'une manière accidentelle et peuvent par conséquent être méconnues si on n'y prend pas garde.

Sans entrer dans de très-longs développements, je me propose d'examiner quelques cas d'astigmatisme congénital, ainsi que de l'astigmatisme qui se révèle après les opérations de la cataracte ou après une simple pupille artificielle.

Astigmatisme mixte. — Gaston Edouard M..., âgé de 14 ans, demeurant à Netter, près de Dreux, est venu me consulter le 17 septembre 1873 pour une faiblesse de la vue qui datait de son enfance et qu'il n'a pu jamais améliorer ni par le traitement ni par des lunettes. En examinant le fond de l'œil par l'éclairage direct, j'ai pu remarquer un fait très-important : c'est que en faisant mouvoir l'œil du malade de haut en bas, j'ai pu apercevoir que les vaisseaux rétiniens se déplaçaient dans le même sens que l'œil. Le contraire avait lieu dans le mouvement des yeux de droite à gauche : les vaisseaux exécutaient des déplacements en sens contraire. Il y avait évidemment un astigmatisme mixte et, en effet, l'examen fait à l'aide des verres cylindriques a confirmé mon diagnostic, et en lui choisissant les verres concaves-cylindriques, n° 18, axe-horizontal et convexe-sphérique, n° 30, pour les deux yeux, il pouvait lire facilement les caractères n° 1 de l'échelle typographique.

Il peut arriver que l'œil soit en même temps myope à distance dans un diamètre et astigmate hypermétrope très-prononcé dans l'autre diamètre, de sorte que pour la correction de la vision au loin on devra ajouter le verre concave au convexe-cylindrique, tandis que pour la vision de près on aura besoin de verres convexes dans les deux méridiens. Voici le fait à l'appui.

Observation. — M. B..., âgé de 36 ans, vint me consulter pour sa vue le 29 septembre 1873, et il déclara n'avoir jamais bien vu ni de loin ni de près. A l'examen ophthalmoscopique je ne découvre aucune lésion, si ce n'est une tache atrophique partielle dans l'œil droit, éloignée de la macula. Son trouble de la vue était occasionné par le défaut

Digitized by Google

de réfraction ; il s'agissait, en effet, d'une myopie à distance avec différence de réfraction dans les deux méridiens. Cette myopie a été d'abord corrigée avec n° 12 concave sphérique, mais il existait en même temps de l'astigmatisme hypermétropique, qui a exigé un verre convexe cylindrique n° 10, axe oblique de 110°. Quant à la vision de près, pour lire et écrire, elle ne pouvait se faire qu'au moyen des verres dont une surface était convexe sphérique n° 20, et l'autre surface convexe cylindrique n° 10. Il a pu se servir de ces lunettes sans aucune fatigue, comme j'ai pu m'en convaincre en revoyant le malade au bout d'un mois.

L'observation suivante se rapporte au même genre d'astigmatisme mixte :

Observation II. — Mademoiselle C..., âgée de 28 ans, est venue me consulter le 12 octobre 1873, pour un trouble de la vue qui existait chez elle depuis son enfance, mais qui s'est accentué surtout depuis l'âge de 18 ans. J'ai reconnu facilement qu'il s'agissait d'une myopie à distance avec astigmatisme hypermétropique. La vision au loin a été très-bien corrigée à l'aide de verres concaves sphériques n° 30, et convexes cylindriques n° 18, axe vertical. Pour la lecture, il fallait prendre 42 convexes sphériques, et 18 convexes cylindriques axe vertical.

Astigmatisme consécutif a l'opération de la cataracte.

Il existe un très-grand nombre d'opérés de cataracte par les procédés d'extraction périphérique de Graëfe ou par mon propre procédé, qui deviennent astigmates à un très-haut degré après l'opération, tandis qu'ils ne l'étaient point avant l'opération. Que se passe-t-il dans ces yeux et y a-t-il une relation quelconque entre l'opération et l'accident lui-même, ou bien l'astigmatisme n'est-il peut-être là qu'une simple coïncidence ?

En réponse à cette question que je me suis fait plus d'une fois, je n'hésite pas à déclarer que c'est à l'opération elle-même qu'il faut rapporter l'accident et à la déformation que subit la cornée, pendant la période de cicatrisation.

Cette plaie étant, en effet, faite à la limite de la cornée et sur une assez grande étendue, on comprend très-bien que pendant la durée du travail cicatriciel, il se produise là une distension

Digitized by Google

plus ou moins marquée et une déformation du globe, ce qui, en effet, a souvent lieu. Nous en avons la preuve dans la forme même de l'astigmatisme, qui s'écarte sensiblement de l'astigmatisme spontané. Tandis que dans ce dernier, et je parle ici de l'hypermétropique, l'axe du verre convexe-cylindrique est placé verticalement; dans l'astigmatisme de cataractés, au contraire, toujours j'ai dû le placer horizontalement.

L'astigmatisme des personnes opérées de cataracte peut être encore expliqué d'une autre façon.

Le globe de l'œil peut avoir une conformation astigmatique, qui reste corrigée par le cristallin placé obliquement et d'une manière inclinée, soit de haut en bas, soit de droite à gauche. Il suffit alors que le cristallin soit éloigné du champ pupillaire, pour que l'astigmatisme devienne apparent.

Depuis que je choisis moi-même les lunettes à mes opérés de cataractes, j'ai trouvé l'astigmatisme une fois sur six opérés, et le plus souvent j'ai dû ajouter aux verres sphériques n° 2 ou 2 1/2 convexes, un n° 8, 10 ou 12 convexe-cylindrique dans l'axe horizontal. Ce n'est qu'à l'aide de ces lunettes que les malades peuvent lire les caractères n° 1 ou 2 de l'échelle typographique.

REVUE BIBLIOGRAPHIQUE.

Tumeur lacrymale datant des premiers jours après la naissance. — Guérison,

Par le Dr Terrier.

Les tumeurs lacrymales développées au moment ou quelques jours après la naissance sont assez rares pour qu'il soit utile de publier leur histoire. Aussi croyons-nous devoir donner la relation succincte d'un de ces cas intéressants mené à la guérison.

Marie J.... âgée de 6 ans et demi, est née à Sarreguemines, de parents bien portants. A sa naissance, on constata que les paupières de l'œil gauche étaient le siége d'une légère inflammation; celle-ci ne fit que s'aggraver pendant les huit premiers jours, si bien que l'œil ne pouvait s'ouvrir. C'est à ce moment qu'on s'aperçut de l'existence

Digitized by Google

d'une petite tumeur un peu oblongue à l'angle externe de l'œil malade. Cette tumeur s'accrut assez rapidement et la peau qui la recouvrait prit une teinte rosée, sembla s'enflammer et s'amincir.

Le quinzième jour, la tumeur de l'angle de l'œil avait atteint le volume d'une grosse noisette, et le médecin traitant, prévoyant probablement son ouverture spontanée, se décida à l'inciser avec le bistouri. Cette ouverture donna issue à du pus mélangé de sang.

Peu à peu les phénomènes inflammatoires du côté de l'œil et du côté des voies lacrymales s'amendèrent; malheureusement, l'ouverture faite au sac lacrymal ne se cicatrisa pas, et on ne tarda pas à constater l'existence d'une fistule persistante. Depuis cette époque, l'ouverture fistuleuse, (de 2 millimètres de diamètre environ), est restée béante et n'a jamais cessé de fournir une suppuration assez abondante, s'écoulant sur la joue avec les larmes. Les phénomènes sont bien plus accentués lorsque l'enfant vient à pleurer. Les parents n'ont pas remarqué de sécheresse de la narine correspondante à la fistule lacrymale.

Vers l'âge de 3 ans, Marie J. . fut conduite auprès du professeur Stœber (de Strasbourg), qui conseilla d'attendre quelques années avant d'intervenir chirurgicalement. Depuis cette époque, il n'a été fait aucun traitement, on attend. Quelques injections dans le sac par l'orifice fistuleux, sans d'ailleurs obtenir la moindre amélioration. A la suite d'une rougeole, à 4 ans et demi, l'état général de l'enfant sembla s'altérer, et le tempérament lymphatique devint très-manifeste, sans toutefois donner lieu à des accidents sérieux. Enfin, au dire d'un de ses parents, étudiant en médecine, qui nous a fourni tous ces détails, la suppuration de la fistule semblait fatiguer l'enfant et surtout la rendait fort triste, parce qu'elle était exposée aux incessantes moqueries de ses compagnes. Ce fut vers la fin d'octobre 1873 que le Dr S. Pozzi la conduisit à M. Terrier.

La fistule lacrymale ouverte, laissait écouler sur la joue du pus et des larmes; les points et les conduits lacrymaux, paraissant tous deux perméables, M. Terrier put introduire un stylet cannelé de Bowman dans le point inférieur et le débrider avec un petit couteau de Graëfe. Le sac lacrymal était très-dilaté et rempli de muco-pus; une pression légère le vidait par la fistule, rien ne passait dans le sac lacrymal ou dans les fosses nasales. Larmoiement continuel, paupières rouges et blépharite ciliaire. Le 1er novembre, la petite malade fut endormie. La section du canal lacrymal inférieur fut faite avec le couteau de Weber, introduit en même temps dans la partie supérieure du canal nasal.

Le 3, le cathétérisme fut fait avec la sonde de Bowman no 4, toujours après une anesthésie préalable. La sonde pénétrait très-facilement dans les deux tiers supérieurs du canal nasal, très-dilaté,

Digitized by Google

mais on ne pouvait la pousser plus loin sans butter sur un obstacle assez résistant.

Le 7, cathétérisme avec le lacrymotome de Giraud-Teulon qui est enfoncé aussi loin que possible dans le canal nasal. La fis ule jusqu'alors largement ouverte tend à se fermer.

Pour diminuer la capacité du sac lacrymal et modifier la sécrétion, une série de cautérisations fut faite avec la sonde de Bowmam numéro 3 ou 4.

Ce traitement fut suivi jusqu'à la fin de décembre 1873.

Les cautérisations, faites cinq ou six fois, déterminèrent des phénomènes d'inflammation parfois assez intense.

La fistule lacrymale avait fini par se fermer peu à peu et ne laissait plus écouler que quelques gouttes de liquide, encore fallait-il que l'enfant se prît à pleurer.

Vers la fin de décembre, l'occlusion de la fistule était complète, il persistait un peu de larmoiement et de blépharite. A la suite d'une cautérisation faite au commencement de janvier, il y eut une vive inflammation du sac et la fistule se rouvrit largement en fournissant une certaine quantité de pus. Toutefois, en quelques jours, les phénomènes s'amendèrent, tout rentra dans l'ordre, et l'occlusion du trajet fistuleux fut complète.

Pendant le mois de janvier, on fit simplement le cachétérisme des voies lacrymales avec la sonde de Bowman nº 3. Comme la fistule tendait à se rouvrir et laissait écouler par un très-petit pertuis une gouttelette de liquide parfaitement transparent, elle fut cautérisée avec un stylet rougi, ce qui détermina son occlusion complète. Cependant, malgré la cessation des phénomènes de dacryocystite, le larmoiement persistait; aussi, vers le commencement de février, supposant l'existence d'un obstacle vers la partie inférieure des voies lacrymo-nasales, M. Terrier introduisit de nouveau le lacrymotome caché de Giraud-Teulon, ce qui amena une notable amélioration. Le cathétérisme avec les sondes de Bowman fut continué; on le pratiquait seulement deux fois par semaine, chaque séance entraînant une anesthésie préalable.

Au mois de mars, M. Terrier pratiqua le cathétérisme sans endormir l'enfant; il en profita pour faire des injections astringentes dans le canal lacrymo-nasal avec une solution d'alun un peu étendue. A ces injections astringentes, furent bientôt substituées des injections caustiques (10 centigrammes de nitrate d'argent pour 30 grammes d'eau distillée). Il se servit de la sonde de Galezowski, sonde mousse à son extrémité et percée de trous très-fins dans une certaine étendue de son trajet. Grâce à cet instrument mousse, le cathétérisme était relativement supportable, et en quelques jours on obtint une amélioration des plus notables. Le larmoiement jusqu'alors

Digitized by Google

assez rebelle, cessa très-rapidement, ainsi que les phénomènes inflammatoires du côté des paupières. De plus, la facilité d'exécution ne nécessitant plus l'anesthésie, les injections furent faites plus fréquemment.

Au mois d'avril, notre petite malade allait très-bien, et sauf la réapparition d'une petite fistulette qui fut cautérisée deux fois avec un stylet de Bowman rougi, les fonctions lacrymales s'accomplissaient presque normalement.

Peu à peu les séances de cathétérisme et d'injections furent espacées tous les huit jours, et à la fin d'avril la guérison était complète.

Depuis, cette guérison a persisté.

Cette observation offre un certain intérêt au point de vue du mode de début et de la pathogénie de l'affection des voies lacrymales. Deux hypothèses peuvent être soutenues : 1° on peut admettre que la conjonctivite ou pour mieux dire l'ophthalmie constatée à la naissance s'est propagée du côté des voies lacrymales, et a donné lieu à la tumeur, puis à la fistule lacrymale.

2° Il est aussi possible de supposer que l'oblitération des voies lacrymales, ou plutôt la coarctation constatée par le cathétérisme, siégeait vers la partie inférieure du canal nasal, et que c'est elle qui a donné lieu à des phénomènes de conjonctivite, et à la tumeur lacrymale. Celle-ci existait peut-être dès la naissance et aurait échappé à l'attention des parents et du médecin.

L'existence exceptionnelle d'une conjonctivite unilatérale chez le nouveau-né, la rareté des complications du côté des voies lacrymales dans l'ophthalmie des enfants nouveau-nés, plaident en faveur de la dernière hypothèse. Celle-ci explique parfaitement la persistance de la dacryocystite et de la fistule pendant six ans et demi, ainsi que la guérison par l'incision de la muqueuse, le cathétérisme répété et les injections caustiques.

Il resterait encore à savoir si le rétrécissement congénital du canal résultait d'un vice de conformation plus ou moins analogue à celui qui a été observé par M. Dolbeau. Nous ne pouvons nous prononcer à cet égard Le lecteur appréciera par la lecture de cette observation les difficultés de la cure dans un cas exceptionnel et prendra une idée nette de la conduite à suivre. (*Journal de médec. et de chirurg.*, par Lucas Championnière, juin 1874, p. 252.)

Symblépharon du côté gauche soigné par la transplantation sur la partie cruente d'une portion de conjonctive de lapin.

Par le Dr Fano.

On connaît les tentatives heureuses faites par Wolfe, de Glasgow, pour guérir un symblépharon par la transplantation d'une portion de

Digitized by Google

conjonctive de lapin. Fano a mis à exécution la même méthode, sur un sujet atteint d'un symblépharon des deux paupières. La première opération faite sur la paupière inférieure a été suivie d'un résultat incertain; la seconde, celle qui a été pratiquée sur la paupière supérieure, n'a donné aucun résultat favorable.

M. L...., âgé de 17 ans, garçon marchand de vin, se présente à ma clinique le 11 novembrre 1873. Il raconte que, dans le cours du mois de juin 1871, on lui a jeté dans l'œil gauche du mortier de chaux, et qu'à la suite de cette blessure il s'est déclaré une violente inflammation et de là le symblépharon.

Je constate que les paupières gauches sont unies solidement entre elles par des brides qui se portent verticalement d'une muqueuse à l'autre. Il est impossible de passer en arrière de ces brides avec un fin stylet. En écartant, autant que faire se peut, les paupières, on n'aperçoit nulle part les vestiges de l'œil.

Le 20 novembre, le patient est soumis à l'opération suivante:

Je commence par couper avec un petit bistouri, les adhérences, le long de la fente interpalpébrale et de la face postérieure de la paupière inférieure, de façon à rendre libre cette dernière, sans toucher aux adhérences de la paupière supérieure et du globe.

Sur un lapin, préalablement chloroformé, j'excise un large lambeau de conjonctive scléroticale doublé de tissu cellulaire subjacent. Ce lambeau est appliqué, par sa face cellulaire, sur la muqueuse palpébrale inférieure de L..., et maintenu par quatre points de suture simple espacés le long des bords de la partie transplantée. Le pansement consiste en compresses imbibées d'eau froide en permanence sur les paupières.

Le lendemain, il existe un gonflement inflammatoire modéré. Absence de sécrétion muqueuse entre les paupières. La conjonctive transplantée a conservé son aspect brillant.

Le 22, la conjonctive du lapin est adhérente aux tissus sous-jacents dans certains points. On y aperçoit par places quelques vaisseaux sanguins très-ténus. Cette vascularisation devient beaucoup plus apparente le 25.

Le 26, la portion de conjonctive transplantée la plus voisine du bord libre de la paupière inférieure est éliminée. Le 27, elle est réduite à un petit lambeau. Toutes les ligatures, sauf une, celle qui est située vers l'angle externe, sont tombées. La seule ligature restante est coupée à ras des tissus.

Le 28, la portion de conjonctive transplantée se réduit à des dimensions de plus en plus exiguës.

Le 1er décembre, il ne subsiste plus qu'un fragment de conjonctive transplantée. La paupière inférieure se maintient libre de toutes ad-

Digitized by Google

hérences; celles-ci se sont rétablies, ni avec la paupière supérieure, ni avec le globe oculaire.

Le 22 janvier 1874, nous constatons que la paupière inférieure est restée libre d'adhérences avec la supérieure. Elle n'adhère au bord libre de cette dernière qu'au niveau du cul-de-sac oculo-palpébral inférieur, par des brides fibreuses. La face muqueuse de la paupière inférieure présente une coloration rosée, et le voile tout entier peut être renversé de haut en bas. La paupière supérieure reste fortement unie aux parties subjacentes. Pour la dégager de ces adhérences et s'opposer à la formation d'une nouvelle coalition, j'exécute l'opération.

Je saisis le bord ciliaire de la paupière supérieure avec une pince à griffes, et au moyen d'un bistouri, je coupe les adhérences fibreuses, très-dures, qui existent entre le bord libre de cette paupière et le sac oculo-palpébral inférieur. Pour rendre plus facile cette séparation, je cherche à tailler, aux dépens de la paupière supérieure, un lambeau quadrilatère, en pratiquant deux incisions perpendiculaires d'un centimètre de haut, l'une vers l'angle externe, l'autre vers l'angle interne de l'orbite, la paupière étant libre d'adhérences dans ces points. Les deux incisions sont séparées par un intervalle de 2 centimètres. En exerçant des tractions sur le bord libre de ce lambeau avec un petit crochet implanté dans son épaisseur, j'arrive, après une manœuvre longue et laborieuse, à couper les adhérences, au point de pouvoir renverser le lambeau de bas en haut.

Une portion de conjonctive d'un lapin, d'un centimètre carré, doublée de tissu cellulaire graisseux, est détachée du grand angle de l'orbite de l'animal, celui-ci ayant été, au préalable, étourdi par un coup violent porté sur la nuque. Cette portion de muqueuse oculaire est appliquée immédiatement par sa face graisseuse, sur la partie cruente du lambeau de la paupière supérieure de l'opéré, de façon à tourner vers le globe la face luisante et épithéliale de la conjonctive du lapin. Elle est fixée, sur la face postérieure du lambeau, par quatre points de suture simple, espacés à intervalles égaux. Les fils sont coupés à ras du double nœud. (*Application permanente de compresses d'eau froide sur les paupières rapprochées.*)

Dans l'après-midi, L... est pris de vomissements, bien qu'il n'ait pris après l'opération qu'une faible ration de vin. La nuit suivante est bonne.

Le lendemain 23, il existe un gonflement très-modéré des paupières; les plaies verticales de la paupière supérieure offrent une tendance à la cicatrisation. La conjonctive transplantée paraît adhérente aux tissus subjacents.

Le 24, les vomissements reparaissent; il y a des signes d'embarras gastrique qui motivent l'administration d'un purgatif.

Le 26, l'état général est satisfaisant; l'appétit est revenu. Le lam-

Digitized by Google

beau conjonctival de lapin transplanté, est *ramolli ;* quelques-uns des points de suture sont déjà détachés.

Le 27, il ne reste plus, de toute la portion transplantée, qu'un lambeau adhérant à la partie la plus reculée de la plaie. Ce lambeau ressemble à un putrilage. (*Compresse imbibée d'eau froide sur les paupières.*)

Le 2 février, il *ne reste plus rien* de la conjonctive transplantée. Une seule ligature, celle qui avoisine l'angle externe des paupières, est encore solidement implantée au milieu des tissus profonds. *Des adhérences commencent à s'établir dans le fond de la plaie.*

Le 4, la ligature restante est enlevée par une légère traction.

A partir de ce moment, la face postérieure de la paupière supérieure contracte graduellement des adhérences avec les tissus subjacents, en procédant dans cette agglutination de haut en bas. A la fin de février, ces adhérences sont devenues aussi étendues qu'avant la dernière tentative opératoire. La paupière inférieure reste au contraire libre de toute adhérence ; elle peut être abaissée et même renversée en totalité de haut en bas. L'absence de cul-de-sac oculo-palpébral supérieur ne permet pas d'espérer l'adaptation de la plus petite pièce artificielle. (*Journal d'Oculistique et de Chirurgie*, 25 avril 1874.)

Paralysie de la 3e paire gauche par névrite. Examen histologique du nerf malade.

Un soldat du 3e hussard, d'une bonne santé habituelle, n'ayant jamais eu de maladies vénériennes, entre à l'Hôtel-Dieu de Rouen, le 12 octobre dernier. Quatre jours auparavant, il est pris tout à coup d'une violente douleur dans la région frontale gauche ; néanmoins, il peut continuer son service. Ce n'est que la veille de son admission à l'hôpital qu'il présente les symptômes de la paralysie de la 3e paire gauche.

On constate que la douleur frontale gauche persiste avec assez d'intensité pour empêcher le sommeil. Insensibilité de la peau du sourcil et de la moitié gauche du front. Paupière supérieure complètement tombée ; paralysie complète du droit supérieur, du droit interne et du droit inférieur de l'œil gauche. Mydriase. Vision abolie complètement à gauche. Pas d'altération des membranes profondes de l'œil examiné à l'ophthalmoscope. Intelligence nette. Parole libre. Station et marche un peu hésitantes, sans paralysie localisée aux membres.

Au bout de quelques jours, retour de la vision à gauche, de la sensibilité de la peau du sourcil et du front du même côté. Persistance de la paralysie de la 3e paire.

Digitized by Google

Bientôt il se manifeste des accidents généraux adynamiques: diarrhée, météorisme, prostration générale, crachats visqueux, sanguinolents, brunâtres, râles sous crépitants à la base des deux poumons; subdélirium. Mort le 21 novembre, avec persistance de la paralysie de la 3e paire.

A l'autopsie, on trouve une injection partielle de la muqueuse de l'estomac; absence d'altération des plaques de Peyer; nombre considérable d'ulcérations, ayant détruit irrégulièrement la muqueuse, dans toute la portion du gros intestin qui s'étend depuis le cæcum jusqu'à 10 centimètres de la valvule iléo-cæcale. Epanchement considérable de sérosité sanguinolente dans la plèvre gauche. Au centre du lobe inférieur du poumon gauche, caillot noir foncé, du volume d'un œuf de dinde; les parois de la poche contenant ce caillot sont formées par le tissu pulmonaire transformé en débris noirs friables, putrides.

Arachnoïde saine; veines sous-arachnoïdiennes très-dilatées. Pie-mère et substance cérébrale subjacente à l'état normal. Pas d'altération des diverses autres parties de l'encéphale, ni des nerfs optiques, du chiasma, des bandelettes optiques, des nerfs trijumeaux, pathétiques, moteurs oculaires externes, bulbes olfactifs, sinus de la dure-mère.

Le nerf moteur oculaire commun (3e *paire*) *gauche est de moitié au moins plus petit que celui de droite, dans son trajet intra-crânien.* A partir de l'entrée du nerf de la 3e paire gauche dans le sinus caverneux ce nerf reprend son volume normal.

Après un séjour de plusieurs jours dans une solution d'acide chromique, le nerf moteur oculaire commun gauche, au niveau de son émergence de l'espace interpédonculaire, offre une diminution de volume plus apparente encore qu'à l'état frais. Il est plus intimement uni à la face interne du pédoncule que le nerf du côté opposé, ce qui est dû à un épaississement de la pie-mère.

L'examen microscopique des tubes nerveux des deux nerfs de la 3e paire révèle immédiatement les différences les plus tranchées. Les tubes nerveux du nerf moteur oculaire commun droit sont parfaitement développés, s'isolent très-bien, et ont des cylindres d'axe très-nets. *Du côté gauche*, au contraire, *on ne peut isoler que de rares fragments de tubes reconnaissables, et encore ils sont très-clairs et ne contiennent pas de cylindres d'axe. La presque totalité des préparations ne présente qu'un amas confus de granulations, de filaments et de noyaux de cellules. Ceux-ci sont assez abondants pour donner la certitude qu'il y a eu là une prolifération d'éléments cellulaires.*

L'examen de la région pédonculaire traversée par les radicules du moteur oculaire commun, fait sur des tranches minces rendues transparentes par la glycérine, n'y démontre aucune altération. Les filets

Digitized by Google

radiculaires du nerf, la substance du locus niger qu'ils traversent, les noyaux rouges de Stilling, la substance grise entourant l'Aqueduc de Sylvius, sont dans l'état d'intégrité le plus complet. On peut donc affirmer que le nerf de la 3e paire gauche n'était altéré que depuis son émergence de l'espace interpédonculaire jusqu'à son entrée dans le sinus caverneux.

L'auteur conclut de cet examen qu'il s'agissait d'une névrite développée primitivement sur le cordon de la 3e paire gauche. (*Journal de la Société de médecine de Rouen*, janvier 1874.)

Sur une disposition particulière des corpuscules amyloïdes dans les nerfs optiques atrophiés.

Par Leber.

Ce qui fait l'intérêt de la note de Leber ce n'est pas l'existence, souvent constatée, de corpuscules amyloïdes dans les nerfs optiques atrophiés, c'est une disposition particulière reconnue par lui et l'origine qu'il leur attribue aux dépens des fibres nerveuses. Voici sur quelles données il appuie cette opinion :

Dans un cas d'atrophie double des nerfs optiques, on trouvait, à partir du trou optique en avant, dans le chiasma, les bandelettes optiques, les corps grenouillés, et, à la surface des tubercules quadrijumeaux, de nombreux corpuscules amyloïdes. Après les avoir traités par le réactif de Muller, on put constater qu'ils étaient renfermés dans une capsule homogène qui se colorait en jaune par l'iode et l'acide sulfurique, tandis que le contenu se teignait en violet. Ces corpuscules étaient en général arrondis, quelques-uns ovales, tous formés de couches concentriques. La capsule avait un double contour; d'un côté elle se continuait avec un tube grêle fin, non ramifié ; en arrière du corpuscule elle s'arrêtait brusquement. Ces fibres, fort nombreuses, étaient en tout semblables aux autres fibres nerveuses atrophiées. (*Archiv f. Ophthalm.*)

Considérations sur certaines formes de cécité subite.

Par Ch. Abadie.

L'auteur rappelle qu'il existe des amauroses, caractérisées par une diminution considérable de la vision, sans lésion, appréciable à l'ophthalmoscope, du fond de l'œil. Parmi ces amauroses, quelques-unes ne sont accompagnées d'aucune lésion appréciable à l'ophthalmoscope. Pour ces dernières, il est donc nécessaire de rapporter la lésion soit à la

Digitized by Google

portion orbitaire des nerfs optiques, soit aux centres nerveux. L'absence de troubles cérébraux doit faire rejeter cette dernière hypothèse; d'où cette conclusion de l'auteur, que *la cécité soudaine reconnaît souvent pour cause une hémorrhagie se produisant d'abord au niveau du chiasma des nerfs optiques, fusant de là entre les deux gaînes de ce nerfs et abolissant la vision, en comprimant leurs troncs intra-orbitaires.*

Le nerf optique est entouré de deux gaînes; l'une, l'interne, servant de névrilème, est un prolongement de la pie-mère; l'autre, l'externe, prenant naissance au niveau du trou orbitaire, est une dépendance de la dure-mère. Ces deux gaînes ne sont pas intimement unies ensemble. Selon Schwalbe, il existe entre les deux enveloppes un espace qu'il appelle *sous-vaginal*, et qui communique directement avec la cavité arachnoïdienne. Il résulterait de cette disposition que des liquides épanchés dans l'intérieur du crâne pourraient se frayer un passage entre les deux gaînes du nerf optique, pour s'accumuler ensuite dans cet espace.

A l'appui de sa manière d'interpréter certaines formes de cécité subite, Abadie cite l'observation d'une fille de 23 ans, devenue aveugle dans l'espace de quelques heures, en même temps qu'elle présentait des symptômes de congestion cérébro-oculaire. En l'examinant à l'ophthalmoscope, onze mois environ après cet accident, il constata, indépendamment de tous les signes d'une atrophie des nerfs optiques, la présence, autour de chaque papille optique, d'un anneau presque complet, de couleur noirâtre, de nature pigmentaire, qu'il considère comme les restes d'un épanchement sanguin.

En partant de l'hypothèse précédente, l'auteur explique la perte de la vision qui survient parfois, à la suite de lésions traumatiques de la région du sourcil, par la production d'un épanchement sanguin entre les deux gaînes du nerf optique.

(*Union médicale*, février 1874.)

Des décollements spontanés de la rétine.

Par M. le Dr E. Poncet.

Les décollements de la rétine ont été divisés par les auteurs les plus récents en décollements par distention, par soulèvement et par attraction.

Par *distention*, quand la rétine ne pouvait suivre l'accroissement de volume acquis par les autres enveloppes.

Par *soulèvement*, dans le cas de production d'une tumeur ou d'un liquide en avant de la choroïde.

Par *attraction*, quand le corps vitré perdant son volume entraînait

Digitized by Google

avec lui la membrane nerveuse, ou qu'une cicatrice de la sclérotique comprenait dans sa rétraction la rétine, qui se décollait sur un point éloigné. Sichel (père), à qui l'on doit les premières études précises à ce sujet, fut incertain sur la position exacte à donner au liquide épanché. Il examina avec plus de soin sa nature, tantôt séreuse, tantôt gélatiniforme, purulente, fibro-albumineuse. Pour lui, l'origine de la sérosité était une altération de la couche des baguettes, ces éléments ayant une fonction analogue à celle des séreuses. Outre ces épanchements du fond de l'œil, il admettait que certains liquides pouvaient naître de la cornée ou de l'iris et aller jusqu'à la choroïde, jusqu'à la rétine même, par des interstices entre les procès ciliaires. la zone de Zinn et la cristalloïde. Sichel attribuait cette complication non-seulement au traumatisme de la zone ciliaire, mais encore à certains ulcères de la cornée.

Cette idée de l'inflammation des bâtonnets était encore reproduite en 1861, dans un travail de Métaxas inséré dans les Annales d'oculistique. Les efforts tentés dans ce mémoire pour localiser le décollement spontané en bas et le traumatique en dedans n'ont pas été confirmés par l'observation. Graëfe avait déjà noté la formation des plis flottants bien circonscrits dans la partie supérieure.

Les Annales d'oculistique renferment encore le résumé de quelques recherches de Gouvéa, elles éclairent peu le sujet ; elles contiennent aussi, sous le nom d'irido-choroïdites, des exemples très-remarquables de décollements ; mais ces faits sont passés inaperçus ou ont été interprétés isolément sans être rattachés à la genèse de l'affection.

Henle, Ivanoff repoussent l'existence d'une hyaloïde propre, pour n'admettre qu'une limitante interne de la rétine. Ce dernier auteur ayant prouvé l'existence d'un liquide en avant de la rétine, il est bien difficile de comprendre la fixité de la rétine si la sclérotique et la choroïde sont distendues. Pour Jæger, la déchirure de la rétine, le retrait du corps vitré sont les deux facteurs essentiels de l'accident qui nous occupe. Mais le premier fait n'est qu'une hypothèse que les recherches d'Ivanoff, intéressé cependant à cette solution, n'ont pas encore démontrée.

Les classifications données dans les traités les plus récents nous paraissent plutôt établies par une théorie préconçue que d'après l'analyse rigoureuse des faits.

Prenons le premier cas : la distention. Ce mécanisme existe surtout, dit-on, dans le cas de choroïde ou de sclero-choroïdite atrophique, quand la rétine ne pouvant plus suivre la fibreuse il se produit un liquide entre elle et la choroïde ; on ajoute que le corps vitré malade accélère la séparation de la membrane nerveuse. Or, si le corps vitré est ramolli nous rentrons fatalement dans le décollement par attrac-

Digitized by Google

tion. Distention d'un côté, attraction de l'autre, qu'en résultera-t-il?

Le groupe par *soulèvement* n'est pas mieux établi; peut-il avoir lieu sans altération du corps vitré, et dès lors sans attraction sur la rétine?

Nos connaissances sur les modifications de la membrane nerveuse, suivant les degrés du décollement, suivant son ancienneté, sa disposition, ses causes, sont à peu près nulles; à part la conformation particulière en convolvulus, la dégénérescence assez rapide du cristallin, l'anatomie pathologique se réduit à de bien courtes indications. Le diagnostic de l'affection étudiée à l'ophthalmoscope ou au miroir simple ne comprend jusqu'ici qu'une seule phase du décollement.

Pour le traitement, on a dans ces dernières années pratiqué la ponction des décollements rétiniens. Difficile et hasardée, cette opération délicate ne peut procurer d'amélioration que si la macula a été seulement voilée par un repli que l'évacuation du liquide ferait disparaître.

Galezowski (Journal d'ophthal., décembre 1872) a fait du décollement rétinien un symptôme fréquent de la myopie, et a reconnu qu'il s'accompagnait des troubles du corps vitré; mais il n'a fait aucun examen nécropsique ni micrographique; cependant il a proposé pour cette myopie un mode de traitement que nous réclamons pour tous les décollements spontanés.

En résumé, tout est encore obscur en ce sujet. L'étiologie, l'anatomie pathologique, les symptômes, le traitement même, reposent sur des données incertaines.

Ayant eu l'occasion d'examiner un certain nombre d'yeux énucléés pour des causes diverses, nous avons rencontré plusieurs fois le décollement de la rétine. Certaines conditions en désacord avec les descriptions connues ou des détails nouveaux ont attiré notre attention; telle est l'origine de ce travail dont le but n'est pas assurément d'éclaircir toutes les parties signalées plus haut, mais avant tout, d'exposer quelques recherches micrographiques.

TECHNIQUE DE LA PRÉPARATION MICROSCOPIQUE.

Dans l'observation de tissus aussi délicats, il faut avant tout se mettre en garde contre l'altération cadavérique ou mécanique.

Il nous paraît bon d'exposer la méthode que nous avons employée afin d'établir la certitude de nos résultats, et d'éviter à ceux qui voudraient les vérifier, des essais toujours longs et décourageants. L'œil extirpé doit être plongé, séance tenante, dans le liquide de Muller; douze heures d'attente suffisent pour amener la fonte des couches externes de la rétine et rendre tout examen de ces régions très-incertain. Les pièces peuvent alors rester un temps indéfini dans le liquide conservateur; mais elles doivent y séjourner au moins trois au quatre semaines suspendues par un fil dans une quantité relativement

Digitized by Google

grande du liquide additionné de quelques gouttes d'acide phénique. Nous avons l'habitude de pratiquer une section verticale et une section horizontale, de façon à examiner la disposition des parties et la nature des liquides. Dans l'examen de ces yeux, il est fréquent de rencontrer les milieux de l'œil coagulés en une masse gélatineuse et solide ; ce n'est pas l'effet du liquide Muller seul ; car l'œil sain ne se prend point ainsi en une seule masse aussi épaisse. La partie à examiner doit être plongée dans la gomme pendant douze heures, puis dans de l'alcool à 80 degrés pendant trois ou quatre heures, pas davantage. On pratique alors les coupes, et on les colore après un simple lavage dans l'eau distillée, sans les soumettre au dégommage pendant plusieurs heures. Ce séjour, excellent pour les autres tissus, détruirait les bâtonnets : les coupes colorées sont conservées dans la glycérine.

Tel est le mode de préparation que nous avons employé au Collége de France d'après les conseils de notre excellent maître et ami, M. Ranvier. Faute de ne pas le suivre à la lettre, on verrait se produire des altérations qui ne permettraient plus aucune conclusion. — Sur une rétine bien préparée, on doit toujours retrouver les bâtonnets et les cônes, quand ils existent avant la préparation. Ces éléments, si délicats aux manipulations et après la mort, se conservent admirablement dans les épanchements sous-rétiniens, surtout quand la nature albumineuse du liquide leur forme une enveloppe solidifiée par l'alcool et facile à sectionner. On peut dans ces conditions pratiquer des coupes de toute une moitié de l'œil, avec les membranes, y compris la papille en arrière et le cristallin en avant. Les détails des éléments et la disposition générale des enveloppes peuvent être parfaitement étudiés. (*Gazette médicale de Paris*, 9 mai 1874.)

Appareils et instruments nouveaux.

M. le professeur Richet a présenté à l'Académie de médecine, au nom de M. le docteur Galezowski, un coussin mécanique portatif, construit par M. Collin, et destiné à maintenir la tête du malade dans une position choisie par le chirurgien pendant les opérations que l'on pratique sur les yeux. Il est utile de maintenir la tête pour empêcher les mouvements latéraux et les déplacements qui pendant l'opération gêneraient la manœuvre opératoire. (V. fig. p. 480.)

La tête du malade placée sur l'appareil est légèrement serrée par les coussins latéraux au moyen du manche B, une crémaillère fixe le degré de serrage ; on desserre à l'aide du bouton C.

La tête du malade une fois immobilisée, on peut soulever l'appareil plus ou moins selon la nécessité.

Digitized by Google

La crémaillère A maintient l'appareil dans cette position.

Beaucoup de chirurgiens n'emploient pas d'appareils spéciaux dans

ce but. Pourtant on a préconisé l'emploi de lits spéciaux plus ol moins commodes et très-coûteux. Le petit appareil en question est simple et léger, et peut s'appliquer sur un lit quel qu'il soit.

INDEX BIBLIOGRAPHIQUE.

BÉTHOUT (Paul). De la dacryocystite chronique simple; in-8° de 32 pages. 1874.

KAHN (Maurice). Du leucome complet de la cornée et de son traitement; in-8° de 40 pages. 1874.

GUILLAUMIN. Considérations sur la dacryocystite. 1874.

CAMUS (Pierre). Asthénopie accommodative; in-8° de 32 pages. 1874.

FLEURY (C.-M.). Essai sur les corps étrangers de la surface de l'œil.

BACCHI (M.-E). Contribution à l'étude de l'étiologie de la sclérochoroïdite postérieure; in-4° de 88 pages.

BONNEFOY (Ernest). Des troubles de la vision dans l'hystérie : in-8°.

GRAND (Stéphane). De l'hygiène de la vue dans les travaux qui demandent une grande application des yeux ; in-8° de 76 pages.

NOUVELLES.

Nous apprenons que l'Institut ophthalmique de Tournay, que dirige avec autant de talent le Dr Vallez, a reçu dans l'année 1874, qui n'est cependant que la 2e de sa fondation, plus de 2,000 malades, et délivré plus de 16,000 consultations gratuites. Ces chiffres se passent de tout commentaire.

Le Rédacteur en chef, Gérant : GALEZOWSKI.

A. PARENT, imprimeur de la Faculté de Médecine, rue M.-le-Prince, 31.

Digitized by Google

TABLE

ALPHABÉTIQUE ET ANALYTIQUE

DES MATIÈRES CONTENUES

DANS LE TOME Ier (2e SÉRIE).

(Octobre 1873 à Octobre 1874).

A.

ABADIE. Considérations sur certaines formes de cécité subite. *Anal. bibl.*, 475.
Abcès de la cornée, 225.
Accommodation (Paralysie de l'), 247.
Affections des voies lacrymales, 56.
— oculo-dentaires, 215.
AFFRE. Cataracte liquide à noyau flottant, 458.
Albuminurique (Rétinite), 371.
Altérations oculaires des femmes enceintes, 365.
Amaurose et névrite optique, 178.
— passagère, 370.
Amblyopies, 74.
— passagères, 370.
Anévrysmes miliaires, 368.
Apoplexies spontanées du corps vitré, 45.
Appareils et instruments nouveaux, 479.
ARCOLEO. Prospetto di talune malattie oculari, trattate colla corrente elettrica. *Anal. bibl.*, 188.
Asthénopie, 75.
— réflexe, 220.
— accommodative, 268.
Astigmatisme, 269, 373, 464.
Atrophie des papilles, 384.
Attitudes dans les maladies des yeux, 199.
Autoplastie, 7.
Avant-Propos, 5.

B.

BARETY. De la kératite eczémateuse 258.
BEDIE. Névro-rétinite syphilitique, 455.
Bibliographie, 96, 188, 292, 388, 480.
BLANCO. Etude sur l'embolie des vaisseaux rétiniens. *Anal. bibl.*. 289.
BLAZY. Conjonctivite eczémateuse, 269.
Blépharite, 69.
Blépharoraphie, 284.
BLOC. Etude sur l'œnanthe safranée. *Anal. bibl.*, 192.
BUGIER. Six calculs extraits d'un canalicule lacrymal, 122.

C.

Calculs extraits d'un canalicule lacrymal, 122.
CALDERON. Aperçu sur les ophthalmies des nouveau-nés, 451.
CAMUSET. Sur une affection insolite de la conjonctive. *Anal. bibl.*, 289.
Canalicule lacrymal (Calculs extraits d'un), 122.
Carie dentaire, cause d'exophthalmie, 225, 363.
Cataracte (Extraction de la), 281, 286, 310, 357, 445.
— à noyau flottant, 458.
Catarrhe du sac lacrymal, 65.

Digitized by Google

Cécité subite, 475.
Choroïdites, 159.
— atrophiques, 164.
— glaucomateuses, 167.
Choroïdo-rétinite syphilitique, 193.
CHOUPPE. Sur un cas d'hémorrhagie méningée; paralysie du moteur oculaire commun du côté droit, altérations des muscles de l'orbite, 127.
Chrupsie, 79.
Clinique opthalmologique, 239, 350.
Collyres antiscrofuleux, 96.
— contre les taies de la cornée, 387.
Coloboma de l'œil, 190.
Conjonctive (Affection insolite de la), 289.
Conjonctivite, 69.
— eczémateuse, 269.
— épidémique, dite des foins, 463.
Cornées astigmatiques, 317.
— décentrées, 321.
— à facettes, 322.
— (Abcès de la), 225.
— (Taies de la), 387.
— (Trépanation de la), 386.
— (Ulcères rongeants de la), 226.
Corps vitré (apoplexies du), 45.
Corpuscules amyloïdes, 475.
Correspondance, 281.
Courants continus, 293.
CUIGNET. Kératoscopie, 14. — Caractères et symptômes des paralysies musculaires de l'œil, 24. — Névralgie ciliaire et perversions visuelles hystériques, 34. — Paralysie du petit oblique du côté droit, 97. — Trépanation médiane de l'œil, 108. — Lettre à M. Hairion au sujet de l'ouvrage intitulé : *Ophthalmie d'Algérie*, 113. — Des attitudes dans les maladies des yeux et du terticolis oculaire, 199. — Clinique ophthalmologique de Lille, 239. — Kératoscopie par réflexion, 316. — Quelques observations de décollement de la rétine, 327. — Du torticolis oculaire, 350. — De la dilatation forcée et instantanée dans le traitement des obstructions lacrymales, 389.

D.

DAGUENET. Des apoplexies spontanées du corps vitré, leur diagnostic, 45. — Des défauts de la réfraction considérés au point de vue du service militaire, 152, 265, 373.
Décollement de la rétine, 327, 476.
DEICH. Coloboma de l'œil, *Anal. bibl.*, 190.
Défauts de réfraction 152, 265, 373.
Dentaires (Affections oculo-dentaires), 215, 363.
Dermoïde (Kyste), 147.
Dilatation continue, 83.
— forcée dans les obstructions lacrymales, 389.
Dacryodénite aiguë, 94.
DONON (Leçon du Dr Le Dentu sur les cancers de l'œil, recueillie par), 436.
DUBOS. Du myosis, 402.

E.

Ectropion, 69.
Eczémateuse (Kératite), 258.
Embolie de l'artère centrale de la rétine, 280.
— des vaisseaux rétiniens, 289
Electricité dans les maladies oculaires, 188.
Erythème noueux, 184.
Exophthalmie par carie dentaire, 363.

F.

FANO. Symblépharon du côté gauche. *Anal. bibl.*, 470.
FERNANDEZ. Accidents provoqués par l'atropine dans un abcès de la cornée. — Quelques mots sur la strabotomie en général et sur l'avancement du muscle relâché en avant, 185.
FERRIER. Recherches expérimentales sur la physiologie et la pathologie cérébrales. *Anal. bibl.*, 385.
Fève de Calabar, 192.
Formulaire par M. Sonnerat, 96, 387.
FOURNIER. Triple paralysie oculaire d'origine syphilitique, 304.

G.

GALEZOWSKI. Etude sur les affections des voies lacrymales et sur leur traitement. 56. — Observations cliniques, 86. — Sur les granulations papébrales fausses et néoplasiques, 132. — Aperçu général sur les choroïdites, 159. — Sur le myosis spontané, 174. — Sur les affections oculo-dentaires, 215. 363. — De la kératite glaucomateuse, 229. — Quelques mots sur les ulcères rongeants de la cornée, 236. — Clinique ophthalmologique, 350. — Nouvelle modification du procédé d'extraction de la cataracte, 357. — Sur les altérations oculaires des femmes enceintes, 365. — Quelques variétés d'astigmatisme, 464.
Glaucomateuse (Kératite), 229.
Glaucome hémorrhagique, 90, 365.
GOSSELIN. Leçons sur la choroïdo-rétinite syphilitique, recueillies par A Garcia-Calderon, 193.

Digitized by Google

GOURAND (Mort du Dr), 388.
Granulations de conjonctive, 119.
— papébrales, 132.
— néoplasiques, 281.
GUENEAU DE MUSSY. Conjonctivite épidémique, dite des foins, 463.

H.

HAIRION (Lettre au Dr), 113.
Héméralopie, 185.
Hémorrhagie méningée, 127.
HUTINEL. V. RICHET.
Hyaloïdiens (Vaisseaux), 350.
Hypermétropie, 267.
Hystériques (Perversions visuelles), 34.

I.

Irido-choroïdite, 226.
Irido-cyclite, 167.
Iris (Hernies de l'), 287.
Irisation, 76.
Iritis spécifique double, 182.
— syphilitique, 193.

J.

JACOB. Rétinite spécifique et rétinite simulée chez un syphilitique, 380.

K.

Kératite, 69.
— eczémateuse, 258.
— glaucomateuse, 229.
Kérato-iritis, 225.
Kérastoscopie, 239.
— par réflexion, 316.
Kératotomie sclérale, 282.
KOHN. Observations d'érythème noueux, 184. — Observations cliniques, 280, 384.
Kyste dermoïde, 147.

L.

Lacrymales (Affections des voies), 56.
— (Obstructions), 389.
— (Tumeur), 467.
LEBER. Sur une disposition particulière des corpuscules amyloïdes dans les nerfs optiques atrophiés. *Anal. bibl.*, 475.
LE DENTU. Des cancers de l'œil, 436.
LOURENÇO. Quelques considérations sur l'opération de la cataracte, 249, 310. 445.

M.

Macula (pigmentation miliaire de la), 352.
Moteur oculaire commun (Paralysie du), 127.
Musculaires (Paralysies — de l'œil), 24.
Mydriase réflexe, 228.
Myopie, 153.
— aiguë, 191.
Myosis, 402.
— spontané, 174.

N.

Nécrologie, 388.
Nerf optique (Influence des courants continus sur le), 293.
Névralgie ciliaire, 34.
Névrite optique, 178.
Névro rétinite syphilitique, 455.
Nouveau-nés (Ophthalmie des), 451.
Nouvelles, 480.
Nystagmus, 88.

O.

Oblique (Petit), 97.
Obstructions lacrymales, 389.
Oculo-dentaires (Affections), 215, 363.
Œil (Paralysies musculaires de l'), 24.
— (Trépanation médiane de l'), 108.
— (Cancers de l'), 436.
Œnanthe safranée, 192.
ONIMUS. De l'influence des courants continus dans l'atrophie du nerf optique, 293.
Ophthalmie d'Algérie, 113.
— sympathique antérieure, 354.
— des nouveaux-nés, 451.
OPHTHALMOS (Dr). Correspondance, 281.
Orbitaire (Phlegmon), 178.
Orbite (Altérations des muscles de l'), 127.

P.

PANAS. Phlegmon orbitaire, névrite optique avec amaurose, etc., 178.
Papilles (Atrophie des — consécutive à une fièvre pernicieuse), 384.
Paralysie de l'accommodation, 247.
— musculaire de l'œil, 24.
— oculaire d'origine syphilitique, 304.
— du petit oblique, 97.
— de la sixième paire, 244.
— de la troisième paire gauche par névrite, 473.
PARKER. Des granulations néoplasiques, 281.
Paupières (Contractions spasmodiques des), 228.
PEDRAGLIA. Maladies des yeux d'origine lépreuse. *Anal. bibl.*, 288.
Perversions visuelles hystériques, 34.

Digitized by Google

Photophobie, 79.
Photopsie, 79.
PONCET. Recherches sur la trépanation de la cornée. *Anal bibl.*, 386. — Des décollements spontanés de la rétine. *Anal. bibl.*, 476.

R.

RAYNAUD, Nature et traitement de l'asphyxie locale des extrémités. *Anal. bibl.*, 188.
Réfraction (Défauts de), 152, 265, 373.
REMY. Examen des granulations de la conjonctive, 149. V. RICHET.
Rétine (Décollement de la), 327, 476.
— (Embolie de l'artère centrale de la), 280.
Rétinite albuminurique des femmes enceintes, 371.
— glycosurique, 901.
— leucémique, 461.
— spécifique et rétinite simulée. 380.
RICHET. Autoplastie pratiquée dans la région papébro-temporale (leçon rédigée par MM. Hutinel et Rémy), 7. — Kyste dermoïde (leçon recueillie par M. Remy), 147.

S.

SALLES. Iritis spécifique, double, 182.
SCHRŒDER. Forme anormale de myopie aiguë. *Anal. bibl.*, 191.
Scotome annulaire, 352.
SONNERAT. Formulaire, 96, 387.
Strabisme, 339.
— convergent, 269.
Strabotomie, 88, 185.
Symblépharon, 470.

T.

Taies de la cornée, 387.
TERRIER. Tumeur lacrymale datan des premiers jours de la naissance. *Anal. bibl.*, 467.
TILLAUX. Cataracte à noyau flottant, 458. — Rétinite leucémique, 461.
TISON. Histoire de la fève de Calabar. *Anal. bibl.*, 192.
Torticolis oculaire, 202, 338.
Trachôme nucléolaire, papillaire, mixte, diffus, 133
Trépanation de la cornée, 386.
— médiane de l'œil, 108.
Tumeur érectile de la sclérotique, 86.
— lacrymale, 467.

U.

Ulcères rongeants de la cornée, 236.

V.

Vaisseaux hyaloïdiens (Persistance congénitale des), 350.
— rétiniens (Embolie des), 289.
Vision double, 78.
Visuelles (Paralysies), 34.
Voies lacrymales (Affections des), 56.

Paris. A. PARENT, imprimeur de la Faculté de Médecine, rue Mr-le-Prince, 31.

Digitized by Google

Digitized by Google

Digitized by Google

UNIVERSITY OF MICHIGAN
3 9015 06275 8068

Digitized by Google

Digitized by Google